1-25
IMPERIAL BUREAU
OF ANIMAL HEALTH
(Sir Arnold Theiler Collection).

Aschoff und Gaylord

Kursus

der

Pathologischen Histologie

1900

Med
K7354

Digitized by the Internet Archive
in 2016

https://archive.org/details/b28060556

Verlag von J. F. Bergmann in Wiesbaden.

Die

Therapeutischen Leistungen

des

Jahres 1899.

Ein Jahrbuch für praktische Aerzte

bearbeitet und herausgegeben von

Dr. **Arnold Pollatschek,**
Brunnen- und prakt. Arzt in Karlsbad.

XI. Jahrgang. — Preis M. 8.—.

Pollatschek's Jahrbuch hat bereits das Bürgerrecht auf dem Schreibtische des praktischen Arztes errungen. Es ist das Verdienst des Herausgebers, dass er mit Vorsicht nur das in der Praxis Brauchbare sammelte, minder wichtige oder unverlässliche Daten in sein Nachschlagebuch nicht aufnahm. Seine Referate sind kurz und klar gehalten, nur wenige sind länger ausgefallen, dies sind aber solche, welche den praktischen Arzt besonders interessiren. So werden z. B. die Antipyrese, Darmkrankheiten, Diphtherie, Gallenleiden, Geburtshülfliches, Herzkrankheiten, Nierenkrankheiten, Syphilis, therapeutische Methoden und Tuberkulose eingehend besprochen. *Therapeut. Monatshefte.*

Die Diagnostik innerer Krankheiten mittels Röntgenstrahlen.

Zur Anleitung zum

Gebrauch von Röntgen-Apparaten.

Von

Dr. med. **Georg Rosenfeld,**
Spezial-Arzt für innere Krankheiten in Breslau.

Mit vier Röntgen-Aufnahmen in Lichtdruck. — M. 2.80.

Trotzdem erst kurze Zeit verstrichen ist, seitdem man Röntgen-Strahlen kennt und zur Diagnose am Krankenbette verwendet, ist die bisherige diagnostische Ausbeute für den Kliniker keineswegs gering. Dies geht aus der ziemlich umfangreichen Schrift hervor, welche die bisherigen Ergebnisse unter Berücksichtigung der Studien des Verfassers schildert . . . .

. . . Sehr interessant sind die Ausführungen des Verfassers über die Entstehung des bioskopischen Bildes und schichtweise Photographie . . .

. . . Die sehr fleissige und genaue Arbeit, in der es nirgends an sachlicher Kritik mangelt und welche von grosser persönlicher Erfahrung des Verfassers zeigt, kann bestens empfohlen werden.

Druck und Ausstattung sind sehr gut.

Hermann Schlesinger i. d. Wiener Klin. Wochenschrift.

Verlag von J. F. Bergmann in Wiesbaden.

Mikroskopie
des
Auswurfes.

Von

Dr. Albert Daiber,
Physiologisches und Bakteriologisches Laboratorium Basel.

Mit 24 Abbildungen auf 12 Tafeln. — geb. M. 3.60.

D. trennt organisirte und nicht organisirte Elemente. Die ersteren, zu denen die Blutkörperchen, die Epithelien, die Fibringerinnsel, die elastischen Fasern, die Parasiten und noch manche andere Dinge gehören, sind die weitaus wichtigeren und nehmen einen wesentlich grösseren Raum in D.'s Buche ein, als die nicht organisirten Elemente, die Cholesterinkrystalle, die Charcot-Leyden'schen Krystalle, die Niederschläge von Leucin, Tyrosin, Hämatoidin, oxalsaurem Kalk und Tripelphosphat. D.'s Anleitungen zur Herstellung der verschiedenen Präparate sind klar und anschaulich, gegen die Abbildungen wüssten wir nichts einzuwenden. Besonderen Werth legt D. auf die ungefärbten Präparate aus dem Auswurfe Tuberkulöser. Manche von den jüngeren Aerzten werden solche Präparate noch niemals gesehen haben, uns älteren sind sie aus der Vor-Bacillenzeit gut bekannt. D. meint, sie gäben ein besseres Bild von dem Zustande der kranken Lunge als die jetzt üblichen Präparate, in denen nur die gefärbten Bacillen auffallen. *Dippe i. Schmidt's Jahrbücher.*

Mikroskopie der Harnsedimente.

Von

Dr. Albert Daiber,
Physiologisches und Bakteriologisches Laboratorium Basel.

Mit 106 Abbildungen auf 53 Tafeln. — Preis M. 12.60.

Die Uroskopie ist eine Wissenschaft, welche eigentlich nur der Medicin angehört, bei der heutzutage aber üblichen Arbeitstheilung sehr oft auch in chemischen Laboratorien, wo Harnanalysen angefertigt werden, mit berücksichtigt werden muss. Dies ist nur möglich, wenn dem die Untersuchung Ausführenden ein mit vielen zuverlässigen Abbildungen ausgestattetes Werk zur Verfügung steht. Auch dem angehenden Mediciner und dem unerfahrenen jungen Arzte ist ein derartiges Hülfsbuch unentbehrlich, denn er kann die Fülle dessen, was im Harnsedimente Kranker mit dem Mikroskope wahrgenommen werden kann, unmöglich vom einmaligen Sehen in der Klinik im Kopfe behalten. Für beide Zwecke ist es wünschenswerth, dass die nicht sehr grosse Zahl der vorhandenen Bilderwerke von Zeit zu Zeit durch neu hinzukommende vermehrt und der Preis derselben durch die entstehende Concurrenz etwas herabgesetzt wird. Von diesem Gesichtspunkte aus begrüssen wir das vorliegende neue Werk mit Freuden. Es liefert eine grosse Anzahl von Originalbildern und einen kurzen beschreibenden Text dazu. Das Dargestellte und Beschriebene sind Epithelien, Blutgebilde, die verschiedensten Formen von Cylindern und Krystallen, Spermatozoiden, Urethralfäden, Mikroben, Pilze, Würmer etc. Auch diejenige Form der Centrifuge, welche zur raschen Gewinnung von Harnsedimenten heutzutage mit viel Erfolg verwendet wird, ist abgebildet. Es unterliegt keinem Zweifel, dass dieses Buch seinen Leserkreis finden wird. Bilder und Text sind fast ausnahmslos tadellos. *Prof. R. Robert (Dorpat).*

KURSUS

DER

PATHOLOGISCHEN HISTOLOGIE

MIT EINEM

MIKROSKOPISCHEN ATLAS.

KURSUS

DER

PATHOLOGISCHEN HISTOLOGIE

MIT EINEM

MIKROSKOPISCHEN ATLAS

ENTHALTEND 35 TAFELN.

VON

Dr. L. ASCHOFF,
PRIVATDOCENTEN UND I. ASSISTENTEN AM PATHOLOGISCHEN INSTITUT ZU GÖTTINGEN.

UND

Dr. H. GAYLORD,
PROFESSOR DER CHIRURG. PATHOLOGIE UND DIREKTOR DES STAATLICHEN INSTITUTS FÜR KREBSFORSCHUNG DER UNIVERSITÄT BUFFALO.

WIESBADEN.
VERLAG VON J. F. BERGMANN.
1900.

Alle Rechte vorbehalten.
Die englische Ausgabe ist unter der Presse.

Ministry of Agriculture
Fisheries and Food
Veterinary Laboratory
Library
Class No. P.A.....
Author Mk .ASC.....
Access No. C 65/42
Demand No.....

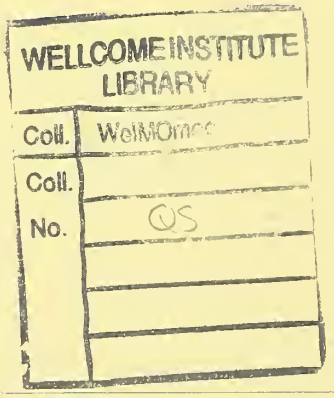

Druck der Kgl. Universitätsdruckerei von H. Stürtz in Würzburg.

UNSEREM VEREHRTEN LEHRER

HERRN PROF. Dr. JOHANNES ORTH

GEH. MEDIZINALRAT

IN DANKBARKEIT GEWIDMET.

DIE VERFASSER.

Vorwort.

Das vorliegende Buch besteht aus zwei Hauptteilen, einem mikrophotographischen Atlas und einem beschreibenden Text. Der erste ist bestimmt, in systematischer Weise durch Mikrophotogramme die spezielle pathologische Histologie der Organe zu erläutern. Es war unsere Absicht, so weit es mit den modernen Hülfsmitteln und mit einem relativ einfachen Reproduktionsverfahren möglich, wirklich brauchbare Photogramme für ein allgemein zugängliches Lehrbuch herzustellen. Dass die meisten histologischen Photogramme dieser Anforderung nicht genügen, ist bekannt genug. Der hervorragend schöne Atlas von Karg und Schmorl ist ein Werk, welches infolge des für die Mikrophotogramme reich bemessenen Raumes und der Reproduktion durch Kupferdruck so umfangreich und teuer ist, dass er sich leider für den gedachten Zweck nicht eignet. Ein grosser Teil der in dem genannten Atlas enthaltenen Übersichtsbilder ist entweder mit Projektionsobjektiven oder mit schwachen Mikroskopobjektiven bei relativ langer Balgenlänge aufgenommen worden. Es galt nun, fast allein mit Mikroskopobjektiven, deren abbildende Kraft diejenige der Projektionsobjektive auf jeden Fall übertrifft, und bei relativ kurzer Balgenlänge Übersichtsbilder auf kleinem Raum und zugleich in genügender Schärfe herzustellen.

Ein Gelingen des ganzen Werkes war nur möglich durch die aufopfernde Mitarbeit der Herren Winkel, Vater und Sohn. Ihre neuen Fluoritsysteme und Apochromate, die trotz grosser Apertur ein sehr ebenes Gesichtsfeld aufweisen, wurden fast ausschliesslich zur Herstellung der Mikrophotogramme verwandt. Für die ganz schwachen Vergrösserungen wurden uns in entgegenkommendster Weise von der Firma Voigtlaender

und Sohn in Braunschweig photographische Objektive nach dem Typus ihrer bekannten Collineare in verschiedenen Brennweiten für den besonderen Zweck hergestellt.

Als Leitfaden für die Auswahl und die Zusammenstellung der Präparate diente die Anordnung, welche Herr Geh. Rat Orth seinen pathologisch-histologischen Kursen zu geben pflegt. In Betreff des den Tafeln beizugebenden erläuternden Textes konnte es sich für uns nur darum handeln, in Anlehnung an die in den Kursen des Herrn Geh. Rat Orth vorgetragenen Lehren und Auffassungen die selbständig gewonnenen Erfahrungen zu verwerten. Zugleich hatten wir den Wunsch, die im Göttinger Institut seit Jahren geübte Formol-Härtung und die Herstellungsweise mikroskopischer Präparate mit dem Gefriermikrotom weiteren Kreisen, insbesondere auch den Ärzten, zugänglich zu machen. Diese von Cullen (Centralbl. f. path. Anatomie. Bd. VI. 1895), Benda (ibid.) und Plenge (Virchows Archiv, Bd. 144, 1896) warm empfohlene Methode wird im Göttinger Institut fast ausschliesslich zur Herstellung der diagnostischen sowie der in den Demonstrations-Kursen gebrauchten Präparate benutzt.

Da das Rasiermesserschneiden pathologischer Objekte nur bei dauernder Übung gute Resultate ergiebt, die Gefriermikrotommethode aber jederzeit auch dem Ungeübten brauchbare Schnitte liefert, so halten wir die Erlernung dieser Methode und die Anschaffung eines modernen Gefriermikrotoms für jeden Mediziner für ebenso notwendig, wie den Erwerb eines Mikroskops — das in der Praxis fast nur noch zur Tuberkelbacillen- und Gonokokkenuntersuchung benutzt wird —, weil dem Arzt ohne das Gefriermikrotom eine einfache Methode fehlt, um sich von einer selbst exstirpierten Geschwulst einen brauchbaren Schnitt herzustellen. Die in dem hiesigen Institut gesammelten Erfahrungen über die Anwendung der Methode bei der Untersuchung der einzelnen Organe sind in dem Text niedergelegt worden.

Um dem Leser dieses Buches die Möglichkeit zu geben, auch die sonst üblichen Härtungs- und Einbettungsmethoden zu benutzen, sind die wichtigsten derselben neben der in erster Linie beschriebenen Formol-Härtung und Gefriermikrotomtechnik angeführt worden. Im übrigen sei auf die sorgfältigen Zusammenstellungen von Schmorl, v. Kahlden, Lee und Mayer, Apathy, Behrens, Friedlaender-Eberth, Boehm und Oppel verwiesen.

Da es manchen jüngeren Kollegen, insbesondere den Assistenten der Krankenhäuser erwünscht sein kann, sich bei ihren pathologisch-histologischen Arbeiten über die sie interessierenden Dinge litterarisch zu orientieren, so haben wir bei einer grösseren Zahl von Kapiteln die grundlegenden Arbeiten

oder die neuesten Abhandlungen und Referate, soweit sie ein brauchbares Litteraturverzeichnis enthalten, kurz angegeben.

Zu besonderem Danke sind wir Herrn Geh. Rat Orth für die gütige Überlassung der Institutsarbeitsräume und der Institutsinstrumente und den Herrn Schmorl, Councilman, Mallory, Lyon, Peace, Spiller, Futcher, Benda, Geipel, Kirkebride, Kallius für die freundliche Schenkung geeigneter Präparate verbunden.

Dr. L. Aschoff. **Dr. Harvey Gaylord.**

Inhalts-Verzeichnis.

Seite

Vorrede VII

I. Teil. Die mikroskopischen Untersuchungsmethoden.

Einleitung. 3

A. Die frische Untersuchung 5

I. Abstrichpräparat 6

II. Zupfpräparat 6

III. Quetschpräparat 7

IV. Schnittpräparat 8

1. Mit dem Rasiermesser 8

2. Mit dem Doppelmesser 8

3. Mit dem Gefriermikrotom 9

V. Die Reagentien 9

1. Essigsäure 9

2. Kalilauge 10

3. Salzsäure 10

4. Jodlösung 11

5. Silberlösung. 11

B. Untersuchung gehärteter Präparate 11

I. Fixierung und Härtung 11

1. Müllersche Lösung 13

2. Formol-Lösung 13

3. Formol-Müller-Lösung 13

4. Alkohol 14

5. Sublimat 14

6. Flemming 15

7. Das Kochen 16

8. Deckglastrockenpräparat 16

9. Die Entkalkung 16

II. Das Schneiden der Präparate 17

1. Mit dem Rasiermesser 17

2. Mit dem Gefriermikrotom 18

3. Mit dem Schlittenmikrotom 21

III. Das Einbetten der Präparate 22

1. Paraffineinbettung 22

2. Celloidineinbettung 25

Seite

IV. Das Färben der Präparate 28
1. Kernfärbungen 29
a) Karminlösungen 29
α) Alaunkarmin 29
β) Lithionkarmin 29
b) Hämatoxylinlösungen 30
α) Böhmersche H. 30
β) Delafields H. 30
γ) Ehrlichs saures H. 30
δ) Mayers Hämalaun 30
c) Anilin-Färbungen 31
α) Methylenblau 31
β) Safranin. 31
2. Doppelfärbungen 32
a) Pikrokarmin 32
b) Hämatoxylin-Eosin 32
c) Methylenblau-Eosin 33
d) van Gieson 33
V. Aufhellung und Conservirung der Präparate 34
1. Glycerin. 34
2. Sol. kali acetici 34
3. Xylol und ätherische Öle 34
C. Zusammenfassender Absatz 35
Conservirung makr. Präparate in natürlichen Farben 37
Anhang. Besondere Färbemethoden 39
1. Kern- und Protoplasmastrukturen 39
2. Fibrin 40
3. Amyloid 41
4. Glykogen 42
5. Schleim 43
6. Elastische Fasern 44
7. Fett 44
8. Pigment 45
9. Nervensystem 46
10. Plasmazellen 49
11. Bakterien 50
12. Hefe- und Schimmelpilze 53
Instrumentarium 53

II. Teil. Die pathologische Histologie der Organe.

I. Der Herzmuskel 57
Einleitung (normale Histologie) 57
1. Fettige Entartung des Herzmuskels 57
2. Fettdurchwachung des Herzens 59
3. Parenchymatöse Trübung 59
4. Braune Atrophie 60
5. Abscesse 61
6. Herzmuskelschwiele 64
7. Tuberkulose 67
8. Fragmentatio cordis 69
II. Die Skelettmuskulatur 70
Einleitung (normale Histologie) 70
1. Inaktivitätsatrophie 70
2. Primäre progressive Muskelatrophie 71
3. Wachsartige Degeneration 71
4. Die Muskeltrichinen 72

Seite

III. Die Leber 74
Einleitung (normale Histologie) 74
1. Stauungsatrophie 75
2. Braune Atrophie 76
3. Ikterus 77
4. Pigmentinfiltration 78
5. Fetthaltigkeit der Leberzellen 79
6. Amyloide Entartung 83
7. Abscess 84
8. Cirrhose 86
9. Tuberkulose 90
10. Syphilis 91
11. Leukämie 93
12. Echinococcus 94

IV. Die Niere. 97
Einleitung (normale Histologie) 97
1. Parenchymatöse Entzündung 99
2. Fettige Degeneration 100
3. Anämischer Infarkt 101
4. Septischer Infarkt 104
5. Descendierende eitrige Entzündung 105
6. Ascendierende eitrige Entzündung (Pyelonephritis) 107
7. Leukämie 109
8. Akute Nephritis 109
9. Chronische Nephritis 113
1. Chronische parenchymatöse Nephritis 113
2. Chronische Glomerulonephritis 114
3. Chronische interstitielle Nephritis 116
10. Arteriosklerotische Schrumpfniere 118
11. Hydronephrotische Schrumpfniere 119
12. Tuberkulose 120
13. Syphilis. Amyloide Degeneration 122
14. Ablagerungen in der Niere 123
a) Harnsaure Ablagerungen 123
α) Gichtniere 123
β) Harnsäureinfarkt 124
b) Pigmentierungen der Niere 125
α) Bilirubininfarkt 125
β) Senile Atrophie 126
γ) Eisenhaltiges Pigment 126
δ) Hämoglobininfarkt 126
ε) Ikterus 126
c) Kalkablagerungen 127
α) Kalkinfarkt 127
β) Toxische Verkalkung 127
γ) Verkalkung in Schrumpfnieren 127
d) Glykogenablagerung 128
e) Harncylinder 128
15. Cystitis 129
a) Cyst. glandularis 130
b) Cyst. nodularis 130

V. Das Pankreas 131

VI. Die Lunge 132
Einleitung (normale Histologie) 132
1. Stauungslunge 133

Seite

2. Hämorrhagischer Infarkt 135
3. Septischer Infarkt 137
4. Ödem der Lunge 139
5. Fibrinöse lobäre Pneumonie 140
6. Chronische Pneumonie 144
7. Bronchopneumonie 145
8. Schluckpneumonie 148
9. Tuberkulose 150
   a) Miliartuberkulose 150
   b) Käsige Bronchitis 152
   c) Käsige Pneumonie 153
   d) Chronische Tuberkulose 154
   e) Kavernen 156

Anhang: Aktinomykose 157
Pneumonomykosis aspergillina 158

10. Syphilis 159
11. Pneumonoconiosen 160
   a) Anthrakosis 160
   b) Chalikosis 161
   c) Siderosis 162
12. Emphysem 162
13. Fettembolie 163
14. Gewebs- und Zellembolie 164

VII. Die Schleimhäute 164

1. Bronchitis 164
Normale Histologie der Bronchien 164
2. Tuberkulose der Trachea 167
Normale Histologie der Trachea 167
3. Pseudomembranöse Entzündung (Diphtherie) 168
A Diphtherie des Gaumens 170
Normale Histologie des Rachens 169
B Diphtherie der Trachea und der Bronchien 172
C Enteritis pseudomembranacea 173
Normale Histologie des Darmes 173
4. Tuberkulose des Darmes 175
5. Typhus 176
6. Dysenterie 178
7. Colitis cystica 180
8. Amyloid des Darmes 180
9. Zottenmelanose 181
10. Hämochromatose 181
11. Parasiten des Darmes 181
12. Milzbrand des Darmes 183
13. Wurmfortsatz 183
Normale Histologie 183
14. Erosionen des Magens 184
Normale Histologie des Magens 184
15. Chronische Gastritis 186
16. Soor des Ösophagus 187
Normale Histologie der Speiseröhre 187

VIII. Die serösen Häute 188

Einleitung (normale Histologie) 188
1. Akute Peritonitis 188
2. Akute fibrinöse Pleuritis 189
3. Pericarditis adhaesiva 190

Seite

4. Chronische Pleuritis 192
5. Tuberkulöse Pericarditis 193

IX. Das Gefässsystem 194
1. Endocarditis verrucosa 194
2. Endocarditis ulcerosa 195
3. Arteriosklerose 196
Normale Histologie der Gefässe 196
4. Thrombenbildung. 201
5. Organisation der Thromben. 203
6. Endophlebitis septica 204

X. Die Lymphknoten 204
Einleitung (normale Histologie) 204
1. Akute Lymphadenitis 205
2. Eitrige Entzündung 205
3. Nekrotisierende Entzündung 206
4. Tuberkulose 207
5. Blutresorption 207
6. Anthrakosis 208
7. Krebsmetastasen 209

XI. Die Milz 210
Einleitung (normale Histologie) 210
1. Infarkt der Milz 210
2. Akuter Milztumor 211
3. Chronischer Milztumor 212
4. Leukämischer Milztumor 214
5. Tuberkulose 215
6. Amyloide Entartung 215

XII. Das Blut 216
Einleitung (normale Histologie) 216
1. Ikterus neonatorum 217
2. Leukämie 218
3. Blutparasiten 219

XIII. Das Skelettsystem 221
1. Knochenmark 221
Normale Histologie 221
2. Pathologisches Knochenwachstum 222
Normale Histologie 222
a) Syphilis 224
b) Rachitis 225
3. Tuberkulose der Knochen und Gelenke 226
4. Osteomalacie 228
5. Knorpeldegenerationen 229
6. Arthritis urica 230
7. Knochenfraktur 231

XIV. Die Haut 232
Einleitung (normale Histologie) 232
1. Wundheilung 232
2. Entzündungen 233
3. Lupus 233

XV. Das Nervensystem. 234
1. Pachymeningitis haemorrhagica 234
2. Leptomeningitis tuberculosa 235
3. Gehirnerweichung 236
4. Encephalitis neonatorum 238
5. Gliawucherung 238

Seite

5. Tuberkulose des Gehirns 239
6. Degeneration der Ganglienzellen 240
7. Strangdegenerationen des Rückenmarks 241
Normaler Faserverlauf 241
a) Tabes 241
b) Auf- und absteigende Degeneration 242
8. Disseminierte Sklerose 242
9. Syringomyelie 243

XVI. Die weiblichen Geschlechtsorgane 243
1. Erosion der Cervix 243
Normale Histologie 243
2. Endometritis 244
Normale Histologie der Uterusschleimhaut 244
3. Endometritis tuberculosa 246
4. Die Menstrual- und Schwangerschaftsveränderungen der Schleimhaut. Die Placenta 247
α) Gewöhnliche Menstruation 247
β) Dysmennorrhoea membr. 247
γ) Frühzeitiger Abort. Decidua vera 248
δ) Älterer Abort. Decidua vera 249
ε) Decidua serotina 249
ζ) Eihüllen 250
Anhang. Aufbau der Placenta 250
ϰ) Reife Placenta. Infarkte 251
λ) Blasenmole 252
μ) Frisch puerperaler Uterus 252
5. Pyosalpinx. 253
Histologie der Tube 253
6. Tubenschwangerschaft 254

XVII. Die männlichen Geschlechtsorgane 255
1. Gonorrhoe 255
2. Prostatahypertrophie 256
3. Eitrige Prostatitis 257
4. Tuberkulose des Hodens und des Nebenhodens 257
Normale Histologie 257
5. Syphilis des Hodens 258

XVIII. Die Geschwülste 259
Einleitung 259
1. Fibrom 262
2. Myxom 263
3. Psammofibrom 264
4. Lipom. 265
5. Myom 265
6. Sarkome 268
a) Spindelzellensarkom 268
b) Rundzellensarkom 269
c) Riesenzellensarkom 271
d) Osteofibrom. Osteosarkom 272
e) Chondrosarkom 272
f) Endotheliome 273
g) Angiosarkome 274
h) Cylindrome 275
Rückblick auf die Sarkome 276
7. Pigmentnaevi und Melanome 277
8. Hämangiome und Lymphangiome 278

Seite

9. Gliome 280
10. Neurome 280
11. Fibroepitheliom der Haut 282
12. Schleimhautpolypen 282
13. Fibroadenom der Mamma 283
14. Struma 285
14. Ovarialkystome 286
16. Carcinome 288
a) drüsenförmige Krebse 290
b) Schleimkrebse 293
c) Solide weiche Krebse 293
d) Harte Krebse 294
e) Plattenepithelkrebs 294
f) Krebsmetastasen 296
17. Malignes Chorionepitheliom 297
18. Suprarenales Epitheliom 298
19. Atherome und Dermoide 299
20. Teratom 300
Rückblick auf die Geschwülste 301

III. Teil. Technische Bemerkungen zu den mikrophotographischen Aufnahmen.

a) Herstellung und Färbung der Schnitte 308
b) Die Auswahl der Linsen 309
c) Der mikrophotographische Apparat 309
d) Die Centrierung desselben 313
e) Die Beleuchtung desselben 316
f) Die Farbenfilter 318
g) Die photographischen Platten 322
h) Die photographische Aufnahme 324
i) Die Entwicklung 325
k) Die Dreifarbenmikrophotographie 326

Alphabetisches Register 328

IV. Teil. Atlas.

Tafel I. 1. Fettige Degeneration des Herzmuskels; 2. Fettdurchwachsung des Herzens; 3. Herzschwiele; 4. Fragmentatio cordis; 5. Muskelabscess; 6. Pigmentatrophie der Leberzellen.

Tafel II. 1. Stauungsatrophie der Leber; 2. Fetthaltigkeit der Leberzellen; 3. Amyloidentartung der Leber; 4. Leberabscess; 5. Lebertuberkulose; 6. Lebertuberkel.

Tafel III. 1. Centrale Verfettung eines Leberläppchens; 2. Leukämie der Leber; 3. Frische Cirrhose der Leber; 4. Alte Cirrhose der Leber.

Tafel IV. 1. Rand eines Lebergummi; 2. Rand eines Lebergummi; 3. Parenchymatöse Nephritis; 4. Fettige Degeneration der Niere; 5. Frischer Infarkt der Niere; 6. Frischer Infarkt der Niere.

Tafel V. 1. Kokkenembolie eines Glomerulus; 2. Ausscheidungsheerd der Niere; 3. Eiterige Nephritis; 4. Hämorrhagische Nephritis; 5. Eiweissniere; 6. Leukämie der Niere.

Tafel VI. 1. Glomerulonephritis; 2. Glomerulonephritis; 3. Granularatrophie der Niere; 4. Hyaline Degeneration eines Glomerulus; 5. Amyloide Degeneration der Niere; 6. Amyloide Degeneration eines Glomerulus.

Tafel VII. 1. Tuberkel der Niere; 2. Glomerulus aus einer Niere mit Miliartuberkulose; 3. Pyelonephritis; 4. Pyelonephritis.

Tafel VIII. 1. Argyrie der Niere; 2. Arteriosklerotische Schrumpfniere; 3. Cystitis nodularis; 4. Cystitis glandularis; 5. Typhusbacillen; 6. Staphylococcus aureus; 7. Streptrococcus longus; 8. Diphtheriebacillen.

Tafel IX. 1. Influenzabacillen; 2. Tuberkelbacillen; 3. Lungenemphysem; 4. Lungenödem; 5. Haemorrhagischer Lungeninfarkt; 6. Fibrinöse Pneumonie. Rote Hepatisation; 7. Fibrinöse Pneumonie. Graue Hepatisation.

Tafel X. 1. Chron. Pneumonie; 2. Bronchopneumonie; 3. Schluckpneumonie; 4. Miliartuberkel der Lunge; 5. Chronische Tuberkulose der Lunge; 6. Käsige Pneumonie.

Tafel XI. 1. Käsige Pneumonie; 2. Steinhauerlunge; 3. Rand einer Kaverne; 4. Syphilis congenita der Lunge; 5. Lymphgefässkrebs der Lunge; 6. Diphtherie des Rachens.

Tafel XII. 1. Colitis cystica; 2. Dysenterie. Dickdarm; 3. Typhusdarm eines Kindes. Markige Schwellung.

Tafel XIII. 1. Tuberkulose des Dünndarms; 2. Typhus des Darmes. Beginnende Nekrose; 3. Soor des Ösophagus; 4. Bronchitis; 5. Tuberkulose des Larynx.

Tafel XIV. 1. Milzbrand des Darmes. Sch. V.; 2. Milzbrand des Darmes St. V.; 3. Frische fibrinöse Pericarditis; 4. Tuberkulöse fibrinöse Pericarditis; 5. Endocarditis verrucosa recurrens; 6. Endocarditis ulcerosa.

Tafel XV. 1. Randstellung der Leucocyten; 2. Thrombus in Organisation; 3. Kanalisierter Thrombus; 4. Atheromatöse Aorta; 5. Endarteriitis productiva; 6. Endophlebitis productiva.

Tafel XVI. 1. Blutresorption in Lymphknoten; 2. Lymphadenitis caseosa; 3. Amyloid der Milz. Sagomilz; 4. Schinkenmilz; 5. Tuberkulose der Milz; 6. Leukämie der Milz.

Tafel XVII. Malariaparasiten, Fig. 1—12.

Tafel XVIII. 1. Aktinomykose; 2. Rachitis der Rippe; 3. Syphilis des Femur; 4. Normale Verknöcherung der Rippe.

Tafel XIX. 1. Molluscum contagiosum; 2. Lupus; 3. Wundheilung der Haut; 4. Rand einer apoplektischen Cyste; 5. Vorderhornganglienzellen bei Poliomyelitis anterior; 6. Rand eines Gehirntuberkels.

Tafel XX. 1. Beginnende aufsteigende Degeneration des Rückenmarks; 2. Aufsteigende Degeneration; 3. Einseitige absteigende Degen.; 4. Lateralsklerose; 5. Tabes; 6. Multiple Sklerose; 7. Syringomyelie; 8. Nervendegeneration (Bleivergiftung).

Tafel XXI. 1. Endometritis gland. cystica; 2. Fötale Zotten; 2. Decidua serotina; 4. Gonorrhoischer Eiter; 5. Tuberkulose des Hodens; 6. Rand eines Hodengummi.

Tafel XXII. 1. Adenomatöse Prostatahypertrophie; 2. Myomatöse Prostatahypertrophie; 3. Prostatakonkremente; 4. Faserreiches Fibrom; 5. Myom; 6. Spindelzellensarkom.

Tafel XXIII. 1. Rundzellensarkom; 2. Riesenzellensarkom; 3. Riesenzelle aus 2.; 4. Angiosarkom; 5. Melanom; 6. Myxochondrosarkom; 7. Osteofibrom.

Tafel XXIV. 1. Gliom der Retina; 2. Talgdrüsenadenom; 3. Cancroid; 4. Cancroidperle; 5. Endotheliom; 6. Weicher Mammakrebs.

Tafel XXIVa. 1. Struma colloides, sch. V.; 2. Struma colloides, st. V.; 3. Fibroadenom der Mamma; 4. Cavernom der Leber; 5. Fibroepitheliom der Haut; 6. Polypöses Fibroepitheliom.

Tafel XXV. 1. Weicher Mammakrebs; 2. Scirrhus mammae; 3. Gutartiges papilläres Kystom des Ovariums; 4. Bösartiges papilläres Kystom des Ovariums; 5. Krebsmetastase in der Leber; 6. Lebermetastase eines malignen Chorionepithelioms.

Tafel XXVI. 1. Schleimkrebs des Magens; 2. Schleimkrebs des Magens; 3. Malignes Adenom des Rectum; 4. Desgl. St. V.; 5. Schleimige Degen. der Krebszellen.

Tafel XXVII. 1.—5. Kernteilungsfiguren; 6. Teratom des Hodens.

Tafel XXVIII. 1. Braune Atrophie der Leber; 2. Ikterus der Leber, st. V.; 3. Pigmentleber; 4. Ikterus der Leber, sch. V.; 5. Amyloid der Leber (Jodfärbung); 6. Amyloid der Leber (Färbung mit Methylviolett); 7. Amyloid der Leber (Färbung mit polychromem Methylenblau).

Tafel XXIX. 1. Glykogeninfiltration der Nierenepithelien (Jodfärbung); 2. Hämatoidininfarkt der Niere; 3. Staubzellen in der Lunge; 4. Fibrinöse Pneumonie (Weigertsche Fibrinfärbung); 5. Pigmentzellen in Stauungslunge; 6. Septischer Infarkt der Lunge (Gramfärbung).

Tafel XXX. 1. Diphtherie der Uvula (Weigertsche Fibrinfärbung); 2. Verwachsung der Perikardblätter (Alizerinfärbung); 3. Chron. Pleuritis (van Gieson Färbung).

Tafel XXXI. 1. Arteriosklerose; 2. Blutresorption in Lymphknoten; 3. Anthrakosis der Lymphknoten (frisch); 4. Anthrakosis der Lymphknoten (alt); 5. Pigmentmilz (nach Typhus); 6. Mastzellen (Unnas polychrome Methylenblaufärbung); 7. Plasmazellen (Unnas polychrome Methylenblaufärbung).

Tafel XXXII. 1. Osteomalacie; 2. Pachymeningitis haemorrhagica; 3. Hämatoidinkrystalle; 4. Pigmentnaevus.

Tafel XXXIII. Lungeninfarkt (Dreifarbenmikrophotographie).

Tafel XXXIV. Diphtherie der Trachea (Dreifarbenmikrophotographie).

Tafel XXXV. Blutpräparate (Dreifarbenmikrophotographie).

Die in dem Text zerstreuten und auf den Tafeln XXVIII—XXXII beigegebenen Bilder sind von der geübten Hand des Herrn Universitätszeichenlehrers Peters hergestellt worden.

Die drei Tafeln mit Dreifarbenmikrophotographien sind die ersten besseren Versuche in dieser Richtung. Sie wurden nach den von den Autoren angefertigten Negativen von der Firma Matthews-Northrup & Co. in Buffalo ausgeführt.

Druck der kgl. Universitätsdruckerei von H. Stürtz.

I. Teil.

Die mikroskopischen Untersuchungsmethoden.

Einleitung.

Als erste Regel für den Mikroskopiker gilt, dass sein Instrument, besonders die Linsen, vollständig sauber sind! Schon die geringste Verunreinigung der Frontlinse bedingt eine erhebliche Trübung des mikroskopischen Bildes. Es muss daher eine sorgfältige Reinigung der Frontlinse, sowie der Okulare stattfinden. Man benutze dazu ausschliesslich weiche Lederlappen und weiche Pinsel. Neben den staubförmigen Niederschlägen auf dem Okular- und dem Beleuchtungsspiegel kommen vor allem die Beschmutzungen der Frontlinse durch das zur Einbettung der Präparate verwandte Material in Betracht (Wasser, Glycerin, Kanadabalsam etc.). Handelt es sich um angetrockneten Balsam, so muss derselbe durch einen mit Alkohol absol. oder Xylol befeuchteten Lederlappen entfernt werden; bei Ölimmersionen ist das Öl nach jedesmaligem Gebrauche sofort mit dem weichen Lappen zu entfernen; ist dasselbe erst angetrocknet, oder sind die Linsen mit Kanadabalsam beschmutzt, so benutzt man ebenfalls Alkohol absol., Xylol oder Benzin zur Reinigung. Eine längere Berührung der feineren Linsensysteme mit Alkohol, Xylol etc. ist zu vermeiden, da sonst der wenigstens bei älteren Linsensystemen zur Verkittung dienende Kanadabalsam gleichfalls gelöst wird. Sind Linsen und Spiegel gereinigt, so wird der letztere derartig zum Fenster eingestellt, dass womöglich weisses Licht (von den Wolken) in das Linsensystem fällt. Bei der künstlichen Beleuchtung durch Gas nehme man blaugefärbte Cylinder oder setze eine blaugefärbte Scheibe zwischen Lichtquelle und Beleuchtungsspiegel, um die gelben Strahlen auszuschalten, da sonst viele Farbenreaktionen andere Bilder ergeben oder überhaupt nicht deutlich in die Erscheinung treten. Gasglühlicht und elektrisches Bogenlicht, welches durch Milchglas gedämpft ist, sind ohne weiteres als Ersatz des Tageslichtes zu verwenden. Eine sorgfältige Reinigung ist selbstverständlich auch für alle übrigen beim mikroskopischen Arbeiten benutzten Instrumente (insbesondere Nadeln, Objektträger, Deckgläschen) unerlässlich, da gerade die kleinen Schmutz-

flecke, Staubfädchen u. dergl. im mikroskopischen Bilde mit ihren wunderlichen Formen zu schweren Irrtümern Veranlassung geben, ausserdem die Klarheit des Präparates erheblich trüben. Die Reinigung geschieht am besten mit einem weichen Leinenlappen. Gröberer Schmutz wird durch Wasser oder dünnen (60%) Alkohol, fettige und harzige Massen durch Benzin, Xylol, Alkohol absol. entfernt. Gebrauchte Objektträger und Deckgläschen legt man in ein Gefäss mit gebrauchtem absoluten Alkohol, um sie gelegentlich mit einem sauberen Leinwandlappen reinigen zu können. Will man die Reinigung schneller und wirksamer vollziehen, so koche man (nach Knauer) die Objektträger und Deckgläschen in einer 10%igen wässerigen Lysollösung ½—1 Stunde lang unter mehrfachem Umrühren mit einem Glasstabe. Am besten trennt man vorher die Deckgläschen von den Objektträgern durch leichtes Erwärmen über einer Flamme und kocht sie für sich. Nach dem Kochen braust man, ohne die Abkühlung abzuwarten, so lange mit kaltem Wasser ab, bis dasselbe klar abläuft. Dann trocknet man die Objektträger mit einem sauberen, fettfreien Tuche ab.

Will man die Objektträger mit Schnitten bekleben, so reinigt man sie vor dem Gebrauch gründlich mit Seife und Bürste, spült mit Wasser ab, bringt sie in starken Alkohol und trocknet sie sauber ab.

Die Deckgläschen übergiesse man nach dem Abbrausen noch mehrmals mit destilliertem Wasser und bringe sie dann in absoluten Alkohol, in welchem man sie bis zur Benutzung aufbewahrt. Sind dieselben dann trotz Abtrocknens mit sauberem Tuche noch nicht ganz fettfrei, lässt sich also destilliertes Wasser nicht in gleichmässig glatter Schicht auf ihnen ausbreiten, so führe man die Gläschen mit der Pinzette einigemal durch eine Bunsenflamme, die zu beschickende Seite nach oben drehend.

Eine zweite wichtige Regel für die mikroskopische Untersuchung betrifft den Blendenapparat. Für alle Präparate, deren Struktur besonders hervorgehoben werden soll, ist unbedingt eine Abblendung des Lichtes, womöglich eine Ausschaltung des Kondensors notwendig. Da die meisten frischen Präparate nur sehr zarte Konturen besitzen, so ist gerade bei ihnen die Abblendung eine absolute Notwendigkeit. Bei voller Beleuchtung durch den Kondensor können frische Präparate (z. B. zellige Bestandteile in Flüssigkeiten) geradezu unsichtbar werden. Mit den modernen Irisblenden kann die gerade passende Weite der Blendenöffnung sehr leicht unter gleichzeitiger Betrachtung des Präparates hergestellt werden. Gilt es umgekehrt, ein Farbenbild zu erzeugen, so bedarf es dazu, besonders bei Anwendung stärkerer Systeme, der ausgiebigsten Beleuchtung, welche für Ölimmersionen nur durch den Kondensor erzielt wird. Für viele gefärbten, besonders für die in Glycerin eingebetteten Präparate, bei welchen man gleichzeitig die Struktur herausheben will, bedient man sich einer mässigen Abblendung. Die Kombination zwischen Kondensor und Irisblende macht es sehr leicht, den nötigen Grad von Beleuchtung und Ab-

blendung herauszufinden, um bald das Strukturbild, bald das Farbenbild mehr hervortreten zu lassen.

Eine dritte Regel lautet dahin, dass die Untersuchung eines Präparates stets bei schwacher Vergrösserung zu beginnen hat. Erst wenn der Untersucher das Präparat völlig durchmustert und die einzelnen Bestandteile, Gewebe etc. und ihre Beziehungen zu einander, soweit es möglich ist, erkannt hat, stellt er diejenigen Stellen, welche der genaueren Diagnose mit der starken Vergrösserung bedürfen, in der Mitte des Gesichtsfeldes ein, um nun zu stärkeren Vergrösserungen überzugehen. Der Untersucher muss lernen, schon bei schwacher Vergrösserung die Hauptgewebe und die Strukturen der wichtigsten Drüsen zu erkennen, damit er um so leichter die pathologischen Veränderungen auffinden und für die Untersuchung mit stärkeren Linsen einstellen kann. Zur Erzielung von stärkeren Vergrösserungen sollen nur die gewöhnlichen stärkeren Objektive, nicht aber die stärkeren Okulare benutzt werden, da die letzteren nur eine unnötige Verdunkelung des Gesichtsfeldes bedingen, ohne das Präparat weiter in seine Einzelheiten aufzulösen.

Endlich darf der Untersucher nie vergessen, während des Mikroskopierens mit der Hand an der Schraube das Präparat auch der Tiefe nach sorgfältig zu durchmustern, da nur aus der Rekonstruktion der in verschiedenen Ebenen sichtbaren Bilder eine körperliche Anschauung gewonnen wird.

A. Die frische Untersuchung.

Um ein vollständiges Bild der an der Leiche gefundenen pathologischen Veränderungen zu erhalten, bedarf es in erster Linie einer mikroskopischen Betrachtung der frischen Präparate. Diese frische Untersuchung ist deswegen so unerlässlich, weil sehr viele Veränderungen, z. B. die Verfettung, die Glykogenablagerungen, die Harnsäureausscheidungen bei der gewöhnlichen weiteren Behandlung zum Zweck der sogenannten Härtung mehr oder weniger verloren gehen, denn Glykogen und Harnsäure werden in verdünntem Alkohol, Fette aber in reinem Alkohohl, wenigstens teilweise gelöst. Andrerseits treten feinere Strukturveränderungen des Protoplasmas, z. B. die Eiweisskörnchen der trüben Schwellung bei der späteren Einbettung gehärteter Schnitte in schwach brechende Substanzen, Kanadabalsam etc., wenig oder garnicht hervor. Die frische Untersuchung erstreckt sich einmal auf die pathologischen Flüssigkeiten, das anderemal auf die festen Bestandteile des Körpers. Um eine Flüssigkeit zu untersuchen, bringt man mit Hülfe eines Glasstabes oder einer feinen Pipette einen Tropfen derselben auf den sorgfältig gereinigten Objektträger und deckt denselben mit einem Deckgläschen zu. Um zu vermeiden, dass dabei viel Luftbläschen in das Präparat geraten, setzt man das Deckgläschen neben dem Tropfen mit einer Kante

auf den Objektträger auf, und lässt es dann mit Hülfe der daruntergehaltenen Präpariernadel unter zunehmender schräger Neigung sich langsam über den Tropfen hinüberlegen. War der Tropfen zu gross, so sauge man die über das Deckglas hervortretende Flüssigkeit mit Fliesspapier ab. Es ist ratsam, lieber zu kleine als zu grosse Tropfen zu nehmen. Derselbe soll gerade ausreichen, um den kapillaren Raum zwischen Deckglas und Objektträger auszufüllen. Handelt es sich um sehr dicke, d. h. zellenreiche Flüssigkeiten, so ist es besser dieselben zu verdünnen. Das geschieht, indem man einen Tropfen indifferenter Flüssigkeit (0,75% Kochsalzlösung) auf den Objektträger bringt und nur eine kleine, mit der Präpariernadel entnommene Spur der zu untersuchenden Flüssigkeit mit dem Tropfen mengt.

Enthält die Flüssigkeit sehr wenig körperliche Elemente, was sich in der geringfügigen Trübung der Flüssigkeit anzeigt, so empfiehlt es sich, eine Sedimentierung derselben in einem Spitzglase abzuwarten, um dann mit einer Pipette den Bodensatz zur Untersuchung zu entnehmen. Sedimentiert die Flüssigkeit schwer, oder soll die Untersuchung schnell beendigt sein, so muss man sich einer Centrifuge [1]) bedienen.

Für die Untersuchung der festen Bestandteile kommen verschiedene Methoden in Betracht. Als allgemeine Regel gilt, dass die gewonnenen Präparate niemals auf den trockenen Objektträger gebracht werden, sondern dass derselbe stets mit einem Tropfen indifferenter Zusatzflüssigkeit (0,75% Kochsalzlösung) bedeckt wird und dann erst die Übertragung des Präparates in diese Flüssigkeit stattfindet, da sonst eine schnelle Austrocknung und Zerstörung des Präparates die Folge ist.

I. Das Abstrichpräparat.

Die einfachste Methode besteht in dem sogenannten Abstrichpräparat. Dasselbe wird hergestellt, indem man mit einer flach aufgesetzten Messerklinge unter leichtem Druck über die Oberfläche einer Membran oder die Schnittfläche eines Organs herüberfährt und den dabei erhaltenen trüben Saft in Kochsalzlösung untersucht. Ist der Saft sehr dünnflüssig, so genügt in diesem Falle auch die einfache Untersuchung ohne weiteren Flüssigkeitszusatz.

II. Das Zupfpräparat.

Viele Gewebe, z. B. das Muskelgewebe, die Geschwülste etc., werden am besten an Zupfpräparaten untersucht. Handelt es sich um lockeres Gewebe, so kann man schon mit den Präpariernadeln diejenigen Stellen herausnehmen, welche untersucht werden sollen. Sonst bedient man sich am besten einer kleinen, spitzen, über die Fläche gebogenen Schere und entnimmt mit flachen Schnitten das zu untersuchende Material. Der ge-

[1]) Eine sehr gut funktionierende Hand-Centrifuge wird von P. Altmann, Berlin, Luisenstrasse 47, geliefert. Preis 45 M.

wöhnlichste Fehler ist, dass zu viel genommen wird, sodass die weitere Bearbeitung nur unnötige Schwierigkeiten macht. In der Mehrzahl der Fälle genügen ganz kleine, mit der Schere gerade fassbare Stückchen. Dann werden dieselben in den auf dem Objektträger befindlichen Tropfen der Zusatzflüssigkeit übertragen. Um das helle Gewebe besser erkennen zu können, wird der Objektträger auf eine schwarze oder doch dunkle Unterlage gesetzt und dann mit Hülfe zweier Präpariernadeln das Gewebsstückchen zerzupft. Man achte dabei auf die Richtung, in welcher sich das Gewebe am leichtesten spaltet und führe die weitere Zerzupfung so aus, dass auch die kleineren Teilchen durch Spaltung in der Hauptrichtung gewonnen werden. Das gilt besonders für das Muskelgewebe z. B. des Herzens. Die Zerzupfung muss so lange ausgeführt werden, bis eben sichtbare, feine Fäserchen in der Flüssigkeit schwimmen. Die gröberen Bröckel und der unzerzupfte Rest werden mit der Präpariernadel aus dem Tropfen entfernt, und dann wird derselbe mit einem Deckglase zugedeckt. Um das Zerzupfen gewisser Gewebe zu erleichtern, insbesondere die Widerstandsfähigkeit des Bindegewebsgerüstes zu brechen, bedient man sich der sogenannten Macerationsflüssigkeiten. Man bringt kleine Stückchen der zu untersuchenden Organe in Schälchen, welche die Macerationsflüssigkeit enthalten und lässt sie darin ein bis zwei Tage liegen. Dann findet die weitere Untersuchung in der oben angegebenen Weise statt.

Als Macerationsflüssigkeiten dienen:

1. 30% Alkohol (Ranviers Drittelalkohol) zur Isolierung von Epithelien.

2. 33% Kalilauge (frisch bereitet); sie dient besonders zur Isolierung glatter Muskelfasern. Die Untersuchung muss hierbei in einem Tropfen der Macerationsflüssigkeit selbst geschehen, da eine Verdünnung mit Wasser eine Zerstörung der Elemente bedingt.

3. Reine Salzsäure. Besonders für Drüsenkanälchen (Niere) geeignet. Vor dem Zerzupfen längeres Verweilen in mehrfach gewechseltem destilliertem Wasser.

4. Müllersche Flüssigkeit.

(Zusammensetzung: Doppelchromsaures Kali 2,5
Schwefelsaures Natron 1,0
Aq. dest. 100,0).

Sie dient besonders zur Isolierung der Bestandteile des Nervensystems. Selbstverständlich sind die Macerationsflüssigkeiten vor zu schneller Verdunstung, welche ein Eintrocknen der Präparate bedingen würde, zu schützen.

III. Das Quetschpräparat.

Für manche Sekrete und kristallinische Ablagerungen, besonders aber für gewisse pathologische Veränderungen des Nervensystems eignen sich die sogenannten Quetschpräparate. Ein kleiner Teil der betreffenden Substanz

wird auf den Objektträger übertragen und das aufgelegte Deckglas mit dem Stiel einer Präpariernadel so lange aufgedrückt, bis das Material sich zu einer dünnen, durchsichtigen Schicht ausgebreitet hat. Der Zusatz von Flüssigkeit, ist in diesen Fällen nicht immer erforderlich oder direkt unthunlich, wie z. B. beim Nervensystem.

IV. Die Schnittpräparate.

Für die Gewinnung einer Übersicht über die Verteilungen und Anordnungen der pathologischen Veränderungen bedarf es der Schnittpräparate. Dieselben können angefertigt werden:

1. Mit dem Rasiermesser.

Es eignet sich dazu jedes gewöhnliche Rasiermesser, wenn es nur gut geschärft ist. Damit die Präparate nicht an der Klinge zu stark kleben, ist dieselbe vor dem Schneiden mit gewöhnlichem Wasser oder Kochsalzlösung durch Eintauchen anzufeuchten. Das Messer wird fast horizontal gehalten und die Schnitte mit einer raschen Bewegung im Schultergelenk angefertigt. Das Messer bleibt dabei ruhig in der ursprünglichen Haltung und wird in derselben durch das Präparat hindurchgezogen, so dass die ganze Schneide ausgenutzt wird. Die Übertragung des Schnittes von der Klinge auf den Objektträger geschieht am besten so, dass man den Schnitt direkt von der Klinge in einen Tropfen Zusatzflüssigkeit mit Hülfe eines Pinsels oder einer Präpariernadel überträgt. Dann wird derselbe ausgebreitet und mit einem Deckglase bedeckt. Da indes die Gewinnung ausreichender Schnitte bei den meisten weichen Organen mit dem Rasiermesser ziemlich schwierig ist, so bedient man sich besser:

2. Des Doppelmessers.

Dasselbe besteht aus zwei parallel zu einander gerichteten und verstellbaren Messerklingen. Dieselben sollen so weit von einander entfernt sein, dass ein deutlicher Spalt zwischen ihnen besteht. Bei weichen Organen muss derselbe grösser, bei harten kann er kleiner sein, so dass jedesmal für das vorliegende Organ ein Ausprobieren nötig ist. Vor dem Schneiden wird der Spalt durch Eintauchen des Doppelmessers in eine geräumige wasserhaltende Schale mit Wasser gefüllt, das Messer mit wagerecht liegenden Schneiden herausgenommen, damit das Wasser den Spalt nicht verlässt, und dann mit schnellem Zuge senkrecht zur Schnittfläche durch das Organ hindurch gezogen, nicht hineingedrückt. Vor dem Herausziehen des Messers ist eine kleine schneidende Seitenbewegung notwendig, um den gewonnenen Schnitt auch an der Basis von dem übrigen Gewebe zu trennen. Dann wird das Messer wieder in das Wasser getaucht, unter Wasser die Klingen von einander entfernt und durch Schütteln der Schnitt freigemacht. Die Übertragung des Schnittes auf den Objektträger geschieht mit Hülfe

eines Spatels oder noch besser so, dass man mit dem Objektträger das im Wasser schwimmende Präparat von unten her auffängt und durch leichtes Neigen des Objektträgers bei dem Herausziehen unter Zuhülfenahme einer Präpariernadel den Schnitt gleich auszubreiten sucht.

3. Das Gefriermikrotom.

Es gelingt ziemlich leicht, frische Organe von festerer Konsistenz, wie Leber und Niere zum Gefrieren zu bringen und auch zusammenhängende Schnitte von ihnen anzufertigen. (Die Technikder Mikrotombenutzung siehe später pag. 18). Die Schnitte werden von dem Messer mit Hülfe eines Pinsels in eine Schale mit ausgekochtem Wassergebracht, damit die beim Gefrieren in dem Präparat aufgetretenen Luftbläschen absorbiert werden. Dann wird der Schnitt mit dem Objektträger aufgefangen u. s. w.

V. Die Reagentien.

In den frisch hergestellten Präparaten, besonders an Zupfpräparaten lässt sich wohl Form und Grösse einzelner Zellen ganz gut erkennen, aber die Struktur des Kernes tritt nicht immer deutlich hervor, weil er sich nicht durch ein besonderes Brechungsvermögen von dem Protoplasma unterscheidet. Ebensowenig genügt die einfache Untersuchung in Kochsalzlösung oder Wasser zur sicheren Beurteilung der in den Zellen etwa vorhandenen fremden Bestandteile wie Fette, Pigmente, Eiweisskörper, Glykogen etc. Um hier zu einer Entscheidung zu gelangen, bedienen wir uns des Zusatzes der sogenannten Reagentien. Als allgemeine Regel für die Benutzung dieser Reagentien dient, dass dieselben recht langsam dem Präparate zugeführt werden, damit man die eintretenden Veränderungen durch Vergleich mit dem unveränderten Gewebe besser beurteilen kann. Das gewöhnliche Verfahren ist, dass man einen Tropfen des Reagens auf den Objektträger dicht an die eine Kante des Deckgläschens heranbringt; dasselbe mischt sich durch eine langsame Diffusion mit der Flüssigkeit unter dem Deckglase und durchwandert so allmählich von einer Seite her das ganze Präparat. Um den Prozess zu beschleunigen, kann man ein Stückchen Fliesspapier an die entgegengesetzte Kante des Deckgläschens anlegen und damit eine Ansaugung der Präparat-Flüssigkeit bewirken; um so schneller folgt dann das Reagens. Oder man hebt mit Hülfe einer Präpariernadel das Deckglas an der Seite, wo das Reagens zugefügt worden ist, mit leicht wippender Bewegung in die Höhe, um so eine schnellere Mischung der Flüssigkeiten herzustellen. Als Reagentien dienen:

1. Die Essigsäure (2—5%). Sie bewirkt eine so starke Quellung der protoplasmatischen Eiweisskörper, dass dieselben völlig durchsichtig werden und zu verschwinden scheinen. Dagegen tritt das Kerngerüst um so deutlicher hervor, so dass man sich einen genauen Einblick über die Zahl, Form und Anordnung der Kerne verschaffen kann. Ferner bleiben

durch die Essigsäure sämtliche Fettkörper sowie die elastischen Fasern und alle Spaltpilze unverändert. Endlich bewirkt die Essigsäure eine fädige Gerinnung des Schleims.

2. Kalilauge (2%). Auch sie bedingt ein Verschwinden aller protoplasmatischen Eiweissbestandteile, ferner aber auch der Kerne, während die elastischen Fasern, die Fettkörper, die Spaltpilze und ein Teil der Pigmente unverändert bleiben.

Für die Benutzung dieser beiden wichtigsten Reagentien würden folgende allgemeine Regeln gelten: Wollen wir ein frisches Schnittpräparat aufhellen und uns über die Anordnung und Form der Kerne orientieren, so setzen wir dünne Essigsäure zu. Da bei der langsam eintretenden Quellung des Protoplasmas die Zellgrenzen, besonders drüsiger Organe, noch lange gut erkennbar bleiben, so erhält man vollkommen genügende Strukturbilder (z. B. von der Niere).

Handelt es sich dagegen um den Nachweis von Fettkörpern und deren Verteilung, so werden wir verdünnte Kalilauge benutzen. Dabei wird das ganze Präparat durchsichtig und nur das Fett tritt deutlich hervor. Am häufigsten findet es sich in Gestalt kleiner, glänzender Tröpfchen, die völlig rund, von ungleicher Grösse und meist farblos sind. Die in dem Präparate etwa vorhandenen Bakterien unterscheiden sich von den Fetttröpfchen durch ihre stäbchenförmige Gestalt oder, wenn es sich um Kokkenhaufen handelt, durch die gleichmässige Grösse der sie zusammensetzenden Kügelchen. Das Pigment endlich ist schon durch seine Farbe von den Fetttröpfchen und Bakterien zu trennen. Als weiteres Merkmal dient, dass das Pigment unregelmässige, zackige Körner bildet. Die Entscheidung wird erst schwer, wenn es sich um gelblich gefärbtes Fett oder um rundliche Pigmentkörnchen handelt. Dann liegt die weitere Entscheidung in dem Verhalten derselben zu färbenden, härtenden oder lösenden Mittel.

Die Mehrzahl der menschlichen Fettkörper färbt sich mit Osmiumsäure schwarz, mit Alkanna und Sudan III rot; Bakterien und die meisten Pigmente bleiben ungefärbt.

Die Fette lösen sich in Äther, Bakterien und Pigmente nicht.

Die Pigmente werden, soweit sie im Körper selbst gebildet sind, durch konzentrierte Schwefelsäure leicht zerstört. Die Bakterien färben sich leicht mit bestimmten Anilinfarbstoffen (Fuchsin, Bismarckbraun etc.), die für Fette und Pigmente unwirksam sind.

Die elastischen Fasern endlich, welche der Kalilauge gleichfalls widerstehen, zeichnen sich durch ihre bekannten, stark wellig gebogenen, eingerollten Formen aus.

3. Salzsäure (5%). Eine sehr häufige pathologische Veränderung ist die Verkalkung, die sich normalerweise schon am Knochensystem findet.

Die pathologische Verkalkung besteht in der Ablagerung zahlreicher, kleinster Körnchen von kohlen- oder phosphorsaurem Kalk. Beim Zusatz von Salzsäure lösen sich die Kalkkörnchen völlig auf.

Handelt es sich um kohlensauren Kalk, so entstehen dabei reichliche Gasblasen aus freiwerdender Kohlensäure. Setzt man dem frischen Präparat Schwefelsäure zu, so bilden sich alsbald zierliche, nadelförmige Gipskyrstalle.

4. Jodlösung (verdünnte Lugolsche Lösung).

Jod pur.	1,0
Kali jodat.	2,0
Aq. dest.	300,0

Der Zusatz von Jodlösung ist erforderlich, um einige besondere chemische Körper an bestimmten Farbenreaktionen nachzuweisen. Dazu gehört das Glykogen, welches in Form glänzender Tropfen den Zellleib erfüllen kann und sich bei Jodzusatz braun färbt, Amylum, welches sich blau färbt, Amyloid, welches sich ebenfalls braun färbt u. s. w.

Um die frischen Präparate vor der Verdunstung zu schützen, kann man den mit Fliesspapier sorgfältig getrockneten Rand des Deckgläschens mit etwas Vaseline oder Wachs (s. Glycerineinbettung) umziehen oder man hebt die Präparate in einer sogenannten feuchten Kammer auf. Dieselbe besteht aus einer zugedeckten Glasschale, deren Boden mit angefeuchtetem Fliesspapier bedeckt ist. Kleine Etagèren aus Draht dienen zur Aufnahme der wagerecht zu legenden Objektträger.

5. Silberlösung (1% wässerige Lösung von Argentum nitricum). Um die sogenannten Kittlinien der serösen Epithelien, der Lymph- und Gefässendothelien sichtbar zu machen, legt man die frisch abgezogenen feinen Membranen für ca. 1—2 Minuten in eine 1%ige wässerige Lösung von Argentum nitricum, bis dieselben milchig-weiss getrübt sind. Dann werden sie vorsichtig in Wasser abgespült, auf dem Objektträger in Wasser oder Glycerin ausgebreitet, mit einem Deckglas bedeckt und für kurze Zeit dem hellen Sonnenlichte ausgesetzt. Unter dem Mikroskop kann man von Zeit zu Zeit die sehr bald eintretende Schwarzfärbung der sogenannten Kittlinien verfolgen, bis die gewünschte Intensität erreicht ist. Will man mit Karmin nachfärben, so muss man die Membranen noch einmal gründlich in destilliertem Wasser, dem einige Tropfen Eisessig zugesetzt sind, abspülen. Einbettung in Glycerin.

B. Untersuchung gehärteter Präparate.

I. Die Fixierung und Härtung.

Da uns die frischen Schnittpräparate nur von wenigen Organen geeignete Bilder geben und für die Färbungen feinere Schnitte nötig sind, so werden die Objekte einer Härtung unterworfen, um dann mit den technischen

Hülfsmitteln zu geeigneten Schnitten verarbeitet werden zu können. Der Härtung muss eine Fixierung der feineren Gewebsstrukturen vorangehen oder beide müssen mit einander verbunden sein. Das letztere geschieht bei der Mehrzahl der gewöhnlichen Härtungsmethoden. Indes ist zu bemerken, dass die verschiedenen Gewebsteile durch die verschiedenen Fixierungs- und Härtungsflüssigkeiten auch verschieden gut konserviert werden, so dass es keine Universalmethode giebt, sondern zu bestimmten Zwecken auch bestimmte Härtungen in Anwendung kommen müssen. (Das Nähere siehe bei den einzelnen Organen)[1]).

Als weitere Regel gilt, die zu fixierenden und zu härtenden Stücke nicht allzu gross zu nehmen, durchschnittlich Würfel von 1—2 cm Kantenlänge, damit die fixierenden Flüssigkeiten schnell und gleichmässig das Objekt durchdringen können. Ferner muss die Flüssigkeitsmenge sehr reichlich gewählt sein; sie soll ungefähr das Zehnfache von dem Volumen des betreffenden Objektes betragen. Die Fixierungsflüssigkeit muss die Objekte von allen Seiten angreifen können. Zu diesem Zwecke wird der Boden der betreffenden Gläser mit Fliesspapierballen oder Watte bedeckt. Es empfiehlt sich auch, die Objekte gelegentlich mit der Unterfläche nach oben zu kehren und das zu wiederholen, um gleichzeitig ein Zusammenbacken der Objekte zu verhüten.

Ist das Objekt fixiert, aber noch nicht genügend gehärtet, so kann die weitere Härtung auf verschiedenem Wege erfolgen. Der einfachste ist das Gefrierenlassen der Präparate (Technik siehe später pag. 18). Handelt es sich um Objekte, die sehr zart sind und einer späteren Einbettung bedürfen, so erfolgt nach der Fixierung in der Regel eine gründliche Ausspülung mit fliessendem Wasser (12—24 Stunden). Dann werden die Objekte nach einander in 60 %, 93 % und endlich absoluten Alkohol übertragen, um sie zugleich vollständig wasserfrei zu machen. Sie verweilen durchschnittlich 12—24 Stunden in den einzelnen Alkoholgemischen. Bei kleineren Objekten von wenigen cmm kann schon nach durchschnittlich sechs Stunden die Übertragung von einem in den anderen Alkohol erfolgen. Selbstverständlich muss der Alkohol nach einiger Zeit gewechselt werden, da er durch die Wasseraufnahme aus den Präparaten seine härtenden Eigenschaften verliert. Da der wasserhaltige Alkohol nach unten sinkt, so empfiehlt es sich, durch Unterlagen von Watte, Fliesspapier etc. oder Einsetzen einer durchlöcherten, mit Füssen versehenen Platte die Objekte in die oberen Schichten des Alkohols zu bringen. Um den absoluten Alkohol wirklich wasserfrei zu halten, lege man auf den Boden des Glases einige Stücke ausgeglühten Cuprum sulfuricum. Haben die gebleichten Stücke allmählich durch Wasseraufnahme ihre blaue Farbe wieder gewonnen, so

[1]) Über die Einwirkung der verschiedenen Chemikalien auf Eiweisslösungen und Protoplasma s. A. Fischer, Fixierung, Färbung und Bau des Protoplasmas. Jena 1899. (Fischer.)

muss eine neue Ausglühung stattfinden. Sind die Stücke in Alkohol wasserfrei gemacht, so werden sie eingebettet und dann mit dem Mikrotom geschnitten (siehe später).

Als Fixierungs- und Härtungsmittel dienen:

1. Die Müllersche Lösung.

Doppelchromsaures Kali	2,5
Schwefelsaures Natron	1,0
Aq. dest.	100,0

Die Objekte werden in reichliche Mengen der Flüssigkeit eingelegt und bleiben mehrere Tage, Wochen oder Monate (wenn es sich um Rückenmark oder ganze Gehirne handelt) darin liegen. Die Flüssigkeit wird in der ersten Zeit täglich, später nur jede Woche gewechselt. Die Härtung wird wesentlich beschleunigt, wenn man sie im Brütofen vornimmt. Will man die Stücke mit dem Gefriermikrotom schneiden, so wässert man sie kurz aus oder überträgt sie für einige Stunden in dünne Formollösung (siehe später).

Sonst Nachhärtung in Alkohol mit steigender Konzentration. Mit Ausnahme des Nervensystems bedürfen alle übrigen Objekte vor der weiteren Härtung in Alkohol einer gründlichen Ausspülung in fliessendem Wasser. Die Nachhärtung und Entwässerung geschieht am besten unter Ausschluss des Lichtes.

In Müllerscher Flüssigkeit gehärtete Präparate färben sich am besten in Alaunkarmin, Lithionkarmin, Hämatoxylin und Methylenblau. Die Müllersche Flüssigkeit konserviert vorzüglich das Blut, schädigt aber leicht die Kernstrukturen.

Grosse Vorzüge besitzt

2. Die 10%ige Formollösung

(= 4%ige Formaldehydlösung)[1]) (10 Teile des käuflichen 40%igen Formaldehyds auf 90 Teile gewöhnlichen Wassers).

Die Anwendung ist die gleiche wie die, besonders für das Nervensystem vorzuziehende

3. Orthsche Formol-Müller-Lösung (FM.).

Sie besteht aus 90 Teilen Müllerscher Flüssigkeit und 10 Teilen der käuflichen Formaldehydlösung und muss jedesmal frisch hergestellt werden, da sie sich im Laufe weniger Tage zersetzt. Man kann sich auch zwei Stammlösungen fertig halten, a) Müllersche Lösung, b) 10—20%ige Formollösung (10—20 Teile des käuflichen Formaldehyds auf 90—80 Teile gewöhnlichen Wassers). Die Lösungen a und b werden bei dem Gebrauche zu ungefähr gleichen Teilen zusammengeschüttet. Man hüte sich vor stärkeren als 10%igen

[1]) Unter 10%iger Formollösung ist auch weiterhin stets die 4%ige Formaldehydlösung zu verstehen.

Formollösungen, weil dieselben zu reichlichen und nicht wieder entfernbaren feinkörnigen, mit Pigment verwechselbaren Niederschlägen führen. Diese Pigmentniederschläge treten vor allem in dem Blut und in den mit Blut- oder Gallenfarbstoff durchtränkten Geweben oder Zellen auf. Die 10%ige Formol- und Formol-Müller-Lösung erhält vorzüglich das Blut und erlaubt fast sämtliche Färbungen, insbesondere Bakterienfärbungen (mit wenigen Ausnahmen z. B. des Pestbacillus). Eiweisshaltige Flüssigkeiten werden als homogene zusammenhängende Massen zur Gerinnung gebracht und können zu Verwechselungen mit Hyalin und Kolloid führen. In dieser Formol-Müller-Lösung bleiben die Präparate 12—24 Stunden lang bei Zimmer- oder besser Brütofen-Temperatur. Die Formol- und Formol-Müller-Präparate eignen sich vorzüglich für die Gefriermikrotom-Behandlung, und zwar genügt dazu bei recht kleinen Objekten ein 2—3stündiges Härten im Brütofen. Für die Nachhärtung und Entwässerung in Alkohol behufs Einbettung bedarf es für reine Formolhärtung keiner Ausspülung in Wasser[1]).

4. Der Alkohol.

Man bringt die Stücke in 93% Alkohol, worin sie 6—12 Stunden bleiben, dann in absoluten Alkohol, wobei durch Unterlegen von Watte oder Glasständern dafür zu sorgen ist, dass die Präparate in die oberen Alkoholschichten zu liegen kommen.

Im absoluten Alkohol bleiben die Stücke bis zur Erzielung der gewünschten Härte (6—12 Stunden). Die Alkoholhärtung erlaubt uns sehr schnell die Gewinnung konsistenter Präparate, von denen wir mit Hülfe des Rasiermessers sehr feine und für viele Untersuchungen völlig genügende Schnitte entnehmen können. Für ganz feine Übersichtsschnitte bedarf man jedoch noch anderer Hülfsmittel. Die Alkoholhärtung hat ferner den Nachteil, dass sie das Blut nicht genügend erhält und die Gewebe stark zum Schrumpfen bringt. Diese Übelstände werden durch den Zusatz von Formol verringert. Gewöhnlich nimmt man 10 Teile Formaldehyd auf 90 Teile 93%. Alkohol. (Formolalkohol [F A.]). Will man Formolalkohol- oder Alkoholpräparate mit dem Gefriermikrotom schneiden, so überträgt man sie für einige Stunden in eine 10%ige Formollösung, die reichlich bemessen oder öfter gewechselt werden muss.

5. Das Sublimat.

Es wird in verschiedenen Mischungen angewendet,

a) als konzentrierte, wässerige Lösung,

b) als Zenkersche Flüssigkeit.

---

[1]) Sämtliche Formollösungen müssen in dunklen Flaschen aufbewahrt werden, da sich das Formaldehyd am Lichte zersetzt.

Sublimat	5,0	in Wärme gelöst.
Kaliumbichromat. . .	2,5	
Natriumsulfat	1,0	
Aq. dest.	100,0	

Vor dem Gebrauch werden fünf Teile Eisessig dem Gemisch zugesetzt.

Die Objekte, welche nur sehr klein sein dürfen, bleiben in der erstgenannten Flüssigkeit einige Stunden, in der letzteren 12—24 Stunden und werden dann gründlich in fliessendem Wasser ausgewaschen. Um die in den Präparaten sehr häufig auftretenden Sublimat-Niederschläge zu entfernen, kommen die Objekte in 60% Alkohol, der durch Zusatz einiger Tropfen einer Lösung von Jod in absolutem Alkohol dunkelbraun gefärbt ist. Durch die Verbindung des Jods mit dem Quecksilber wird die Flüssigkeit entfärbt. Die stärkeren Alkoholgemische, in welche die Objekte übertragen werden, bedürfen ebenfalls des Jodzusatzes und zwar so lange, bis keine Entfärbung der Flüssigkeit mehr eintritt. Dann folgt die weitere Behandlung: Einbettung etc. für das Mikrotom.

6. Das Flemmingsche Säuregemisch.

Daselbe besteht aus:

Eisessig	1	Teile
2% Überosmiumsäure	4	„
1% Chromsäure	15	„

Die Mischung wird am besten jedesmal frisch hergestellt, da sie sich leicht zersetzt. Sie dient zur Fixierung des Fettes, welches durch Osmiumsäure schwarz gefärbt wird, sowie zur Darstellung von Kernstrukturen und Kernteilungsfiguren. Die Objekte dürfen nur sehr dünn, höchstens 1—2 mm dick sein. Dieselben bleiben 12—24 Stunden in der dunkel gehaltenen Lösung, dann folgt eine gründliche Auswässerung, dann Nachhärtung in Alkohol von steigender Konzentration.

Für die Weiterbehandlung behufs Einbettung sei bemerkt, dass die osmierten und schwarz gefärbten Fettkörper sich in Xylol oder Äther allmählich lösen, so dass man besser Chloroform zur Befreiung der Objekte von Alkohol verwendet und dann Paraffin-Einbettung folgen lässt.

Will man die in Flemming gehärteten Objekte schneller bearbeiten, so genügt es sie aus der Flemmingschen Lösung direkt in 10% Formollösung zu bringen, worin sie etwa 12 Stunden bleiben, um dann mit dem Gefriermikrotom geschnitten zu werden. Zur Färbung der Schnitte dient Safraninlösung. Die Schnitte müssen vor der Färbung in Wasser gründlich abgespült werden.

7. Das Kochen.

Die Gewebsstückchen werden in kochendes Wasser geworfen und darin ein bis anderthalb Minuten gelassen. Die weitere Härtung erfolgt in Alkohol mit steigender Konzentration.

Diese Methode dient besonders zum Nachweis von eiweisshaltigen Flüssigkeiten, z. B. in Harnkanälchen, da das Eiweiss durch das Kochen in körnig-fädiger Form zur Gerinnung gelangt.

8. Das Deckglastrockenpräparat.

Um Flüssigkeiten im trockenen Zustande färben und untersuchen zu können, bedient man sich der vorgenannten Methode. Sie gilt auch besonders für den Nachweis des Bakteriengehaltes. Die zu untersuchende Flüssigkeit wird mit einer ausgeglühten Platinöse auf einem gereinigten Deckgläschen in ganz dünner Schicht verrieben oder es wird eine Spur der Flüssigkeit auf ein Deckgläschen gebracht, ein zweites darauf gedeckt und nun unter leichtem Druck die Deckgläschen ganz flach von einander gezogen. Dabei breitet sich die zu untersuchende Materie in dünnster Schicht auf den Deckgläschen aus. Dann werden die Deckgläschen mit der präparierten Seite nach oben unter eine geräumige Glasglocke gelegt, bis sie vollständig lufttrocken geworden sind. Dann fasst man sie mit einer Pinzette und führt sie mit der präparierten Seite nach oben dreimal durch eine Spiritusflamme oder in schneller Bewegung über die Spitze einer Bunsenflamme. Damit ist das Präparat fixiert.

9. Die Entkalkung.

Da die pathologische Kalkablagerung das Schneiden vieler Präparate unmöglich machen würde, so hat in solchen Fällen der Fixierung und Härtung noch eine Entkalkung zu folgen. Von den obengenannten Härtungsflüssigkeiten besitzt nur die Müllersche Flüssigkeit geringe und brauchbare entkalkende Wirkungen. Um schneller zum Ziele zu gelangen, bedarf es auch hier besonderer Entkalkungsmethoden. Die einfachste ist:

1. Die Formol-Salpetersäureentkalkung. Einlegen der Stücke in Formol-Müller-Lösung. (24—48 Stunden im Brütofen.)

Übertragen der Stücke in Formol-Salpetersäure-Mischung (3—5—10 T. reiner Salpetersäure auf 100 T. einer 10% Formollösung) sechs Stunden bis mehrere Tage unter häufigem Wechsel der Flüssigkeit, d. h. so lange, bis keine Härte in dem Präparat mehr nachzuweisen ist. Dieser Nachweis wird nach gründlichem Abspülen des Objektes durch vorsichtiges Einschneiden in einer für die spätere Bearbeitung nicht störenden Richtung, durch die leichte Biegsamkeit oder durch Einstechen mit einer Nadel erbracht. Je schonender, je langsamer, d. h. in je dünnerer Säuremischung die Entkalkung erfolgt, um so besser werden die Resultate.

Auswässern der Stücke in fliessendem Wasser (24 Stunden bis mehrere Tage) und Übertragen in reichliche Mengen 10 % Formollösung (24 St.). Schneiden mit dem Gefriermikrotom.

Sollen die Stücke eingebettet werden, so werden sie aus der Formol-Salpetersäure-Lösung für 24 Stunden bis mehrere Tage in fliessendes Wasser gebracht, bis das das Präparat beherbergende Wasser auch nach längerem ruhigen Stehen keine Säure mehr nachweisen lässt. Dann Härtung in Alkohol mit steigender Konzentration.

2. Die alkoholische v. Ebnersche Flüssigkeit. Sie wirkt sehr langsam aber sehr schonend. Fixierung und Härtung nach einer der obengenannten Methoden.

Entkalkung in:

Acidum hydrochloric.	2,5
Alkohol	500,0
Aq. dest.	100,0
Chlornatrium	2,5

Häufiges Wechseln der Flüssigkeit. Nach der Entkalkung gründliches Ausspülen in fliessendem Wasser. Weitere Behandlung für Gefriermikrotom und Einbettung wie bei F S.-Entkalkung.

Von allen diesen Fixierungs- und Härtungsmethoden verdienen diejenigen mit Formol (entweder Formol oder F M.) deswegen für den praktischen Arzt den Vorzug, weil sie es ihm ermöglichen, mit den einfachsten Hülfsmitteln durch das Gefriermikrotom geeignete, feine Schnitte von fast sämtlichen für die Diagnose in Betracht kommenden Objekten in kurzer Zeit anzufertigen (s. später).

II. Das Schneiden der Präparate.

1. Das Rasiermesser.

Von den gehärteten Präparaten, besonders den in Alkohol gehärteten, lassen sich schon mit dem Rasiermesser sehr feine und übersichtliche Schnitte anfertigen. Die Methode hat den Vorzug, dass man an grösseren, gehärteten Stücken die für die Untersuchung wichtigen Stellen genau in der gewünschten Richtung untersuchen kann, selbst wenn dieselben in den allerverschiedensten Ebenen liegen. Sie ist deshalb für die orientierenden Untersuchungen unentbehrlich.

Die Messerführung geschieht in gleicher Weise wie an frischen Objekten. Die Klinge des Messers muss jedesmal reichlich mit dünnem Alkohol benetzt werden. Die Schnitte werden in einer flachen Schale mit dünnem (60 %) Alkohol abgespült, dann in Wasser übertragen und dann gefärbt.

Handelt es sich um sehr dünne Objekte, z. B. Darmwand, so wird das Präparat am besten in der Klemmleber geschnitten. Als Klemmleber

dienen grosse, gut fassbare Würfel aus einer in Alkohol gehärteten Amyloidleber. Durch einen senkrechten Schnitt auf eine Fläche dieses Würfels stellt man einen Spalt her, in welchem das betreffende Präparat mit der linken Hand eingeklemmt gehalten wird. Die Schnitte werden jetzt durch die Leber und das Präparat zugleich geführt.

2. Das Gefriermikrotom.

Die Anwendung desselben erleichtert bei vorhergehender Formol- oder Formol-Müller-Härtung ausserordentlich die Herstellung feiner Übersichtspräparate, welche den gewöhnlichen Anforderungen pathologisch-anatomischer Untersuchungen vollständig genügen. Die Objekte werden aus der Formol-Mischung direkt auf das Mikrotom gebracht. Sind die Stücke zu dick, so werden Scheiben von 1 mm Durchmesser abgenommen und diese mit der glatten Schnittfläche auf die Gefrierplatte gelegt und mit dem Griff eines Spatels leicht angedrückt.

Um ein besseres Anfrieren zu ermöglichen, kann man die Scheiben kurz in gewöhnliches Wasser eintauchen. War die Formollösung stärker als 10 % (= 4 % Formaldehydlösung), so muss man die Stücke oder Scheiben kurze Zeit in dünner Formollösung (2—3facher Verdünnung der 10 % Formollösung mit Wasser) ausspülen, da stärkere Formollösungen schwer gefrieren. Frieren die Scheiben trotzdem nicht ordentlich an oder nicht genügend durch, so sind sie entweder versehentlich mit Alkohol in Berührung gekommen und müssen erst wieder für einige Zeit in Formol zurückgebracht werden, oder sie liegen nicht fest auf, oder es ist Wasser an die Unterfläche der Gefrierplatte gekommen und durchgefroren, wodurch die Einwirkung des Äthers auf die Metallplatte gehindert wird, oder der Sprayapparat ist nicht in Ordnung (Verstopfung der Öffnungen, Undichtigkeit der Gummischläuche, die recht eng schliessen sollen etc.). Auf alle diese Dinge muss genügend geachtet werden. Um die Verstopfung der feinen Ansaugeöffnung für den Äther zu vermeiden, empfiehlt es sich in ganz gleicher Weise, wie bei den Nadeln der Pravazspritzen, nach jedesmaligem Gebrauche einen feinen Draht in die Öffnung einzuführen.

Als Gefriermikrotome sind zu empfehlen:

1. Das Jungsche Studentenmikrotom Nr. 119. (Preis inkl. Reservemesser und Reservezerstäuber 43,50 Mk. ohne die letzteren 40 Mk.) Dieses kleine Mikrotom ist auch für das Schneiden von Paraffinblöcken eingerichtet. Eine Erklärung des sehr einfachen Mechanismus ist dem Instrument beigegeben. Von den mit jedem Äthergefrierapparat verbundenen zeitweiligen Störungen (s. oben) abgesehen, arbeiten diese kleinen Instrumente vorzüglich (s. Fig. 1). Seit Kurzem liefert die Firma Jung dasselbe Mikrotom auch mit passender Einrichtung für Kohlensäuregefrierung.

2. Das Beckersche Gefriermikrotom. Dasselbe arbeitet etwas genauer wie das einfache Jungsche Instrument und erlaubt die Her-

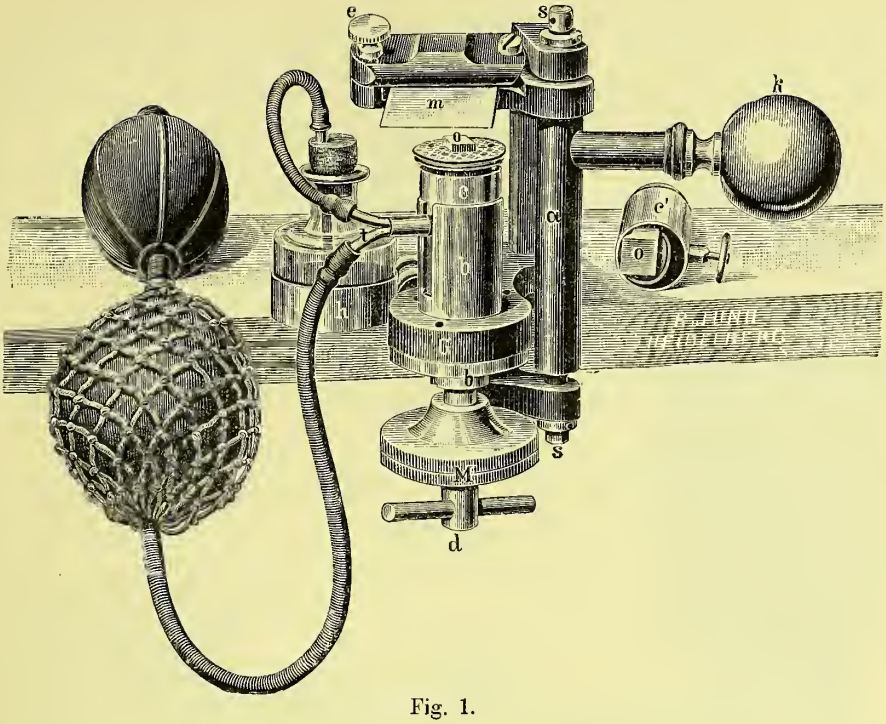

Fig. 1.

Jungsches Gefriermikrotom (sogen. Studentenmikrotom).

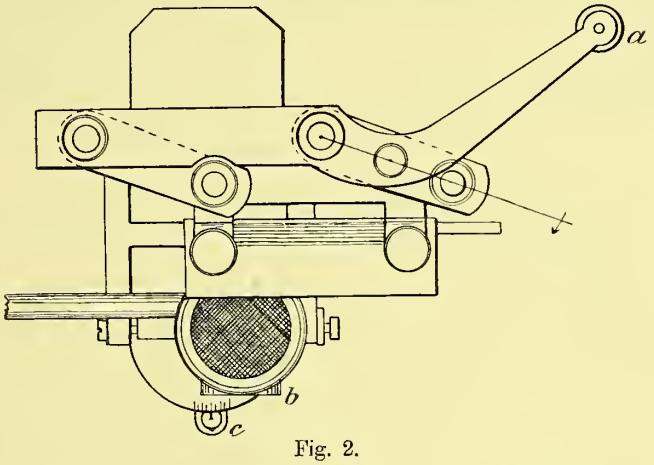

Fig. 2.

Beckersches Gefriermikrotom (von oben gesehen).

a Hebel für die Messerführung; *b* Öffnungshahn für den Kohlensäurezufluss; *c* Hebel für die feine automatische Einstellung.

stellung grösserer Schnitte, da die Gefrierplatte eine grössere ist. Es dient auch zur Herstellung feiner Paraffinschnitte. In der Konstruktion unterscheidet sich das Beckersche Gefriermikrotom wesentlich von allen anderen, da das Messer in einer parallelogrammen Führung durch das Objekt hindurch

geführt wird (s. Fig. 2). Die Bewegung ist ähnlich, wie die beim freihändigen Schneiden mit dem Rasiermesser. Es kann in bequemer Weise mit einer Kohlensäurebombe in Verbindung gebracht werden, so dass durch Öffnung eines Hahnens der Zutritt von Kohlensäure zur Gefrierplatte erfolgt (Fig. 3). Die Einrichtung für Kohlensäuregefrierung ist gleichfalls von der Firma Becker in Göttingen zu beziehen. Vor dem Gefrieren mit Äther hat die letztere den Vorzug, dass sie fast nie versagt und auch im hohen Sommer ein rasches Gefrieren gestattet.



Fig. 3.

Das Beckersche Gefriermikrotom in Verbindung mit einer Kohlensäurebombe.

Die mit dem Mikrotom gewonnenen Schnitte werden durch eine Präpariernadel oder am besten durch einen Pinsel in eine Schale mit 60% Alkohol übertragen. Eine Anfeuchtung mit 60% Alkohol erleichtert das Abnehmen der Schnitte, jedoch darf die Anfeuchtung nur eine mässige sein, da sonst zuviel Flüssigkeit auf das Messer und das gefrorene Präparat gebracht wird. Die Schnitte geben in dem 60%igen Alkohol ihren etwaigen Luftgehalt vollständig ab. Dann erfolgt Übertragung in Wasser, darauf die notwendigen Färbungen.

Neben den Formol- oder Formol-Müller-Objekten können auch selbstverständlich die mit einfacher Müllerscher Lösung behandelten Präparate direkt auf dem Gefriermikrotom geschnitten werden. Dagegen bedarf es für die in Alkohol, Sublimat, Flemming oder durch Kochen gehärteten Prä-

parate einer nachträglichen Aufbewahrung in 10 %iger Formollösung (12—24 Stunden), ehe die Präparate gefroren und geschnitten werden können.

2. Die Schlittenmikrotome.

Dieselben werden in verschiedener Grösse und Ausführung von den Firmen Becker in Göttingen, Jung in Heidelberg, Miehe in Hildesheim, Schanze in Leipzig geliefert. Die Instrumente müssen stets sehr sauber gehalten werden. Die zu schneidenden Objekte müssen in besonderer Weise (siehe Einbettung) eingebettet sein.

Für die Gewinnung guter Schnitte sind eine gute Einbettung und ein tadelloses Messer in richtiger Stellung die ersten Vorbedingungen. Über die Einbettung s. später. Das Abziehen des Messers muss mit Hülfe eines Hohlbügels erfolgen, welcher das Messer in derselben Richtung über die Lederfläche des Streichriemens gleiten lässt, in welcher dasselbe später das Objekt durchschneiden soll. Die allein in Wirksamkeit tretende Schneide des schräg zur Horizontalen geneigten Messers ist an der Unterfläche horizontal geschliffen[1]) (s. Fig. 4).

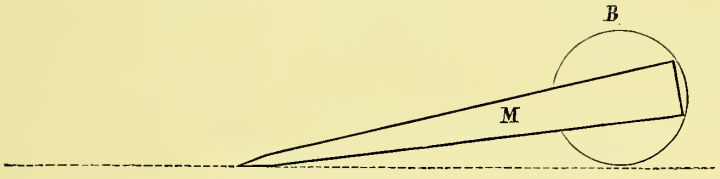

Fig. 4.

Stellung des Messers und seiner Schliffflächen zur Horizontalen beim Abziehen mit Hülfe des Bügels B.

Bei Celloidineinbettung und schwer zu schneidenden Paraffinblöcken wird das Messer schräg zur Längsachse des Mikrotoms eingespannt, so dass es durch das Präparat mehr hindurchgezogen als -gedrückt wird. Das eingespannte Präparat muss so gedreht werden, dass sein stärkster Widerstand senkrecht zur Messerschneide zur Geltung kommt. Bei kleineren leicht schneidbaren Paraffinblöcken wird das Messer zur Längsachse des Mikrotoms quer gestellt. Es wird durch das Präparat einfach hindurchgedrückt. Um das lästige Aufrollen der Schnitte zu vermeiden, legt man in allen Fällen, sobald das Messer den Block zu schneiden beginnt, einen weichen Pinsel auf die Schnittkante und zieht so den Schnitt beim Weiterschneiden langsam auf die obere Messerfläche hinauf. Bei Celloidineinbettung ist die dauernde Befeuchtung des Messers und des Objektes mit dünnem Alkohol (60—70 %) mit Hülfe eines Pinsels nötig.

[1]) Über die Form, Behandlung und Wirkung der Messer siehe „das Mikroskop und die Methoden der mikroskopischen Untersuchung“ von Behrens, Kossel und Schieferdecker. Braunschweig. Harald Bruhn. 1889.

Objekte wie Messer müssen fest eingespannt, die Schlittenbahn des Mikrotoms muss stets sauber sein, um ein Abspringen des Messers vom Objekt oder ein Zutiefschneiden zu vermeiden. Die so gewonnenen Paraffin- oder Celloidinschnitte werden in 60% Alkohol übertragen, darauf in destilliertes Wasser, um weiter in die Färbungsflüssigkeiten zu gelangen.

III. Das Einbetten.

Die gebräuchlichsten Einbettungsmethoden sind:

1. Die Paraffin-Einbettung.

Die notwendige Voraussetzung ist eine vollständige Entwässerung der Objekte in absolutem Alkohol (6—12 Stunden). Darauf gelangen dieselben in Xylol, worin sie solange bleiben, bis sie völlig durchsichtig geworden sind (eine bis mehrere Stunden); am besten überträgt man sie in der Zwischenzeit einmal in frisches Xylol. Ein längeres Verweilen der Stücke in Xylol als wie zur völligen Durchtränkung notwendig ist, schadet nur, da die Objekte dann sehr hart und schwer schneidbar werden. Besonders unangenehm macht sich das bei Knorpelgewebe, Knochen, Sehnengewebe, Haut u. dgl. bemerkbar. In solchen Fällen benutzt man besser Chloroform statt Xylol.

Aus dem Xylol (Chloroform) gelangen die Stücke in Paraffin-Xylol (Paraffin-Chloroform) (Auflösung von Paraffin in Xylol [Chloroform] bis zur Sättigung) (2—3 Stunden). Dann folgt die Übertragung in flüssiges Paraffin, Der Schmelzpunkt desselben, also seine Härte, wird am besten der äusseren Temperatur angepasst; im Sommer ist ein härteres Paraffin von 50° bis 55° C. Schmelzpunkt, im Winter ein weicheres von 45°—50° C. Schmelzpunkt wünschenswert. Am besten stellt man sich eine Mischung aus weichem und hartem Paraffin her, deren Schmelzpunkt ungefähr bei 52°—54° C. liegt. Durch Anhauchen des Präparates und des Messers, durch Benutzung eines in warmes Wasser getauchten Pinsels, durch Schneiden in der Nähe einer Wärmequelle oder an einem kühlen Orte kann man auch nachträglich kleinere gewünschte Änderungen in dem Härtegrad des Paraffins erzeugen. Die Paraffinmischung wird in einem Wärmekasten von der betreffenden Temperatur flüssig gehalten, um jeder Zeit benutzt werden zu können. Die Okjekte kommen aus dem Paraffin-Xylol in das flüssige Paraffin. Nach ½—1 Stunde werden sie in frisches Paraffin übertragen, dann verweilen die Stücke noch je nach der Grösse 1—2 Stunden im Wärmekasten. Handelt es sich darum, aus kleinen Gewebsstückchen sehr bald eine Diagnose zu stellen und erscheint aus besonderen Gründen (sehr lockere, weiche Struktur) ein Schneiden mit dem Gefriermikrotom nach kurzer Formolhärtung (s. pag. 13) nicht angebracht, so kann man nach Lubarsch eine Schnellhärtung und Einbettung in folgender Weise vornehmen:

Härten der kleinen Stückchen in einem weiten, im unteren Drittel mit Watte gefüllten Reagensglas in Alkohol 1/4—3/4 Stunden (mehrfaches Wechseln des Alkohols). Übertragen derselben in ein gut verschliessbares Schälchen mit Anilinöl (1/2—1 Stunde im Paraffinofen, bis sie völlig durchsichtig sind). Übertragen in Xylol (1/2 Stunde im Paraffinofen, mehrfaches Wechseln des Xylols bis keine gelbe Färbung mehr eintritt). Dann Paraffin wie oben.

Die endgültige Einbettung erfolgt, indem man gewöhnliche Vogelfutternäpfchen, die mit Glycerin ausgestrichen und womöglich ebenfalls im Wärmekasten angewärmt sind, mit flüssigem Paraffin beschickt und dann in jedes dieser Näpfchen je ein Objekt hineinlegt und zwar derart, dass die wichtige Schnittfläche auf den Boden zu liegen kommt. Sodann wartet man ab, bis sich auf der Oberfläche des Paraffins ein Häutchen zu bilden beginnt, um dann sofort sämtliche Näpfchen in kaltes, fliessendes Wasser zu stellen. Darin erfolgt die gewünschte schnelle Erstarrung. Die Herausnahme der Paraffinblöcke aus dem Näpfchen geschieht sehr leicht mit Hülfe eines starken, stumpfen Skalpells.

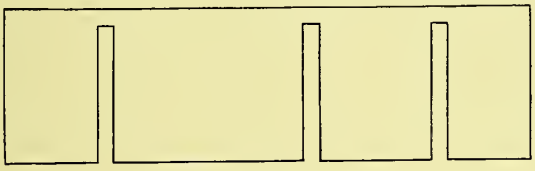

Fig. 5.

Fig. 5. Messingstreifen mit Ausschnitten für den Einbettungsrahmen.



Fig. 6.

Fig. 6. Einbettungsrahmen von oben gesehen.

Ein anderes Verfahren besteht in der Benutzung des Gaylordschen Einbettungsrahmen. Es sind das 5—6 mit drei tiefen Ausschnitten versehene 2 mm dicke, vernickelte Messingstreifen, welche auf drei etwas niedrigere Messingstreifen aufgeschoben werden, sodass die Figur eines Gitterwerkes entsteht (s. Fig. 6).

Die Streifen bilden jetzt in ihrer rechtwinkeligen Aufeinanderstellung kubische Hohlräume, deren Grösse durch die Stellung der Streifen variiert werden kann. Durch Aufsetzen auf eine geschliffene Glasplatte werden dieselben unten abgeschlossen, und können nun mit Paraffin und den Objekten beschickt werden. Sobald das Paraffin zu erstarren beginnt, wird die ganze Glasplatte in kaltes, fliessendes Wasser gesetzt. Ist die Erstarrung des Paraffins vollendet, so werden die Platten auseinander gerückt und die Paraffinblöcke gelockert. Durch vorheriges Bestreichen der Platten mit Glycerin kann man das Festhaften des Paraffins am Metall noch leichter vermeiden. Sehr bequem sind auch die einfachen ⌐¯ gebogenen Ein-

bettungsrähmchen, die auf eine Glasplatte gesetzt werden und deren gegenseitige Verschiebung die Einbettung verschieden grosser Präparate erlaubt. Die mit den Einbettungsrahmen gewonnenen Blöcke sind zum Einspannen in die Klammern des Mikrotoms fertig, während die aus den Näpfen erhaltenen rundlichen Blöcke erst rechtwinkelig zugeschnitten werden müssen. Die Paraffinblöcke werden alsdann in die Klammer des Mikrotoms so eingespannt, dass die gewünschte Schnittfläche des Objektes nach oben zu liegen kommt. Ist der Block zu klein, um eingespannt zu werden, so wird er auf einem Holzklötzchen oder auf einem grösseren Paraffinblock aufgeschmolzen. Mit Hülfe der groben Einstellung wird der Paraffinblock bis zur Höhe der Messerschneide emporgeführt und festgestellt. Das Schneiden erfolgt, wie schon oben gesagt, bei schräger oder querer Stellung des Messers ohne Anfeuchtung desselben. Bröckeln die Schnitte leicht, so ist das Paraffin nicht schnell genug gehärtet worden oder auch zu reich an Xylol. Durch abermaliges Umbetten in neues Paraffin kann der Schaden gebessert werden. Springt das Messer leicht ab, so liegen entweder besonders harte Gewebe z. B. verkalkter Knochen in dem Objekt vor, oder dasselbe ist bei zu hoher Temperatur oder zu lange im Brütofen gewesen. Da die verkalkten Herde die Messerschneide sofort ruinieren, so muss vor dem Weiterschneiden unbedingt eine Entkalkung erfolgen. Das Objekt wird soweit wie möglich von Paraffin befreit, der Rest des Paraffins in Xylol gelöst, das Xylol durch Alkohol absol. verdrängt und dann das Präparat erst entkalkt, ehe es von neuem eingebettet wird.

Die gewonnenen Schnitte werden mit einem weichen Pinsel von der Messerklinge herabgenommen und in 60%igen Alkohol übertragen.

Will man die Schnitte auf den Objektträger aufkleben, so eignet sich folgende Methode am besten. Der sorgfältig gereinigte Objektträger (s. p. 4) wird mit einem Klebemittel bestrichen. Als solches dient Eiweiss, welches zu Schnee geschlagen, dann filtriert und mit einer gleichen Menge Glycerin und einer Spur Kampfer versetzt worden ist. Eine minimale Menge dieser Flüssigkeit wird auf den Objektträger gebracht und mit dem Daumenballen oder besser mit einem sauberen Tuche kräftig verrieben, bis der Objektträger wieder völlig rein zu sein scheint. Darauf wird mit einem Pinsel eine dünne Schicht destillierten Wassers auf den Objektträger aufgetragen und der Paraffinschnitt darauf gebracht, wenn möglich so, dass die untere Schnittfläche auch nach unten zu liegen kommt. Sodann kommt der Objekträger für einige Stunden in einen gewöhnlichen Brütschrank mit einer Temperatur von 37° C. Die Schnitte breiten sich darin vollständig aus und liegen jetzt dem Objektträger so fest an, dass alle weiteren Manipulationen ruhig vorgenommen werden können. Handelt es sich um grössere Schnitte oder solche, die sich stark gefaltet haben, so bringt man sie zunächst von dem Messer in ein Gefäss mit warmem Wasser von wenigen Graden unter dem Schmelzpunkt des Paraffins, auf welchem sich die

Schnitte schwimmend ausbreiten, um dann mit dem Objekträger aufgefangen werden zu können. Dann trocknen lassen im Brütschrank. Um das Paraffin zu entfernen, bringt man die Objektträger für einige Zeit in Xylol, darauf für einige Minuten in absoluten Alkohol, dann in 90% Alkohol, dann in Wasser. Jetzt können sie jeder beliebigen Färbung unterworfen werden. (Eine Ausnahme machen stark alkalische Farbstoffe, wie z. B. Lithion-Karmin, weil sie die Schnitte lösen). Will man die Paraffinblöcke trocken aufbewahren, so überzieht man die Schnittfläche mit einer dünnen Paraffinschicht durch momentanes Eintauchen in gelöstes Paraffin.

2. Die Celloidin-Einbettung.

Dieselbe unterscheidet sich von der Paraffin-Methode vor allem dadurch, dass man keines besonderen Wärmekastens etc. bedarf, sondern alle Prozeduren bei gewöhnlicher Temperatur vornehmen kann. Da ferner das Paraffin aus den Schnitten entfernt werden muss, das Celloidin aber nicht, so dient es besonders zur Einbettung sehr lockerer Präparate, deren Auseinanderfallen verhindert werden soll, sowie solcher Gewebe, die durch Xylol-Paraffinbehandlung leicht zu hart werden, also Knochen, Knorpel, Sehnen etc. Man stellt sich durch Auflösen des käuflichen, in Würfel zerschnittenen und gut getrockneten Celloidins in einer Mischung von Äther-Alkohol ā zwei Lösungen her, eine dünne von der Konsistenz des Glycerins, eine dicke von der Konsistenz dicken Sirups. Die in Alkohol absolutus vollständig entwässerten Objekte kommen zunächst in eine Mischung Alkohol-Äther ā (24 Stunden), darauf in die dünne Celloidinlösung (24 Stunden), endlich in die dicke Celloidinlösung (24 Stunden, wenn möglich mehrere Tage). Darauf werden die Objekte auf kleine Blöcke aus Stabilit oder hartem Holz mit Hülfe der dicken Celloidinlösung aufgeklebt und zwar so, dass die gewünschte Schnittrichtung nach oben zu liegen kommt. Die häufig benutzten Korke sind deswegen unpraktischer, weil sie leichter ein Federn des Präparates ermöglichen, so dass die Schnitte sehr ungleich ausfallen. Sind die Präparate mit etwas dicker Celloidinlösung auf die Blöcke gebracht, so werden dieselben unter einer geräumigen, nur wenig am Rand gelüfteten Glasglocke aufgestellt und nach einiger Zeit noch einmal von oben mit einer Schicht dicker Celloidinlösung bedeckt. Mit dem allmählichen Verdunsten des Äthers nimmt das Celloidin eine festere Konsistenz an; wenn es ganz steif geworden ist, werden die Klötze mit ihren Objekten in 80% Alkohol übertragen. Nach 12—24 Stunden sind die Objekte schnittfähig. Schonender ist (nach Apathy) die Einbettung in flachen Glasdosen, die völlig trocken sein müssen. Man giesst sie zur Hälfte mit der dicken Celloidinlösung voll, legt das Präparat auf den Boden und deckt die Glasdose fest zu. Sind alle sich entwickelnden Luftbläschen an die Oberfläche emporgestiegen (3—4 Stunden), so nimmt man den Deckel ab und lässt unter einer Glas-

glocke langsam verdunsten. Sind die oberflächlichen Schichten erstarrt, so giesst man 70% Alkohol auf das erstarrte Celloidin. Nach 12—24 Stunden lässt sich der ganze Celloidinblock mit Hülfe einer Nadel, die man am Rande entlang führt, herausheben. Der Celloidinblock wird jetzt beschnitten und auf Holzklötzchen oder Stabilit aufgeklebt (s. oben). (Das gleiche Verfahren gilt für die sogenannte Photoxylineinbettung, doch werden die Objekte statt in 80% Alkohol besser in 70% Alkohol nachgehärtet. Das erstarrte Photoxylin ist durchsichtiger als das Celloidin, so dass man die Lage des Präparates besser beurteilen kann; jedoch wird das Photoxylin nicht so fest wie das Celloidin.)

Will man das gebrauchte Celloidin (oder Photoxylin) später wieder benutzen, so muss es erst im Brütofen langsam ausgetrocknet oder sonst wie (z. B. durch Schwefelsäure) wasserfrei gemacht werden.

Die Celloidinobjekte werden bei schräger Stellung des Messers, welches reichlich mit 60% Alkohol benetzt wird, geschnitten. Das Messer soll womöglich mit der ganzen Länge seiner Schneide benutzt werden. Die erhaltenen Schnitte werden mit einem feuchten Pinsel in eine Schale mit 60% Alkohol, darauf in Wasser übertragen und sind dann zum Färben fertig.

Soll ausnahmsweise das Celloidin aus dem Schnitte entfernt werden, so kommen die Schnitte aus dem 60% in 90% Alkohol, dann in Alkohol absolutus und endlich in eine Mischung von Alkohol-Äther āā, in welcher sich das Celloidin vollständig löst. Darauf werden die Schnitte in Alkohol mit abnehmender Konzentration zurückgebracht, dann sind sie zum Färben fertig. Die Entfernung des Celloidins ist besonders notwendig bei nachfolgender Färbung mit Anilinfarben (s. jedoch p. 41 u. 52). Sind die Schnitte bereits gefärbt, so kann die Lösung des Celloidin auch durch Nelkenöl, welches als Aufhellungsmittel dient, entfernt werden.

Soll dagegen der Celloidinmantel erhalten bleiben, so sind bei der weiteren Behandlung der Schnitte, bei dem Färben, Entfärben, Entwässern etc. alle Celloidin lösenden Mittel, wie Alkohol absol., Nelkenöl etc. streng zu vermeiden (s. pag. 35).

Für die Aufbewahrung der Celloidinblöcke ist neuerdings eine besonders konstruierte Wanne von Borrmann empfohlen worden [1]).

Zum Anfertigen von Serienschnitten nach Celloidineinbettung empfiehlt sich die Bumpussche Methode:

1. Totalfärbung des Objekts in Alauncochenille.

Rp.	Coccionellae	2,0
	Alum. crudi	4,0
	Aq. dest.	400,0
	Coque ad reman.	200,0
	F. Adde Creosoti gutt. V.	

[1]) Erhältlich bei A. Lorenz, Breslau, Grosse Feldstrasse 15b. Preis 6 Mark.

Kleine Stücke bis 3 mm Dicke in 24 Stunden durchgefärbt. Sonst Tage und Wochen lang in der Farblösung liegen lassen. Überfärbung tritt nicht ein.

Statt der Durchfärbung mit Cochenille kann man auch eine solche mit Hämalaun vornehmen. Einlegen der Stücke für 24 Stunden und länger in verdünnte Hämalaunlösung. Wenn man Überfärbung fürchtet, 24 Stunden Auswaschen in 1% Alaunlösung.

2. Auswaschen 12—24 Stunden in fliessendem Wasser.
3. Alkohol in steigender Konzentration 24 Stunden.
4. Alkohol. absol. 24 Stunden.
5. Alk. absol. und Äther ā 24 Stunden.
6. Dünne Celloidinlösung } mehrere Tage.
7. Dicke Celloidinlösung }
8. Eingiessen in gut gereinigte Glasdose (unter Glasglocke 2—3 Tage offen stehen lassen, bis das Celloidin hart ist).
9. Aufkleben auf Stabilit.
10. Einlegen in Chloroform, bis die Trübung geschwunden ist.
11. Einlegen in ätherisches Öl (Ol. Thymiae, Ol. Lavandulae, Ol. Citri). Wenigstens 24 Stunden.
12. Schneiden. Zum Befeuchten dasselbe Öl wie unter 11.
13. Auflegen auf den Objektträger.
14. Trocknen lassen unter Glasglocke 1/4—1/2 Stunde.
15. Abtrocknen der Ränder. Kanadabalsam.

Sollen die Schnitte erst nachträglich gefärbt werden, so empfiehlt sich die Weigertsche Methode:

Die Schnitte werden von dem nicht allzu stark befeuchteten Messer mit einem bandförmigen, die Schnittbreite um das Doppelte übertreffenden Streifen Klosettpapier so abgezogen, dass man den angespannten Papierstreifen mit seinem linken Ende auf den ersten gut ausgebreiteten Schnitt auflegt und denselben über die Messerschneide hinaus unter leichtem Emporheben des Streifens hinüberzieht. Liegt der Schnitt nicht hart an der Messerschneide, so wird er mit dem Pinsel dorthin geschoben. Dann macht man den zweiten Schnitt und legt den Streifen so auf, dass der zweite Schnitt rechts neben den ersten zu liegen kommt. Es dürfen nicht mehr Schnitte auf einen Streifen kommen, als nebeneinander auf der zur Aufnahme der Serien bestimmten Glasplatte in einer Reihe liegen können.

Hat man einen Streifen mit Schnitten belegt, so legt man denselben mit den Schnitten nach oben auf einen flachen mit mehreren Lagen Fliesspapier bedeckten Teller. Die Fliesspapierlagen sind mit Alkohol gut angefeuchtet. Dadurch werden die Celloidinschnitte vor dem Eintrocknen bewahrt.

Hat man genügend Streifen fertiggestellt, so überträgt man sie auf die Glasplatte. Dieselbe muss sauber geputzt sein (s. p. 4 u. 24) und wird

mit einer dünnen Collodiumlösung in der Art beschickt, dass man auf die Mitte der wagerecht an einer Ecke gehaltenen Glasplatte etwas Collodium aufgiesst und dasselbe durch Neigen der Platte nach allen Seiten hinlaufen lässt. Der Überschuss wird in die Flasche zurückgeschüttet. Auf eine derartige getrocknete Platte werden die Papierstreifen mit den Präparaten nach unten aufgelegt und ganz sanft angedrückt. Zieht man jetzt den Streifen ab, so bleiben die Schnitte auf den Platten kleben. In dieser Weise bedeckt man die ganze Platte mit Schnitten. Dann entfernt man allen überschüssigen Alkohol durch Aufdrücken von mehrfach gefaltetem Fliesspapier und giesst sofort eine neue dünne Schicht Collodium über die Fläche. Nach dem Trocknen kann man die Platte in 80 % Alkohol übertragen bis zur weiteren Verarbeitung. Sonst bringt man sie in Wasser, wo sich die Celloidinschicht mit den eingeschlossenen Präparaten von dem Glase löst. Jetzt kann man die Celloidinschicht im ganzen färben und nachher im ganzen einbetten oder die einzelnen Schnitte, die man nach dem zweiten Übergiessen vor dem Trockenwerden des Celloidins mit Farbe numerieren kann, nach der Aufhellung in Öl herausschneiden und der Reihenfolge nach auf den Objektträger übertragen.

Eine von Saxer empfohlene Modifikation ist folgende:

Die mit Schnitten beschickten Klosetpapierstreifen werden auf einen mit dünner Hämatoxylinlösung beschickten Filter gelegt. Nach 12 Stunden sind die Präparate genügend gefärbt. Dann werden die Schnitte kurz in Wasser abgespült und nebeneinander in eine mit ganz schwachgefärbtem Eosinalkohol gefüllte flache Schale gelegt (für mehrere Stunden). Darauf Übertragen der einzelnen Schnitte der Reihenfolge nach in Origanumöl und auf den Objektträger. Kanadabalsam.

IV. Das Färben der Präparate.

Als wichtigste Regel für das Färben gilt, dass die Färbungsflüssigkeiten vollständig rein sind, also am besten vor jedesmaligem Gebrauche die nötige Menge abfiltriert wird. Die sonst im Präparat entstehenden Farbstoffniederschläge oder andere Verunreinigungen, wie Bakterien, Schimmelpilze und dergleichen können äusserst störend wirken und zu schwerwiegenden Täuschungen Anlass geben. Ferner müssen die Präparate in der reichlich zu bemessenden Farbflüssigkeit vollständig untertauchen, wenn nötig die an der Oberfläche schwimmenden mit Fliesspapierstückchen überdeckt werden, damit die Farbflüssigkeit von allen Seiten in die Schnitte eindringen kann. Auch ist dafür zu sorgen, dass die Schnitte nicht aneinanderkleben und so gegenseitig die Färbung hindern. Als Behälter für die Farbflüssigkeiten dienen flach ausgehöhlte, mit gerader Unterfläche versehene Porzellanschalen; für sehr undurchsichtige Flüssigkeiten auch flache Glasschalen, welche man über weisse Flächen halten kann, um das

Wiederfinden der Schnitte zu erleichtern. Endlich sei betont, dass alle Schnitte bei dem Übertragen aus einer in die andere Flüssigkeit sehr sorgfältig behandelt werden müssen, dass die Übertragung daher am besten vermittelst eines Spatels oder des Objektträgers erfolgt.

Sämtliche mit den oben angegebenen Schnitt-Methoden gewonnenen Schnitte können direkt in die Farbflüssigkeiten übertragen werden. Eine Entfernung des Paraffins vor dem Färben ist keineswegs notwendig. Die Schnitte färben sich gerade so gut, wenn auch ein wenig langsamer als die von Paraffin befreiten und sind viel besser vor etwaigen Zerstörungen geschützt. Da sie leicht auf der Farbe schwimmen, müssen sie mit Fliesspapier bedeckt werden. Nur bei aufgeklebten Paraffinschnitten ist eine Entfernung des Paraffins vor dem Färben notwendig, da sonst die Färbung zu lange Zeit in Anspruch nimmt und ungleichmässig ausfällt.

1. Kernfärbungen [1]).

Sie dienen zur Darstellung der Kerne, während das Protoplasma nur wenig oder gar nicht gefärbt wird. Für die Mehrzahl aller Präparate sind die einfachen Kernfärbungen vollständig ausreichend.

a) Karminlösungen.

α) Alaunkarmin. Herstellung: 1 g Carmin pur. wird mit fünf Teilen Alaun im Mörser verrieben, dann in 100 ccm gewöhnlichen heissen Wassers gelöst und das Ganze 10—20 Minuten gekocht. Nach dem Erkalten filtrieren. Da sich in der Flüssigkeit sehr leicht Schimmelpilze entwickeln, so ist eine sorgfältige Filtrierung vor der jedesmaligen Benutzung notwendig. Geeignet sind Objekte, welche in Alkohol, Formol, Formol-Müller, Müllerscher Flüssigkeit oder durch Kochen gehärtet sind.

Färbung: Die Schnitte bleiben 10—15 Minuten in der Farblösung, ein längeres Verweilen schadet nichts, da eine Überfärbung nicht, oder nur langsam eintritt. Abspülen in destilliertem Wasser. Einlegen in Glycerin oder Übertragen in Alkohol, Xylol, Balsam. (Die genauen Vorschriften über Aufhellung und Einbettung der Schnitte s. pag. 34).

β) Lithionkarmin. 2,5 g Carmin pur. werden in kaltgesättigter wässeriger Lösung von Lithium carbonicum gelöst. Aufkochen der Lösung. Nach dem Erkalten filtrieren!

Geeignet sind Objekte, die in Formol, Formol-Müller, Müllerscher Flüssigkeit, Alkohol oder durch Kochen gehärtet worden sind.

Färbung: Die Schnitte bleiben 1—5—15 Minuten in der Farbe. Dann werden die tiefroten Schnitte in Salzsäurealkohol differenziert, bis sie blassrot geworden sind. (Sekunden bis mehrere Minuten bis mehrere Stunden. Die Kerne müssen sich scharf abheben.) Alk. absol. Xylol. Balsam.

---

[1]) Sämtliche weiterhin genannten Farbstoffe, sowie die Mehrzahl der Farblösungen sind im gebrauchsfertigem Zustande von Dr. G. Grübler & Co., Leipzig, Bayerische Strasse 63, zu beziehen.

b) Hämatoxylinfärbungen.

Das Hämatoxylin wird in verschiedenen Lösungen angewandt, von denen die gebräuchlichsten sind:

α) Das Böhmersche Hämatoxylin. 1 g krystallisiertes Hämatoxylin wird in 10 ccm absoluten Alkohol gelöst (Lösung a).

20 g Alaun werden in 200 ccm warmem destilliertem Wasser gelöst und nach dem Erkalten filtriert (Lösung b).

Nach 24 Stunden werden von der Lösung a so viel Tropfen zu Lösung b hinzugesetzt, bis dieselbe hellviolett erscheint. Dann bleibt letztere 8 Tage an der Luft stehen, dann wird filtriert.

β) Delafields Hämatoxylin. 400 ccm einer konzentrierten Lösung von Amoniakalaun werden mit 4 g Hämatoxylin, welches in 25 ccm Alkohol gelöst ist, gemischt. Die Lösung bleibt drei bis vier Tage in einem weithalsigen Gefässe unter öfterem Umschütteln am Lichte stehen, dann wird filtriert. Dem Filtrat werden 100 ccm Methylalkohol, und 100 ccm Glycerin hinzugefügt. Nach einigen Stunden wird nochmals filtriert und die Lösung in offener Flasche stehen gelassen, bis sie ganz dunkel geworden ist. Dann die Flasche gut verschliessen.

γ) Ehrlichs saures Hämatoxylin.

Lösung a	Hämatoxylin	2,0	
	Alkohol absolutus	60,0	
Lösung b	Glycerin	60,0	Zufügen von Alaun bis zur Sättigung.
	Aqu. dest.	60,0	
	Eisessig	3,0	

Lösung a und b werden gemischt und 8 Tage in weithalsiger Flasche der Luft und dem Licht ausgesetzt, dann wird filtriert. Aufbewahren in verschlossener Flasche.

δ) Mayers Hämalaun.

Lösung a	Hämateïn	1,0	oder Hämateïn 1,0 mit etwas Glycerin im Mörser verrieben.
	90% Alkohol	50,0	

Durch Erwärmen gelöst.

Lösung b	Alaun	50,0
	Aqu. dest.	1000,0.

Lösung a und b werden gemischt und nach dem Erkalten filtriert. (Durch Zusatz von 2% Eisessig erhält man das saure Hämalaun.)

Geeignet sind Objekte, welche in Alkohol, Sublimat, Formol, Formol-Müller oder Müllerscher Flüssigkeit gehärtet worden sind.

Färben: Da die Hämatoxylinlösungen mit zunehmendem Alter eine wesentliche Verstärkung ihrer Färbkraft zeigen, so giebt es keine allgemein gültigen Regeln für die Dauer der Färbung. Ältere Lösungen werden am besten von vornherein mit 1% Alaunlösung verdünnt.

Die Schnitte bleiben je nach der Stärke der Verdünnung mehrere Minuten bis Stunden in der Farbe und werden dann tüchtig in gewöhnlichem Wasser ausgespült. Je länger sie in demselben bleiben (1—2 Stunden), um so schöner wird die Färbung.

Sind die Schnitte zu dunkel, d. h. überfärbt worden, so wird die Färbung durch Einlegen in Salzsäure-Alkohol wieder abgeschwächt. Der Salzsäure-Alkohol besteht aus 1 Teil reiner Salzsäure zu 100 Teilen 70 %igen Alkohols. In diesem bleiben die Schnitte 1/2 bis einige Minuten, bis sie nur noch eine schwache Rotfärbung zeigen. Der blaue Farbenton des Hämatoxylins schlägt nämlich bei Säurezusatz sofort in einen roten um. Ist die Abschwächung vollendet, so werden die Schnitte in gewöhnlichem Wasser gründlich ausgespült und bleiben darin 1/4 bis mehrere Stunden, wobei sie wieder einen dunklen blauen Farbenton annehmen. Wichtig ist, dass die Schnitte auch wirklich in Wasser untertauchen. Während die gewöhnlichen Hämatoxylinlösungen sehr leicht und bald überfärben, ist das mit dem Hämalaun nicht so leicht der Fall. Ausgeschlossen ist die Überfärbung auch hier nicht.

Einlegen der Schnitte in Glycerin oder Übertragen in Alkohol, Xylol, Balsam.

c) Anilinfärbungen.

α) Methylenblau: Geeignet sind Objekte, welche in Alkohol, Müllerscher Flüssigkeit, Formol oder Formol-Müller gehärtet worden sind.

Herstellung: 1/2—1 g Methylenblau werden in 100 ccm destilliertem Wasser gelöst, die Lösung aufgekocht und dann filtriert. Färbung: Die Schnitte verweilen 5—10 Minuten in der Farblösung.

Kurzes Abspülen im Wasser. Da die Schnitte durch die Anilinfarben meist eine diffuse Färbung annehmen, so muss zur besseren Darstellung der Kerne eine gewisse Entfärbung (Differenzierung) angewandt werden. Dieselbe besteht im Auswaschen der Schnitte in absolutem Alkohol. Statt der diffusen Färbung bleibt nur eine Färbung der Kerne (und der Spaltpilze) zurück. Aus der Farblösung kommen daher die Schnitte nach kurzem Abspülen in Wasser in reichliche Mengen absoluten Alkohols und werden darin energisch abgespült. Die Erfahrung lehrt, wann die richtige Entfärbung getroffen ist. Sind die Schnitte zu stark gefärbt, so kann die Entfärbung durch kurzes Abspülen in stark verdünnter Essigsäure beschleunigt werden. Darauf endgültige Differenzierung und Entwässerung in Alkohol absolutus.

Übertragen der Schnitte in Xylol und Balsam.

β) Safranin. Darstellung: 1—2 %ige wässerige Lösung oder

Safranin	1,0
30 % Alkohol	100,0
Aqu. dest.	200,0.

Färbung: Sehr gut eignen sich die Objekte, welche mit Flemmingscher Lösung gehärtet sind. Die Schnitte bleiben ½ bis mehrere Stunden in der Farblösung.

Übertragung in Salzsäure-Alkohol und kurzes Auswaschen in demselben. Weitere Entfärbung in Alkohol absolutus bis die Schnitte blassrosa geworden sind. Entfärbt man noch stärker, so bleiben nur die Kernteilungsfiguren gefärbt.

Xylol, Balsam.

2. Doppelfärbungen.

a) Orthsches Pikrokarmin.

Herstellung: Ein Teil einer 2,5 % Lithionkarminlösung (2,5 g Karmin werden in 100 ccm einer kaltgesättigten, wässrigen Lösung von Lithium carbonicum aufgelöst. Aufkochen der Lösung, Erkaltenlassen und Filtrieren) wird mit 2—3 Teilen einer kaltgesättigten wässrigen Pikrinsäurelösung gemischt. Sollte die Gelbfärbung in den gefärbten Präparaten zu stark sein, so kann man durch Zusatz von Lithionkarminlösung den Fehler beseitigen.

Umgekehrt kann die Wirkung der Pikrinsäure durch weiteren Zusatz verstärkt werden.

Färbung: Es eignen sich Objekte, welche in Alkohol, Formol, Formol-Müller oder Müllerscher Flüssigkeit gehärtet worden sind. Die Schnitte verweilen 10—15 Minuten in der Farblösung.

Übertragen und Ausspülen in Salzsäure-Alkohol (1 Teil Salzsäure auf 100 Teile 70 % Alkohols), bis die Schnitte eine leichte Rotfärbung zeigen. Dann Alkohol absolutus, Xylol, Balsam.

Da der absolute Alkohol die Pikrinsäurelösung leicht ganz zerstört, so ist es oft vorteilhaft, demselben einige Pikrinsäure-Krystalle zuzusetzen.

Die Pikrinsäure färbt das Protoplasma der Zellen, die glatten und quergestreiften Muskelfasern, hyaline und kolloide Substanzen, Hornsubstanz, Fibrin etc. gelb. Die Kerne sind durch Karmin rot gefärbt. Man kann auch in Lithionkarmin vorfärben, in Salzsäurealkohol differenzieren und in Pikrinsäure haltigem Alkohol entwässern, um eine geeignete Doppelfärbung zu erzielen. Der Reichtum des Alkohols an Pikrinsäure bedingt ein kürzeres oder längeres Verweilen der Schnitte in demselben, um den richtigen Kontrast hervorzurufen.

b) Hämatoxylin-Eosin.

Das Eosin hat die Eigenschaft, das Protoplasma, Muskelgewebe etc. in ähnlicher Weise rötlich zu färben, wie die Pikrinsäure gelblich. Als Stammlösung dient eine konzentrierte, alkoholische Lösung. Der gebräuchliche Eosin-Alkohol wird hergestellt, indem man von der Stammlösung soviel zu einer Flasche mit absolutem Alkohol zusetzt, bis der letztere einen schwachen rötlichen Schimmer besitzt.

Färbung: Es eignen sich Objekte, die in Alkohol, Sublimat, Formol, Formol-Müller oder Müllerscher Flüssigkeit gehärtet worden sind.

Die Schnitte werden mit Hämatoxylin vorgefärbt.

Die im Wasser liegenden Hämatoxylin-Schnitte werden in Eosin-Alkohol zur Entwässerung übertragen und bleiben darin so lange, bis sie einen schwach rötlichen Farbenton angenommen haben, dann folgt weitere Übertragung in Xylol und Balsam.

c) Methylenblau-Eosin.

Die in Methylenblau gefärbten Schnitte werden nach kurzem Abspülen in Wasser in Eosin-Alkohol differenziert bis die Schnitte eine schwach rötliche Färbung zeigen, dann folgt Übertragung in Xylol und Balsam. Objekte, die längere Zeit in Müller-Formol gehärtet worden sind, sind ungegeeignet für die Färbung, da das Methylenblan die Zwischensubstanz zu stark mitfärbt.

d) Van Giesonsche Färbung.

Geeignet sind Objekte, welche in Alkohol, Sublimat, Müllerscher Flüssigkeit, Formol oder Formol-Müller gehärtet worden sind.

Färbung: Die Schnitte werden mit Hämatoxylin überfärbt, dann gründliches Auswaschen in Wasser, darauf erfolgt die Gegenfärbung in einer Mischung von:

Konzentrierter wässriger	Pikrinsäurelösung	100,0
„ „	Säurefuchsinlösung	1,0—3,0

(3—5 Minuten).

Dann werden die Schnitte wiederum in Wasser ganz kurz ausgewaschen (1/2—2 Minuten).

Darauf Entwässern und weiteres Differenzieren in absolutem Alkohol, Übertragen in Xyol und Balsam.

Durch das Auswaschen und Entwässern wird ein Teil der gelblichen und rötlichen Farbentöne wieder entfernt und der bläuliche Farbenton des Hämatoxylins tritt bei zu langem Auswaschen wieder hervor. Die Fuchsinfärbung wird leichter durch Wasser, weniger durch Alkohol angegriffen. Die Erfahrung allein lässt die richtige Zeit für die Auswaschung und Differenzierung je nach der Vorhärtung und der Art des Präparates erlernen. Die Kerne sollen braunrötlich bis violett, das Bindegewebe leuchtend rot, die glatten Muskelfasern gelb, das konjunktivale Hyalin, die amyloiden Substanzen tiefrot, die kolloiden Substanzen orange bis gelbrot erscheinen. Doch hängen diese Färbungen auch von der Art der Härtung und dem Prozentsatz der Lösung an Säurefuchsin ab.

V. Aufhellung und Konservierung der Präparate.

Die gefärbten Präparate bedürfen für die Untersuchung einer besonderen Aufhellung, wodurch das Strukturbild abgeschwächt, das Farbenbild um so mehr hervorgehoben wird. Als Aufhellungsmittel dienen:

1. Das Glycerin.

Alle mit dem Rasiermesser oder Gefriermikrotom gewonnenen und gefärbten Schnitte können nach der Ausspülung in Wasser in Glycerin übertragen werden. Man bringt die Schnitte mit dem Spatel auf den Objektträger, breitet ihn in der geringen Menge von mitübertragenem Wasser sorgfältig aus, saugt das überflüssige Wasser mit Fliesspapier ab, bringt einen Tropfen Glycerin auf den Schnitt und deckt ihn mit einem Deckgläsehen zu. Man kann auch mit dem Objektträger die Schnitte direkt im Wasser auffangen und ausbreiten, dann das überflüssige Wasser naeh der Herausnahme absaugen und das Präparat, wie oben gesagt, fertig stellen. Handelt es sich um gefärbte Paraffinsehnitte, so müssen dieselben erst durch absoluten Alkohol von Wasser, dann in Xylol von Paraffin befreit werden und darauf in Alkohol mit sinkender Konzentration und Wasser zurückgebracht werden, ehe sie in Glycerin eingebettet werden können. Zum Aufhellen in Glycerin eignen sich solche Präparate, welche mit Alaunkarmin oder Hämatoxylin gefärbt worden sind. Die Anilinfarben werden durch das Glycerin ausgezogen.

2. Solutio Kali aeetici (gesättigte, wässrige Lösung).

Dient zum Aufhellen der mit Anilinfarben gefärbten frisehen oder gehärteten Schnitte, falls letztere nicht eingebettet sind. Die Methode ist die gleiche wie beim Glyeerin.

Da Glycerin und Kalium aeetieum-Lösung nur sehr langsam verdunsten, so dienen sie zugleich zur Konservierung der Präparate. Um die Verdunstung völlig zu verhindern, kann man auch noch das Deckgläsehen an seinen Rändern mit Wachs oder Paraffin umziehen, man muss aber dafür sorgen, dass etwa überquellendes Glyeerin etc. vorher durch Abwischen mit einem in Alkohol angefeuehteten Lappen entfernt wird. Die Wachsumrandung geschieht am bequemsten mit einem Wachsdocht. Nach kurzem Brennen desselben bläst man die Flamme aus und benutzt den Docht, an welchem bei umgekehrter Haltung das flüssige Waehs hinabläuft, als Pinsel. Man befestigt zuerst die vier Eeken, um ein Verschieben des Präparates bei der Umrandung zu vermeiden.

3. Die Aufhellung in Xylol und in ätherisehen Ölen.

Sie kommt für alle eingebetteten Sehnitte und aueh für diejenigen nicht eingebetteten, gehärteten und gefärbten Schnitte in Betracht, welehe später in Kanadabalsam dauernd konserviert werden sollen.

a) Paraffinschnitte. (Das Gleiehe gilt für nicht eingebettete Sehnitte.) Unbedingtes Erfordernis ist, dass die Sehnitte vor der Aufhellung voll-

ständig wasserfrei gemacht werden und zwar durch absoluten Alkohol. Es müssen daher sämtliche gefärbten Schnitte, falls sie nicht in absolutem Alkohol differenziert worden sind, aus dem Wasser etc. zunächst in absoluten Alkohol übertragen werden. Ist der Schnitt durch kürzeres oder längeres Verweilen in Alkohol (½—1—2 Minuten) wasserfrei gemacht, so gelangt er in

Xylol.

Hierin muss derselbe vollständig durchsichtig werden. Bleiben undurchsichtige, weisse Flecken zurück, was man am besten durch Aufsetzen des Xylol haltigen Glasgefässes auf einer schwarzen Unterlage konstatiert, so muss der Schnitt noch einmal in Alkohol absolutus zürückgebracht werden.

In dem Xylol wird das Paraffin zugleich gelöst.

b) Für die Celloidin-Präparate darf als Entwässerungsmittel nur ein 93% Alkohol in Anwendung kommen, da der absolute Alkohol das Celloidin löst. Als Aufhellungsmittel kommen ebenfalls nur solche in Betracht, die gegen geringe Wasserspuren unempfindlich sind. Die Schnitte gelangen daher aus dem 93% Alkohol entweder

a) in Origanumöl oder

b) in Karbolxylol (Xylol 3,0 Acid. carbolicum cryst. 1,0).

In diesen Medien müssen die Schnitte ebenfalls vollständig durchsichtig werden, sonst erfolgt eine nochmalige Übertragung in 93% Alkohol.

Die in Xylol, Karbolxylol oder Origanumöl aufgehellten Schnitte werden zur endgültigen Aufbewahrung in Kanadabalsam übertragen. Zunächst werden die Schnitte mit dem Spatel auf den Objektträger gebracht und dort sorgfältig ausgebreitet, darauf die überschüssige Flüssigkeit mit Fliesspapier durch leichtes Aufdrücken oder Absaugen so weit als möglich entfernt, dann ein Tropfen flüssigen (in Xylol gelösten) Kanadabalsams auf den Schnitt gebracht und das Präparat mit einem Deckglase zugedeckt. Der Kanadabalsam darf nicht zu dünnflüssig sein, weil sonst durch allmähliches Verdunsten des Xylols das Präparat austrocknen könnte.

Anmerk: Dürfen gefärbte Schnitte überhaupt nicht mit Alkohol in Berührung kommen (z. B. bei der Weigertschen Fibrinfärbung), so dient als Entfärbungs- und Entwässerungsmittel das Anilinöl, dem zur gleichzeitigen Aufhellung und Abschwächung seiner Wirkung Xylol zugefügt werden kann. Das Nähere siehe bei den betreffenden Färbungen.

Die gewöhnliche, für den praktischen Arzt zu empfehlende Behandlung eines pathologisch-anatomischen Objektes behufs mikroskopischer Untersuchung würde sich also folgendermassen gestalten:

1. Frische Untersuchung an Zupf- oder Schnitt-Präparaten.

2. Ausschneiden kleiner 1—2 cm in den Kanten messender Würfel aus dem betreffenden Organ und Einlegen

derselben in reichliche Mengen von Formol oder Formol-Müller. Kleinere Geschwülste werden in toto oder mit nicht störenden Einschnitten versehen in die Flüssigkeit gebracht.

3. Aufbewahrung des Gefässes bei Zimmertemperatur (womöglich in der Nähe des Ofens) (6—12—24 Stunden).

4. Dann können die Objekte mit dem Gefriermikrotom geschnitten und die Schnitte in 60 % Alkohol aufgefangen werden.

5. Färben der Schnitte in Alaunkarmin.

6. Auswaschen der Schnitte in destilliertem Wasser.

7. Einlegen der mit Karmin gefärbten Schnitte in Glycerin und Untersuchung derselben oder

8. Übertragen der gefärbten Schnitte aus dem Wasser in Alkohol absolutus und Entwässern in demselben (1—15 Minuten).

9. Aufhellen der Schnitte in Xylol (½—1 Minute).

10. Einbetten in Kanadabalsam.

Mit dieser Methode können alle für den praktischen Arzt wichtigen pathologischen Objekte untersucht werden.

Sollen aber die Objekte für feinere Untersuchung in Paraffin eingebettet werden, dann folgt nach Nr. 3

4. Kurzes Auswässern der Objekte in fliessendem Wasser ½ bis einige Stunden.

5. Einlegen der Objekte in 60 % Alkohol (je nach der Grösse 6—12 Stunden).

6. Dasselbe in 93 % Alkohol.

7. Dasselbe in Alkohol absolutus.

8. Übertragen in Xylol bis zur Durchsichtigkeit (2—3 Stunden).

9. In Paraffin-Xylol (2—3 Stunden).

10. In flüssiges Paraffin (½—1 Stunde).

11. In neues flüssiges Paraffin (1—3 Stunden).

12. Eingiessen des Paraffin in Näpfchen oder Einbettungsrahmen und Übertragen der Objekte darin.

13. Erstarrenlassen des Paraffins in kaltem Wasser.

14. Schneiden mit dem Mikrotom und Auffangen der Schnitte in 60 % Alkohol.

15. Abspülen der Schnitte in Wasser und Färben in Alaunkarmin (oder Hämatoxylin) (10—30 Minuten).

16. Auswaschen der Schnitte in Wasser (bei Hämatoxylin-Schnitten nach etwa nötiger Differenzierung in Salzsäure-Alkohol).

17. Entwässern der Schnitte in Alkohol absolutus (einige Minuten).

18. Aufhellen und Entparaffinieren der Schnitte in Xylol (½ bis einige Minuten).

19. Einbetten der Schnitte in Kanadabalsam.

Oder die Objekte sollen in Celloidin eingebettet werden. Dann folgt nach Nr. 7 (der Paraffineinbettungsmethode):

8. Übertragen in Äther-Alkohol āā für 24 Stunden.

9. In dünne Celloidinlösung für 24 Stunden.

10. In dicke Celloidinlösung für 24 Stunden bis mehrere Tage.

11. Aufkleben der Objekte auf Blöcken und Nachhärten in 80% Alkohol (12—24 Stunden).

12. Schneiden mit dem Mikrotom.

13. Färben in Alaunkarmin (5—15 Minuten ev. länger) (oder Hämatoxylin).

14. Auswaschen in Wasser.

15. Entwässern in 93% Alkohol.

16. Aufhellen in Origanumöl oder Karbolxylol.

17. Einbetten in Kanadabalsam.

Das so vielfach verwandte Formaldehyd dient schliesslich auch zur „Konservierung der Präparate in natürlichen Farben".

Handelt es sich darum, frisch exstirpierte Geschwülste, frische Leichenorgane so zu fixieren und zu härten, dass neben der Erzielung guter Färbbarkeit bei der gelegentlichen mikroskopischen Untersuchung das ursprüngliche makroskopische Aussehen derselben so wenig wie möglich verändert wird, so benützt man statt der oben (pag. 13) erwähnten Formol- oder Formol-Müller-Lösung eine der unten folgenden Formol-Salz-Lösungen, durch welche die Präparate zunächst gleichmässig grau gefärbt werden, bei nachträglicher Übertragung in Alkohol aber ihre ursprüngliche Farbe wieder erlangen. Sobald dieser Moment erreicht ist, werden die Präparate in die endgültige Aufbewahrungsflüssigkeit übertragen. Die Zeitdauer der ersten beiden Prozeduren nimmt je nach der Grösse des Präparates, seiner Konsistenz etc. eine verschieden lange Zeit in Anspruch. Von sehr grossen Organen, z. B. der Leber, nimmt man am besten nur eine die wesentlichen Veränderungen zeigende schmale Scheibe, oder man injiziert die Salzlösung in die Gefässe derselben, ehe sie ganz eingelegt werden. Mit Vorteil kann man, wenn es sich um gerade Schnittflächen handelt, vor dem Übertragen in Alkohol eine ganz dünne Schicht abtragen, damit die Farben nachher um so besser hervortreten. Noch ratsamer ist es, diese Abtragung erst dann vorzunehmen, wenn die Präparate schon einige Tage oder Wochen in der Aufbewahrungsflüssigkeit gelegen haben. Nach der Abtragung kommen dieselben für einige Stunden nochmals in Alkohol, damit die Farben recht leuchtend werden, und dann in die Aufbewahrungsflüssigkeit zurück. Die Formol-Salz-Lösung muss natürlich reichlich bemessen sein. Die Präparate werden am besten durch Watte von allen Seiten gestützt und gleich in die Form gebracht, die sie später behalten sollen, denn sie werden in der Formol-Salz-Lösung sehr steif.

Will man später mikroskopische Untersuchungen anstellen, so schneidet man von der zu untersuchenden Stelle eine dünne Scheibe ab und bringt sie in dünne Formollösung, um sie mit dem Gefriermikrotom zu schneiden. Oder man überträgt sie in 93 % Alkohol, Alk. absol. und bettet ein.

Als durchschnittliche Zeitdauer der Fixierung in der Formol-Salz-Lösung gilt für kleinere Präparate 24 Stunden, für grössere 2—8 Tage. Die Alkoholeinwirkung wird in der Regel auf einige bis 6 Stunden ausgedehnt werden. Zwischen den einzelnen Prozeduren findet kein Abspülen mit Wasser statt.

Die Formol-Salz-Lösung wie auch der Alkohol kann einigemale benutzt werden, besonders wenn nachher noch ein Übertragen in frische Lösung bezw. Alkohol stattfindet.

Die drei wichtigsten Methoden sind folgende:

1. Melnikow-Raswedenkow (Centralbl. f. path. Anat. Bd. XI. 1900. S. 151).
   a) Formol-Salz-Lösung: Natrium acet. 4,0
   Kalium chloric. 0,5
   Formaldehyd 10,0
   Aqua dest. 100,0.
   b) 93—95 % Alkohol.
   c) Aufbewahrungsflüssigkeit: Glycerin 20,0
   Kalium acet. 15,0
   Aqua dest. 100,0.
2. Jores (Centralbl. f. path. Anat. Bd. VII. 1896. S. 134).
   a) Formol-Salz-Lösung: 1 Teil Kochsalz
   2 Teile Magnesiumsulfat
   2 Teile Natriumsulfat
   100 Teile Wasser
   5—10 Teile Formaldehyd.
   b) Alkohol.
   c) Aufbewahrungsflüssigkeit: Glycerin und Wasser āā.
3. Kaiserling[1]).
   a) Formol-Salz-Lösung: Formaldehyd 800 ccm
   Wasser 4000 ccm
   Kalium nitric. 45 g
   Kalium acetic. 85 g.
   b) Alkohol 80 % bis 95 %.
   c) Aufbewahrungsflüssigkeit: Wasser 2000 ccm
   Kalium acet. 200 g
   Glycerin 400 g.

[1]) Über die genaueren Vorschriften für die einzelnen Organe s. Kaiserling in Virchows Archiv. Bd. 147. 1897 und Verhandl. d. deutsch. path. Gesellsch. München 1899.

Anhang: Besondere Färbemethoden.

1. Kern- und Protoplasmastrukturen.

a) Kernstrukturen.

Dieselben treten bei guter Fixierung und Härtung mit Alkohol, Sublimat oder Formol-Müller durch Färbungen mit Hämatoxylinlösungen vollkommen deutlich hervor. Scharfe Bilder giebt auch die Gramsche Methode (s. pag. 52).

Besonders geeignet sind

α) Die Flemmingsche Methode.

Härten in Flemmingscher Lösung (s. pag. 15). Die mit dem Gefriermikrotom hergestellten oder nach Paraffineinbettung gewonnenen Schnitte werden mit Safranin (s. pag. 31) gefärbt (mehrere Stunden). Entfärben der Schnitte in Salzsäurealkohol (einige Sekunden bis halbe Minute). Weiteres Entfärben in absolutem Alkohol bis kein sichtbarer Farbstoff mehr abgeht. Xylol, Kanadabalsam Die ruhenden Kerne sind blass oder gar nicht, die in Teilung begriffenen intensiv gefärbt.

β) Heidenhains Eisenalaunhämatoxylinfärbung.

Sie dient zur Darstellung der feineren Kernstrukturen, der Centrosomen etc.

I. Beiz- und Differenzierungslösung: Eisenoxydammonsulfat 2,5—4 g, Wasser 100 ccm.

II. Farblösung $^1/_2$%ige wässerige Hämatoxylinlösung.

1. Die Schnitte (Paraffineinbettung, Aufkleben, Entparaffinieren) kommen für zwei Stunden in die Lösung I.

2. Sorgfältiges Abspülen in Wasser.

3. Übertragen in Lösung II für $^1/_2$ bis mehrere Stunden.

4. Auswaschen in Leitungswasser.

5. Differenzieren in Lösung I, bis die Schnitte durchsichtig graublau oder grauschwarz geworden sind. (Unter dem Mikroskop kontrollieren; die Kernstrukturen sollen blau oder tiefschwarz, das Protoplasma fast farblos erscheinen. Je länger die Beizung und Färbung dauert, um so mehr treten neben dem Kern die Centrosomen und die achromatischen Fäden hervor.)

6. Abspülen mit Wasser. Alk. Xylol. Balsam.

b) Protoplasmastrukturen.

α) Altmannsche Granulafärbung.

Recht kleine, möglichst frische Stückchen härten in

5%iger Kaliumbichromatlösung } āā 24 Stunden lang.
2%iger Osmiumsäure }

Gründliches Auswaschen in fliessendem Wasser. Alkohol in steigender Konzentration. Paraffineinbettung. Möglichst dünne Schnitte. Aufkleben. Entparaffinieren.

Farblösung I: Anilinwasser 100 ccm (s. p. 40, Weigertsche Färbung),
Säurefuchsin 20 g.

Farblösung II: Konzentrierte alk. Pikrinsäurelösung 50 ccm.
Wasser 100 ccm.

1. Aufgiessen der Lösung I auf den Objektträger. Leichtes Erwärmen über der Flamme, bis Dämpfe aufsteigen.

2. Nach dem Erkalten Abspülen mit Lösung II.

3. Erneutes Aufgiessen der Lösung II und leichtes Erwärmen für wenige Sekunden.

4. Abgiessen der Flüssigkeit. Alc. absol. Xylol. Balsam.

Die Dauer der Differenzierung mit Pikrinsäure muss für die einzelnen Präparate ausprobiert werden. Die Granula der Zellleiber sind rot gefärbt, die Kerne sind farblos.

β) Beneke sche (Kromayersche) Modifikation der Weigertschen Fibrinfärbung (s. unten).

Härtung in Alkohol.

1. Färben mit Anilinwassergentianaviolett (10 Teile Anilinöl mit 100 Teilen Wasser zu feiner Emulsion geschüttelt, zum Filtrat durch feuchten Filter 5—10 Teile konzentrierte alkohol. Gentianaviolettlösung) 10—20 Minuten lang.

2. Kurzes Abspülen in Wasser.

3. Lugolsche Lösung, bis zur Portweinfarbe verdünnt, 1 Minute.

4. Sorgfältiges Abtrocknen des Schnittes auf dem Objektträger.

5. Differenzieren in 2 Anilinöl + 3 Xylol.

Für die Differenzierung der einzelnen damit darstellbaren Gewebe, Protoplasmafasern der Epithelien, Bindegewebsfasern, Sharpeyschen Fasern, Gliafasern etc. in dem Anilinöl-Xylol-Gemisch ist verschieden lange Zeit nötig. Kontrollieren unter dem Mikroskop nach kurzem Abspülen in Xylol.

6. Gründliches Abspülen in Xylol. Balsam.

γ) Zur Darstellung der verhornten Gewebe dient nach Ernst die Gramsche Methode (s. pag. 52).

Die verhornenden und verhornten Zellen werden feinkörnig (Keratingranula) oder diffus blau gefärbt. Härtung in Alkohol.

2. Fibrinfärbung.

a) mit Pikrokarmin.

Das Fibrin nimmt dabei eine intensiv gelbe Färbung an.

b) Mit Hämatoxylin-Eosin oder Methylenblau-Eosin.

Das Fibrin wird dabei rötlich gefärbt.

c) Die Weigertsche Färbung.

Für dieselbe werden als Reagentien gebraucht:

1. Anilinwassergentianaviolettlösung. Dieselbe wird dargestellt, indem man 100 ccm gewöhnlichen Wassers mit 10 ccm Anilinöl sehr kräftig schüttelt und dann durch ein mit Wasser angefeuchtetes Filter filtriert. Die Anfeuchtung des Filters verhindert das Mithindurchtreten der Anilintropfen. Der klaren Flüssigkeit wird ungefähr ein Zehntel ihres Volums einer konzentrierten, alkoholischen Gentianaviolettlösung hinzugesetzt. Die Flüssigkeit ist vor jedesmaligem Gebrauche gründlich zu filtrieren. Sie hält sich nur wenige Wochen. (Über dauerhafte Stammlösungen s. unter Glykogen, Methode Lubarsch.)

2. Die Lugolsche Jod-Jodkalium-Lösung. (1. Jod, 2. Jodkalium, 300 Wasser.)

3. Anilinöl-Xylol. (Anilinöl 2 Teile, Xylol 1 Teil.) Am besten eignen sich für die Färbung Objekte, welche in Alkohol oder Formol-Alkohol oder kurz in Formol gehärtet worden sind. Dagegen geben Objekte, welche in Formol-Müller oder nur in Müllerscher Lösung oder zu lange in Formol gehärtet worden sind, schlechte Resultate. Solche Schnitte müssen vor dem Färben für einige Stunden in 5%ige Oxalsäure gelegt werden. Auch dann gelingt die Färbung nicht immer.

Gefriermikrotomschnitte oder Einbettung in Paraffin, da das Celloidin die Anilinfärbung oft nur sehr schwer loslässt. (Eine sehr praktische Methode, auch Celloidinschnitte völlig klar zu differenzieren, hat Saxer angegeben [siehe unten]) Die Schnitte werden am besten mit Alaunkarmin oder Lithionkarmin vorgefärbt und kommen nach dem Auswaschen in Wasser in die Anilinwassergentianaviolettlösung (5—10 Minuten). Dann erfolgt kurzes Abspülen in Wasser. Daranf Einlegen in die Jodjodkalium-Lösung (1—2 Minuten). Sodann werden die Schnitte direkt mit dem Objektträger aufgefangen, sorgfältig ausgebreitet und nach der Herausnahme mit Fliesspapier fest an das Glas gedrückt, bis sie vollständig getrocknet sind, dann kommen die Schnitte in eine Schale mit Anilinöl-Xylol, worin sehr schnell grosse Farbstoffwolken aufsteigen. Durch Bewegen der Schale und öfteres Wechseln des Anilin-Xylols wird die Entfärbung beschleunigt und so weit geführt, bis keine sichtbaren Farbstoffmengen mehr abgegeben werden.

Gewöhnlich tritt dabei die rote Karminfärbung wieder mehr oder weniger stark zu Tage. Bei Celloidinschnitten entfärbt man nach Saxer den Rest des Farbstoffes, der besonders im Celloidin haftet, durch kurzes Abspülen mit reinem Anilinöl, dem so viel Jodkrystalle zugesetzt sind, dass die Flüssigkeit dunkelbraun aussieht. Darauf erfolgt gründliche Ausspülung der Schnitte in reinem Xylol, Abtrocknen mit Fliesspapier und Einbetten in Kanadabalsam. Wird das Anilinöl durch das reine Xylol nicht genügend entfernt, so tritt eine langsame Entfärbung des Präparates im Kanadabalsam ein. Die Kerne sind rot gefärbt, Fibrin und sehr viele Spaltpilze dunkelblau. In mehr unregelmässiger Weise nehmen auch Schleim, verhornte Teile, elastische Fasern (besonders bei Formolhärtung), Bindegewebsfasern, hyaline Substanzen an der Blaufärbung teil, so dass man nicht ohne weiteres alles, was blaugefärbt ist, für Fibrin halten darf. Über eine neue, für jede vorausgegangene Fixierungs- und Härtungsmethode passende Färbung berichtet Kockel (Centralbl. für allgem. Path. und path. Anat. 1899. Nr. 19/20).

3. Amyloid.

Zur Reaktion eignen sich vor allem frische Schnitte. Weniger gute Resultate geben Objekte, die in Alkohol, Sublimat, Formol oder Müller gehärtet worden sind.

a) Jodreaktion.

Man bringt die Schnitte in eine verdünnte Lugolsche Lösung auf einige Minuten und wäscht sie dann gründlich in destilliertem Wasser aus. Die Untersuchung findet in Glycerin statt. Die amyloid entarteten Partien sind braunrot, das übrige Gewebe ist gelb gefärbt, eine Konservierung der Schnitte ist nicht möglich. da die Farbe schnell verbleicht.

b) Jodschwefelsäurereaktion.

Die in der angegebenen Weise mit Jodjodkalium behandelten und ausgewaschenen Schnitte werden auf einige Minuten in eine 1%ige Schwefelsäurelösung gebracht, in Wasser ausgewaschen und in Glycerin untersucht. Die ursprünglich braun gefärbten amyloidentarteten Partien nehmen dabei einen blauen, blaugrünen oder violetten Farbton an, während das übrige Gewebe seine gelbliche Farbe behält.

Die Reaktion tritt nicht immer ein.

c) Methylviolettreaktion.

1. Färben in einer 1%igen wässerigen Methylviolettlösung (wenige Minuten).
2. Auswaschen in Wasser, dem einige Tropfen Essigsäure zugesetzt sind.
3. Kurzes Abspülen in reinem Wasser.
4. Einbetten in Kalium aceticum.

Die amyloidentarteten Teile sind rot, die Kerne dunkelblau, das übrige Gewebe bläulich gefärbt. Die Farbenreaktion tritt nur bei weissem Wolkenlicht, nicht bei blauem Himmel deutlich hervor.

d) Methylgrün.

Die Anwendung geschieht in der gleichen Weise wie diejenige des Methylvioletts. Die entarteten Partien sind violett, die Kerne und das übrige Gewebe grün gefärbt. Diese Färbung giebt bei künstlicher Beleuchtung bessere Resultate als die mit Methylviolett.

Einbetten in Kalium aceticum.

Anmerkung. Die Amyloidreaktion mit den Anilinfarben gelingt um so schärfer, je verdünnter dieselben sind. Die Schnitte müssen dann natürlich um so länger (mehrere Stunden) in der Flüssigkeit bleiben.

e) Polychromes Methylenblau. (Nach Schmorl.)

1. Färben in polychromem Methylenblau (10—15 Minuten).
2. Abspülen in Wasser.

3. Kurzes Eintauchen in $^1/_2$%ige Essigsäure (etwa 10—20 Sekunden).

4. Übertragen in konzentrierte, zur Hälfte mit Wasser verdünnte Alaunlösung (2 bis 5 Minuten).

5. Abspülen in Alcohol absolutus ($^1/_2$ Minute).

6. Entwässern in Alcohol absolutus ($^1/_4$—$^1/_2$ Minute).

7. Aufhellen in Xylol.

8. Einbetten in Kanadabalsam.

Die amyloidentarteten Partien sind hellrot, die Kerne dunkelblau, das Protoplasma hellblau gefärbt. Die Färbung bleibt längere Zeit unverändert, besonders, wenn die Präparate vor Licht geschützt werden.

Anmerkung. Durch Jod werden noch andere pflanzliche und tierische Bestandteile charakteristisch gefärbt, so: a) Das Amylum Es nimmt bei Jodzusatz eine blaue Farbe an. b) Gewisse Spaltpilze, besonders der Mundhöhle. Sie werden ebenfalls durch Jod blau gefärbt. c) Die Cellulose. Sie wird durch Jod gelb und bei weiterem Zusatz von reiner Schwefelsäure blau gefärbt. d) Die sogenannten Corpora amylacea. Es sind dieses kugelige oder eiförmige, konzentrisch und radiär gestreifte Körperchen, welche durch Jod braun oder blau, durch Jod und Schwefelsäure blau oder rot gefärbt werden und mit den Anilinfarben ähnliche Reaktionen geben wie das Amyloid. e) Cholestearin. Es bleibt bei Jodzusatz farblos. Bei nachträglicher Zuführung reiner Schwefelsäure beginnen sich die Krystalle von den Rändern aus tiefblau zu färben.

4. Glykogen.

Durch Untersuchung des frischen Zellmaterials in verdünnter Jodlösung lässt sich der Gehalt an Glykogen durch die Braunfärbung des letzteren nachweisen. Das Glykogen wird indes sehr bald durch das Wasser gelöst. Man kann die Untersuchung auch in dem Ehrlichschen Jodgummigemisch (1 Teil Lugolsche Lösung zu 100 Teilen Gummischleim) vornehmen.

Um das Glykogen an gehärteten Schnitten untersuchen zu können, müssen die Objekte gleich nach der Operation oder recht bald nach dem Tode in absolutem Alkohol gehärtet werden, da sich das Glykogen in der Leiche zersetzt, in allen wässerigen Härtungsflüssigkeiten aber mehr oder weniger schnell aufgelöst wird. Zur Färbung des Glykogens dient

I. Das Jod.

a) Langhanssche Methode.

1. Färbung in Lugolscher Lösung (5—15 Minuten).

2. Entwässerung in einer Mischung von

Alcohol. absol.	4 Teile,
Officinelle Jodtinktur	1 Teil.

3. Aufhellen und Konservieren in Origanumöl.

Lubarsch empfiehlt eine Vorfärbung der Schnitte mit salzsaurem alkoholischen Karmin ($^1/_2$—1 Minute). Darauf Differenzieren mit Salzsäure-Alkohol, Abspülen mit absolutem Alkohol und Färben nach Langhans. Um das Verdunsten des Origanumöls zu vermeiden, ist es gut, die Deckgläschen mit Paraffin oder Siegellack zu umziehen. Die Präparate halten sich sechs Monate und länger.

b) Einfache Jodfärbung.

1. Vorfärben mit Hämatoxylin.

2. Kurzes Abspülen in Wasser.

3. Einlegen in Lugolsche Lösung (mehrere Minuten).

4. Übertragen in Alc. absol. und Auswaschen, bis die Schnitte beginnen bläulich zu werden.

5. Xylol. Kanadabalsam.

II. Methode Lubarsch.

1. Vorfärbung der Schnitte mit salzsaurem alkoholischen Karmin.
2. Färben mit einer möglichst konzentrierten Anilinwassergentianaviolettlösung (2 bis 4 Minuten).

Am besten werden zwei Stammlösungen bereit gehalten, die sich Jahre lang halten.

Flüssigkeit I. Absol. Alkohol 33,0,
Anilinöl 9,0,
Gentianaviolett im Überschuss.

Flüssigkeit II. Konzentrierte wässerige Gentianaviolettlösung.

Zum Gebrauch mischt man 3 Teile von I mit 17 Teilen von II.

Je älter die Flüssigkeiten sind, um so besser eignen sie sich für diese Färbung.

3. Ganz kurzes Abspülen in Wasser.
4. Sehr kurzes Abspülen mit der Gramschen Jodjodkaliumlösung (ca. 15 Sekunden).
5. Gründliches Abtrocknen der Schnitte mit Fliesspapier.
6. Entfärben mit Anilinöl-Xylol (2 : 1).
7. Gründliches Entfernen des Anilinöls durch Xylol.
8. Kanadabalsam.

Die Glykogentropfen sind dunkelblau bis violett gefärbt.

5. Schleimfärbung.

Geeignete Färbungen erhält man schon bei der gewöhnlichen Hämatoxylinfärbung (van Gieson), bei der sich der Schleim blau bezw. rötlich färbt (je nach der Vorhärtung). Nicht alle Schleimarten des Körpers färben sich gleich. Besondere Methoden sind:

a) Weigertsche Fibrinfärbung.

Der Schleim wird blauviolett gefärbt.

b) Methylenblaulösung.

Der Schleim wird dunkelblau gefärbt.

c) Polychromes Methylenblau (Unna).

1. Härtung der Objekte in Alkohol, Paraffin- oder Celloidin-Einbettung.
2. Färben der Schnitte in polychromem Methylenblau (5—10 Minuten).
3. Abspülen der Schnitte in schwach angesäuertem Wasser (ein paar Tropfen Essigsäure auf eine Schale Wasser).
4. Kurzes Entwässern in Alkohol.
5. Aufhellen in Xylol.
6. Einlegen in Kanadabalsam.

Der Schleim ist rötlich gefärbt.

d) Hoyers Schleimfärbung mit Thionin.

1. Fixierung der recht klein zu nehmenden Stücke in 5%iger wässeriger Sublimatlösung (wenige Stunden).
2. Auswaschen in 80%igem, Nachhärten in absolutem Alkohol.
3. Einbetten in Paraffin.
4. Übertragen der Schnitte in konzentrierte wässerige Sublimatlösung (½ Minute).
5. Abspülen in Alkohol.
6. Färben in stark verdünnter wässeriger Thioninlösung (2 Tropfen einer gesättigten wässerigen Lösung auf 5 ccm Wasser (5—15 Minuten). (Man achte auf echtes Thionin!)
7. Abspülen in 90%igem Alkohol.
8. Kurzes Entwässern in absolutem Alkohol. Xylol. Balsam.

Noch schöner tritt die Färbung bei Einbettung in Glycerin hervor. Der Schleim ist intensiv rot gefärbt. Die Schnitte werden nach dem Färben in Wasser abgespült und in Glycerin eingebettet.

Ist Alkoholhärtung vorausgegangen, so können die Schnitte durch Einlegen in konzentrierte, wässerige Sublimatlösung (1/2—1 Minute) für die Färbung geeignet gemacht werden.

6. Elastische Fasern.

a) Färbung nach Unna-Taenzer mit saurem Orcein
(von Grübler in Leipzig zu beziehen).

Geeignet sind Objekte, welche in Alkohol, Formol oder Formol-Müller gehärtet worden sind. Einbettung in Paraffin oder Gefriermikrotomschnitte. Die mit den Schnitten beschickte Farbstofflösung kommt für fünf Minuten in den Brütofen, ein längeres Verweilen ist bedenklich, da die alkoholische Lösung schnell verdunstet oder man lässt die Farbstofflösung bei gewöhnlicher Zimmertemperatur etwas länger, bis zu einer 1/2 Stunde, einwirken.

Abspülen der Schnitte in 60%igem Alkohol. Dann Alc. absol. Xylol. Balsam.

Sind die Schnitte zu dunkel, so werden sie in Salzsäure-Alkohol kurz entfärbt, dann Abspülen in 60%igem Alkohol. Die Schnitte können mit Alaunkarmin oder Lithionkarmin vorgefärbt oder mit Methylenblau oder dünner Thioninlösung nachgefärbt werden. Die Fasern sind braun oder schwarzbraun gefärbt.

b) Weigerts Methode.

Sie gelingt nach den meisten üblichen Härtungen in Gefriermikrotom-, Paraffin- und Celloidinschnitten.

Farbe: 200 ccm Wasser,
2 g Fuchsin (nicht Säurefuchsin),
4 g Resorcin.

Aufkochen der Flüssigkeit, dann Zusatz von 25 ccm Liquor ferri sesquichlorati Ph. G. III. Abkühlen lassen und filtrieren. Filter mit Niederschlag wird leicht getrocknet und dann in die zum Aufkochen benutzte Schale, die inzwischen getrocknet ist, übertragen. Aufgiessen von 200 ccm eines ca. 94%igen Alkohols und langsames Kochen unter stetem Umrühren. Herausfischen des Filterpapiers. Dann Erkalten lassen, Filtrieren und Auffüllen des Filtrats mit 94%igem Alkohol bis zu 200 ccm. Dann Zusatz von 4 ccm Salzsäure.

Färbung: Vorfärbung mit Lithionkarmin. Dann für 10—20 Minuten in die Weigertsche Lösung. Abwaschen in dünnem Alkohol, dann Alc. absol. Xylol. Balsam. Bei Überfärbung Differenzieren mit Salzsäure-Alkohol. Die Fasern sind blau gefärbt.

Sehr lehrreiche Bilder erhält man oft durch Kombination der Färbung nach van Gieson und Weigert.

Vorfärben mit Hämatoxylin.

Färben nach Weigert.

Nachfärben mit Pikrinsäure-Säurefuchsin (s. p. 33).

Die elastischen Fasern sind blau, das Bindegewebe rot, Fibrin gelb gefärbt etc.

7. Fett.

a) Flemmingsche Lösung.

Paraffin-Einbettung oder Gefriermikrotom nach Übertragung in dünne Formollösung (cf. oben pag. 6). Färbung mit Safranin (cf. oben pag. 31.) Das Fett ist durch Osmiumsäure schwarz gefärbt. Vor dem Färben mit Safranin müssen die Schnitte in Wasser vom Formol befreit werden.

b) Marchische Methode.

Härtung der Objekte in Müllerscher Lösung (1 Woche). Vorhärtung in Formol schadet nichts. Dann kommen die Stücke in eine Mischung von

Müllerscher Flüssigkeit 2 Teile,
1%iger Osmiumsäure 1 Teil.

Ebenfalls für eine Woche.

Dann Übertragen in 4%ige Formollösung und Schneiden mit dem Gefriermikrotom.

Oder Nachhärtung in Alkohol und Einbetten in Paraffin oder Celloidin.

Färbung der Schnitte mit Hämatoxylin.

Anmerkung: Die osmierten Schnitte dürfen nur in Glycerin oder ganz dickem, durch Erwärmen verflüssigten, nicht durch Xylol verdünnten Kanadabalsam eingebettet werden, da sich das Fett in Xylol löst.

c) Sudan III.

Der Farbstoff wird in starkem Alkohol (70—85%) bis zur Sättigung gelöst.

Dauer der Färbung 10—15 Minuten.

Abspülen in 50%igem Alkohol ca. ½ Minute.

Abspülen in destilliertem Wasser.

Nachfärben mit Hämalaun.

Einbetten in Glycerin.

Die Färbung gelingt am besten an frischen Präparaten (Doppelmesserschnitten). Auch Formol-Härtung (Gefriermikrotomschnitte) giebt gute Resultate.

Über Färbung mit Sudan III s. Rosenthal, Verh. d. deutschen path. Gesellsch. München 1899.

Anmerkung: Die verschiedenen Methoden der Fettfärbung sind nicht gleichwertig. Bei Neugeborenen ist die Marchische Methode unsicher.

8. Nachweis von Eisen in Pigment.

An den aus Blutfarbstoff entstehenden Pigmenten lässt sich zeitweise Eisen nachweisen, während dieser Nachweis an älteren Blutpigmenten sowie den autochthonen Pigmenten nicht gelingt.

Zur Färbung eignen sich sowohl frische Präparate wie Objekte, die in Alkohol gehärtet worden sind. Formolhärtung ist unzuverlässig.

Gefriermikrotomschnitte oder Einbetten in Paraffin.

Bei der Bearbeitung der Schnitte werden an Stelle der Stahlnadeln fein ausgezogene Glasstäbe benutzt.

a) Methode von Perls.

Man bringt die Schnitte für einige Minuten in eine 2%ige wässerige Ferrocyankaliumlösung, wäscht dann die Schnitte kurz in Salzsäure-Alkohol ab und überträgt sie dann in Wasser und Glycerin. Will man Dauerpräparate anfertigen, so bringt man die Schnitte aus dem Salzsäure-Alkohol in absoluten Alkohol, Xylol und Balsam. Das eisenhaltige Blutpigment ist blau gefärbt. Eine gute Kontrastfärbung giebt die Vorfärbung der Schnitte mit Alaunkarmin oder Lithionkarmin.

b) Die Schwefelammoniummethode (Quincke).

1. Einlegen der Schnitte in frisch bereitete Schwefelammoniumlösung (5—20 Minuten lang), bis sie eine dunkele bis schwarz-grüne Färbung angenommen haben.

2. Abspülen in Wasser.

3. Untersuchung in Glycerin oder Entwässerung in Alkohol, Aufhellen in Xylol, Einbetten in Kanadabalsam. Die Schnitte können mit Alaunkarmin vorgefärbt werden. Ähnliche Niederschläge wie Eisen geben mit Schwefelammonium auch Silber, Blei und Quecksilber.

c) Bei gewöhnlicher Methylenblaufärbung

bleiben die eisenhaltigen Pigmente unverändert, während die übrigen blaugrünlich gefärbt werden.

9. Nervensystem.

a) Markscheidenfärbung (s. Weigerts Ref. in Merkel-Bonnets Ergebnissen. VI. 1896).

1. Weigerts Markscheidenfärbung nach Pal.

Es eignen sich Objekte, die lange in Müller oder Formol-Müller gehärtet worden sind. Gefriermikrotomschnitte oder Nachhärtung ohne Entwäserung in Alkohol von steigender Konzentration. Einbetten in Celloidin. Sind die Organe nur in Formol gehärtet worden, so wendet man am besten eine Nachhärtung in folgender Flüssigkeit an:

Kalium (oder Ammonium) bichrom.	5,0 g.	Durch Kochen lösen und filtrieren.
Chromalaun	2,0 g.	
Aq. dest.	100,0 g.	

Darin bleiben die Stücke noch 4—5 Tage, höchstens 8 Tage. Dann werden sie in Wasser ordentlich abgespült und in steigendem Alkohol gehärtet Celloidineinbettung.

Längeres Liegen in Alkohol verhindert die Färbung. Die Objekte oder Schnitte müssen dann für einige Zeit in eine 1%ige Chromsäurelösung oder Müllersche Flüssigkeit zurückgebracht werden. Als Reagentien sind nötig:

1. Eine Lösung von Hämatoxylin 1,0,
   Alcohol absolutus 10,0,
   Aq. dest. 90,0.
2. Konzentrierte wässerige Lösung von Lithium carbonicum.
3. 0,25%ige wässerige Lösung von übermangansaurem Kali.
4. Acid. oxalat. pur. 1,0.
   Kalium oder Natrium sulfuricum 1,0.
   Aq. dest. 200,0.

Färbung.

1. Färben der Schnitte in Weigertscher Hämatoxylin-Lösung nach Zusatz einiger ropfen gesättigter Lithium carbonicum-Lösung (12—24 Stunden, auch im Brütofen).
2. Abspülen der Schnitte in Wasser nach Zusatz von einigen Tropfen Lithium carbonicum-Lösung.
3. Übertragen in Kalium hypermanganicum-Lösung (½ bis einige Minuten).
4. Abspülen in Wasser.
5. Differenzieren in der Oxalsäure-Lösung (einige Minuten, bis der bräunliche Farbton geschwunden und die markhaltigen Partien blauschwarz geworden sind). Erfolgt die Differenzierung zu langsam oder gar nicht, so müssen die Schnitte für kurze Zeit wieder in die Kaliumhypermanganatlösung zurückgebracht werden.
6. Gründliches Auswaschen in Wasser (eventuell Nachfärben mit Alaunkarmin).
7. Auswässern in 93%igem Alkohol.
8. Karbol-Xolol, Balsam.

2. Boltons Markscheidenfärbung.

1. Härtung in Formol oder Formol-Müller.
2. Gefriermikrotomschnitte.
3. Einlegen der Schnitte in 1%ige Osmiumsäure für wenige Minuten (ca. 5).
4. Kurzes Abspülen in Wasser.
5. Färben in Essigsäure-Hämatoxylin.

   Hämatoxylin 1 g,
   Eisessig 2 ccm,
   Wasser 100 ccm,

für mehrere Stunden bei gewöhnlicher oder für zwei Stunden bei Brütofentemperatur.

Dann Weiterbehandeln wie nach Pal.

b) Achsencylinderfärbung.

1. Van Giesonsche Methode (cf. oben).

Besonders geeignet sind Objekte, welche in Formol-Müller gehärtet worden sind. Gefriermikrotomschnitte oder Einbettung in Celloidin. Die Achsencylinder sind braunrot, das Gliagewebe gelblich, das Bindegewebe rot gefärbt.

2. Färbung mit Nigrosin.

Härtung in Formol-Müller oder Müllersche Flüssigkeit. Gefriermikrotom oder Einbetten in Celloidin. Färben der Schnitte in einer dünnen wässerigen Nigrosinlösung (15—30 Minuten).

Abspülen in Wasser.

Entwässern in 93%igem Alkohol.

Karbolxylol, Balsam.

Die Achsencylinder und das Gliagewebe sind graublau gefärbt.

3. Färbung mit Ammoniakkarmin.

Karmin	1 g.
Liqu. Ammon. caust	1 ccm.
Aq. dest.	100 ccm.

In offener Flasche stehen lassen, nach 24 Stunden filtrieren und weiter in offener Flasche mehrere Wochen stehen lassen bis zur völligen Reife.

Härtung in Formol oder Formol-Müller.

Gefriermikrotomschnitte.

Färben in stark verdünnter, schwach rötlich gefärbter Ammoniakkarminlösung. 12 bis 24 Stunden.

Auswaschen in Wasser. Alc. absol. Xylol. Balsam. Die Schnitte können mit Hämatoxylin vorgefärbt werden. Die Achsencylinder sind rot gefärbt.

c) Ganglienzellenfärbung nach Juliusburger und Meyer.

(Zur Darstellung der Nisslschen Körperchen.)

Härtung in Formol-Müller. Vier Tage in der Kälte. Gefriermikrotomschnitte oder Auswässern, Nachhärtung in 95%igem Alkohol. Einbettung in Celloidin. Die Schnitte werden mit einer 1%igen wässerigen Thioninlösung unter Erwärmen ½—1 Minute gefärbt.

Entfärben in 95%igem Alkohol bis zur genügenden Differenzierung. Kontrollieren unter dem Mikroskop in Bergamotöl. Karbol-Xylol. Balsam. Die Körperchen sollen blau gefärbt sein.

d) Neurogliafärbung.

Die Färbungen der Glia gelingen im allgemeinen nur an frischen, spätestens 12 Stunden nach dem Tode eingelegten Organstückchen.

α) Färbung der Neuroglia nach Mallory.

1. Dünne Stücke härten in 4%igem Formalin (4 Tage) im Brütofen.
2. Gesättigte wässerige Pikrinsäurelösung (4–8 Tage) im Brütofen.
3. 5%ige wässerige Lösung von Ammonium bichromatum (4—7 Tage) im Brütofen.
4. Nachhärtung in Alkohol, ohne vorherige Auswaschung.
5. Celloidineinbettung.
6. Färben mit der Weigertschen Fibrinfärbemethode, Entfärben mit Anilinöl-Xylol (ā) bis zur richtigen Differenzierung.

Die Neurogliafasern sollen tiefblau gefärbt sein.

Die Schnitte können auch aus der Chromsäurelösung (Nr. 3) in Formol (10%iges) gebracht, mit dem Gefriermikrotom geschnitten und gefärbt werden.

Neuerdings färbt Mallory die in gleicher Weise vorbehandelten Schnitte mit einer Lösung von Hämatoxylin 0,1 ccm.
1%ige wässeriger Phosphorwolframsäure (Merck) 100 ccm.

Man löse das Hämatoxylin in etwas heissem Wasser und füge es, wenn es erkaltet ist, der Säurelösung zu. Die Farbe hält sich im Dunkeln mehrere Monate.

Die Schnitte bleiben 2—24 Stunden in der Farbe.

Auswaschen in Wasser, Entwässern in Alkohol, Origanumöl, Xylol, Balsam.

Die Neurogliafasern sollen tiefblau gefärbt sein. das Bindegewebe rötlich, das Blut gelb, die Kerne blau.

β) Färbung der Gliazellen samt Ausläufern und der Achsencylinder nach Mallory.

Härtung in Müllerscher Flüssigkeit oder Formol-Müller.

Farblösung: Hämatoxylin 1,75 g.
½ %ige wässerige Phosphormolybdänsäure 200,0.
Karbolsäure-Krystalle 5,0.

Die Lösung muss 2—3 Wochen im Sonnenlicht stehen, bis sie tief violett gefärbt ist.

1. Färben der Celloidinschnitte 5 Minuten bis 1 Stunde.
2. Abspülen in Wasser.
3. Entfärben in 50%igem Alkohol.
4. Entwässern in 90%igem Alkohol, Origanumöl, Balsam.

Die Gliazellen samt ihren Ausläufern und die Achsencylinder sind tiefblau gefärbt.

Ribbertsche Modifikation zur Färbung der Bindegewebsfibrillen.

Eintauchen der Schnitte (beliebige Härtung, am besten Alkohol) in 10%ige Phosphormolybdänsäure, ½—1 Minute, Abspülen und Einlegen in die Mallorysche Farblösung für 2—5 Minuten. Abspülen in Wasser, Alkohol, Balsam. Die fibrilläre Substanz ist distinkt blau gefärbt, die übrigen Bestandteile sind blass graugrün.

γ) Weigerts Neurogliafärbung.

Dieselbe zerfällt in drei Teile: 1. Fixierung und Beizung.

a) Die Fixierung kann vor der Beizung für sich allein erfolgen, wenn man sich die Möglichkeit offen halten will, auch nach anderen Methoden (Marchi, Golgi) die Stücke zu behandeln. Zur Fixierung dient eine 10%ige Formollösung (10 Teile käuflicher Formaldehydlösung auf 100 Teile Aq. dest.). Will man eine ordentliche Neurogliafärbung erzielen, so ist es durchaus nötig, das Material in möglichst kleine, nicht über einen halben Centimeter dicke Stücke zu zerlegen. Das Material darf nicht kadaverös erweicht sein, sondern soll so frisch wie möglich in die Fixierungsflüssigkeit kommen.

Zur Härtung bedient man sich grosser flacher, mit Deckel versehener Schalen, deren Boden mit Fliesspapier belegt ist. So vermeidet man am besten die Verkrümmungen der dünnen Stücke. Nach dem ersten Tage Wechseln der Formollösung. Nach 4tägigem Härten kommen die Stücke in die Beizflüssigkeit.

b) Die Beize besteht aus 5%igem essigsaurem Kupferoxyd, 5%iger gewöhnlicher Essigsäure, 2½%igem Chromalaun } in Wasser.

Man kocht erst das Chromalaun in Wasser (in einem emailierten Deckeltopfe). Wenn es im vollen Kochen ist, dreht man die Flamme aus, fügt hierauf zuerst die Essigsäure zu und dann erst das feingepulverte neutrale essigsaure Kupferoxyd. Man rührt nun fleissig um, bis man mit dem Glasstabe fühlt, dass das Kupfersalz sich bis auf einen kleinen Rest gelöst hat. Dann lässt man erkalten. Die Flüssigkeit bleibt immer klar.

In dieser Beize bleiben die Stücke bei Brütofentemperatur 4—5 Tage, bei Zimmertemperatur 8—10 Tage.

Beabsichtigt man mit den Stücken nur Gliafärbung vorzunehmen, so kann man die frischen Stücke direkt in die Beize bringen, muss aber derselben 10 Teile Formaldehyd zusetzen. Am zweiten Tage Wechseln der Flüssigkeit.

Nach vollendeter Beizung werden die Stücke in Wasser abgespült, in steigendem Alkohol entwässert und in Celloidin eingebettet und geschnitten.

2. Die Reduktion.

Die Schnitte gelangen auf etwa 10 Minuten in eine ca. 1/3%ige Lösung von Kalium hypermanganicum. Abgiessen der Flüssigkeit und Nachgiessen von Wasser. Abgiessen des Wassers und Nachgiessen folgender Lösung:

Aq. dest. 90 ccm
Ameisensäure 5 ccm
Chromogen 5 g
} sorgfältig filtrieren. Vor dem Gebrauch zu 90 ccm dieser Flüssigkeit 10 ccm einer 10%igen Lösung von Natriumsulfit zusetzen.

In dieser Lösung bleiben die Schnitte 2–4 Stunden.

Will man die nervösen Elemente bei der späteren Färbung in einem leicht gelblichen Kontrast gefärbt sehen, so bringt man die Schnitte für 12—24 Stunden in eine sorgfältig filtrierte 5%ige Lösung von Chromogen in Aq. dest. Will man sie für längere Zeit in färbungsfähigem Zustande aufbewahren, so bringt man sie in folgende Lösung:

80%igen Alkohol 90 ccm,
5%ige Oxalsäure 10 ccm.

3. Färbung: Sie stellt eine Modifikation der Weigertschen Fibrinfärbung dar.

Als Reagentien dienen:

a) Heissgesättigte Lösung von Methylviolett in 70—80%igem Alkohol. Auf 100 ccm dieser Lösung je 5 ccm einer 5%igen wässerigen Oxalsäurelösung.

b) Gesättigte Lösung von Jod in einer 5%igen Jodkaliumlösung.

c) Anilinöl, Xylol zu gleichen Teilen gemischt.

Die Färbung erfolgt auf dem Objektträger. Um ein faltenloses Anliegen der Schnitte zu ermöglichen, fängt man die in einer grossen Schale von Wasser schwimmenden Schnitte mit den Objektträgern, die man vorher mit Alkohol abgerieben hat, auf.

Abtrocknen der Schnitte mit Fliesspapier.

Aufträufeln der Methylviolettlösung. Abgiessen nach einigen Sekunden und Abtrocknen mit Fliesspaier.

Aufträufeln der Jodjodkaliumlösung und gleich wieder Abgiessen.

Sorgfältiges Abtrocknen mit Fliesspapier.

Differenzieren mit Anilinöl, Xylol. āā.

Sorgfältiges Auswaschen mit reinem Xylol.

e) Vereinfachte Golgische Methode zur Darstellung der Ganglienzellen und Gliazellen.

1. Härtung in 10%iger Formol- oder Formol-Müllerlösung; 24 Stunden und länger.

2. Übertragen ganz dünner, höchstens 1 mm dicker Scheiben in 1%ige Arg. nitricum-Lösung, die im Dunkeln gehalten wird, für 24 Stunden.

3. Kurzes Abspülen in Wasser, Übertragen in 10%iges Formol für einige Stunden und Schneiden mit dem Gefriermikrotom.

4. Übertragen der Schnitte in Alc. absol. Xylol. Balsam. Die Schnitte sind nicht haltbar.

Anmerkung: Für sämtliche obengenannten Färbungen des Nervensystems ist eine anfängliche Härtung in 10%igem Formol geeignet. Weitere Nachhärtungen, Beizungen etc. sind sowohl an ganzen, in Formol gehärteten Stückchen, doch ebensogut auch an den nach der Formolhärtung angefertigten Gefriermikrotomschnitten möglich.

10. Plasmazellenfärbung

(nach Unna, modifiziert von Jadassohn und Marschalko).

Alkoholhärtung (oder Sublimat). Einbettung in Paraffin.

1. Färben der Schnitte in polychromem Methylenblau oder in wässeriger Thioninlösung (1/2 bis einige Stunden).

2. Abspülen in Wasser.

3. Entfärben in der Unnaschen Glycerin-Äther-Mischung, bis die Schnitte nur noch mattblau gefärbt sind (einige Minuten bis Stunden) } oder Entfärben in 70%igem Alkohol.

4. Sorgfältiges Auswaschen in Wasser

5. Entwässern in Alc. absolut.
6. Xylol, Balsam.
Die Plasmazellen sind blau, die Mastzellen rot gekörnt.

11. Bakterienfärbung.

I. Die Deckglastrockenpräparate.

Hat man in der oben (pag. 16) angegebenen Weise von der bakterienhaltigen Flüssigkeit Deckglaspräparate angefertigt und dieselben durch dreimaliges Durchziehen durch eine Flamme mit der präparierten Seite nach oben genügend fixiert, so kann die Färbung stattfinden.

a) Einfache Färbungen.

Die einfachste Methode ist

1. Die Methylenblaufärbung. Man hält sich eine konzentrierte alkoholische, den Farbstoff im Überschuss enthaltende Stammflüssigkeit fertig. Davon giesst man zu einem Glase oder Schälchen Wasser so viel hinzu, bis die Farblösung gerade beginnt, undurchsichtig zu werden. Oder man stellt sich eine 1—2%ige wässerige Lösung her.

Man lässt die Deckgläschen mit der präparierten Seite nach unten derart auf die in einem Uhrschälchen befindliche Farblösung fallen, dass das Deckgläschen auf der Flüssigkeit schwimmt und die präparierte Seite von der Flüssigkeit bespült wird. Durch leichtes Erwärmen der Flüssigkeit über der Flamme wird der Färbungsprozess stark beschleunigt. Auch ohne Erwärmen genügen 5—10 Minuten zu einer genügenden Färbung. Dann folgt Abspülen in Wasser mit Hülfe einer Pinzette; darauf werden die Präparate zwischen Fliesspapier sorgfältig getrocknet und das Deckglas mit der präparierten Seite nach unten in Kanadabalsam eingeschlossen. Sind die Präparate überfärbt worden, so können sie in stark verdünnter Essigsäure oder Alkohol genügend entfärbt werden.

Die verschiedenen Prozeduren werden durch den Gebrauch einer Cornetschen Pinzette, welche das Deckglas selbst beim Niederlegen auf den Tisch wagerecht hält, wesentlich erleichert. Das Deckglas wird mit der präparierten Seite nach oben in die Pinzette eingeklemmt, darauf die präparierte Seite mit einigen Tropfen Farblösung vollständig bedeckt. Wenn notwendig, kann das Deckgläschen noch über einer Flamme erwärmt werden. Abspülen in Wasser, Abtrocknen mit Fliesspapier, Einlegen in Kanadabalsam.

In ganz ähnlicher Weise wie die Deckgläschen können auch ganze Objektträger, mit dem zu untersuchenden Material beschickt, fixiert und gefärbt werden.

2. Bismarckbraun, gleiche Herstellung und Färbung wie unter 1.

Bei schwer färbbaren Bakterien kommt

3. das Löfflersche Methylenblau in Anwendung.

Zusammensetzung:

Konzentrierte alkoholische Methylenblaulösung	30,0,
0,01%ige Kalilauge	100,0.

Die Färbung geschieht in gleicher Weise wie unter Nr. 1.

4. Anilinwassergentianaviolett.

Herstellung cf. oben Fibrinfärbung p. 40.

Die Färbung geschieht in gleicher Weise wie unter Nr. 1.

5. Das Karbolfuchsin (Ziehlsche Lösung).

Fuchsin	1,0,
Alkohol	10,0,
5%iges Karbolwasser	100,0.

Das Karbolfuchsin dient besonders zur Färbung der Tuberkelbacillen.

Färben der Deckgläschen 5—10 Minuten, am besten unter leichtem Erwärmen. Entfärben in Salzsäure-Alkohol, bis die Deckgläschen anscheinend farblos geworden sind. Abspülen in Wasser. Nachfärben in Methylenblau. Abspülen in Wasser. Trocknen zwischen Fliesspapier, Einlegen in Kanadabalsam. Die Tuberkelbacillen werden durch den Salzsäure-Alkohol nicht entfärbt, behalten ihre rote Farbe; das übrige Präparat ist blau gefärbt.

b) Die Gramsche Färbung.

1. Färben der fixierten Deckgläschen in Anilinwassergentianaviolett (3—5 Minuten).
2. Kurzes Abspülen in Wasser.
3. Übertragen in Jodjodkaliumlösung. (Jod 1,0, Jodkalium 2,0, Aq. dest. 300,0.) (1 bis 1½ Minuten.)
4. Entfärbung in absolutem Alkohol, bis das Präparat fast farblos geworden ist.
5. Abtrocknen zwischen Fliesspapier.

Einlegen in Kanadabalsam.

Bestimmte Bakterienarten (Staphylokokken, Streptokokken etc.) werden bei dieser Methode blau gefärbt, während das übrige Präparat farblos wird. Will man gegenfärben, so bringt man die Präparate aus dem Alkohol nach der Entfärbung kurze Zeit in wässerige Bismarckbraunlösung, spült dann in Alkohol ab, trocknet die Präparate und schliesst sie in Kanadabalsam ein.

c) Kapselfärbung nach Friedländer.

Farblösung:	Konzentrierte alkoholische Gentianaviolettlösung	50,0.
	Wasser	100,0.
	Eisessig	10,0.

Eintauchen der Deckgläschen in 1%ige Essigsäure 1—3 Minuten.

Kurze Färbung und Differenzieren in 1%iger Essigsäure.

Abspülen in Wasser und Untersuchen in Wasser.

Ist die Differenzierung gelungen (Bakterien dunkel, Kapsel hellblau) Abtrocknen, Einlegen in Kanadabalsum.

Bei Schnitten ist ein längeres Färben bis zu 24 Stunden notwendig.

Differenzieren in 1%iger Essigsäure.

Entwässern in Alkohol, Xylol, Balsam.

d) Sporenfärbung.

Gute Resultate giebt die oben angegebene Tuberkelbacillenfärbung. Die Sporen sind rot, die Bakterien blau gefärbt.

e) Geisselfärbung.

Die Vorbedingungen einer guten Geisselfärbung sind: Junge, höchstens einen Tag alte Agarkulturen des betreffenden Bakteriums.

Gut gereinigte Deckgläser.

Isoliertes Liegen der Bakterien.

Schnelle Fixation derselben durch Antrocken.

1. Man überträgt eine Spur einer frischen Agarkultur (ohne Agar!) in ein Tröpfchen Wasser (von ungefähr Körpertemperatur) und von diesem wieder eine Spur in ein zweites und so fort in eine Anzahl (5—6) von Tropfen, die man nebeneinander auf einen Objektträger aufgetragen hat. In den letzten Tropfen taucht man eine gerade oder mit einer feinen Öse versehene Platinnadel ein und fährt damit über ein gut gereinigtes Deckglas hin. Die Schicht muss so dünn sein, dass die Antrocknung fast momentan erfolgt. Oder man bringt eine Spur von der Agarkultur in ein mit warmem Wasser zu einem Drittel gefülltes Reagensglas oder ein volles Uhrschälchen und erzeugt so eine starke Verdünnung. Dann Beschickung eines Deckgläschens wie oben.
2. Schnelles Durchziehen durch eine Flamme.
3. Auftragen einer Beizflüssigkeit auf das Deckgläschen und leichtes Erwärmen über der Flamme.

Als Beize dient folgende Mischung:

20%ige Tanninlösung	10 ccm,
Kaltgesättigte Ferrosulfatlösung	5 ccm,
Gesättigte alkoholische Fuchsinlösung	1 ccm.

4. Abspülen der Beize mit Wasser und sorgfältiges Abtrocknen.

5. Färben mit alkoholischer Fuchsinlösung (1 ccm alkoholische Fuchsinlösung zu 9 ccm H_2O) unter leichtem Erwärmen.

6. Abspülen in Wasser, Abtrocknen, Kanadabalsam.

Oder man färbt nach Welcke (1—4 wie oben):

5. Aufträufeln einer Silberoxyd-Ammoniaklösung[1]) unter Erwärmen bis zur Dampfbildung, bis sich die Stelle des Präparates deutlich bräunt (2—3 Minuten). Abspülen und sorgfältiges Aufsaugen mit Fliesspapier. Die Silberoxydlösung darf nicht auf dem Deckglas eintrocknen, da sonst Niederschläge entstehen.

6. Eintauchen in eine 1%ige $HgCl_2$-Lösung 1/4 Minute.

7. Sauberes Abwaschen, Absaugen.

8. Zweite Einwirkung der Silberoxyd-Ammoniaklösung unter Erwärmen bis zur leichten Bräunung des Präparates 1—3 Minuten.

9. Abspülen, Absaugen.

10. Rodinal- oder Mentholentwickler 1/4 Minute. Abspülen. Trocknen.

Bei leicht darzustellenden Arten kann man von der zweiten Silbereinwirkung absehen und gleich nach der Sublimatbehandlung abspülen und entwickeln.

Will man den so leicht eintretenden Zerfall der Geisseln beim Antrocknen vermeiden, so kann man versuchen, die Bakterienaufschwemmung durch Eingiessen in eine 10%ige Formollösung (3—4 ccm) oder 1%ige Osmiumsäure schnell abzutöten. Gelingt die Abtötung schnell genug und sind in einem Präparat nach Beizung und einer der genannten Färbungen Geisseln vorhanden, so sind sie es auch in allen anderen, die aus der Mischung hergestellt werden (Welcke).

II. Färbung der Bakterien in Schnitten.

Zur Färbung eignen sich alle Objekte, welche in Alkohol, Sublimat, Formol, Formol-Müller gehärtet worden sind. Gefriermikrotomschnitte oder Einbetten in Paraffin. Celloidin wegen der starken Mitfärbung wenig zu empfehlen.

a) Färbung mit Methylenblau oder Löfflerscher Methylenblaulösung.

1. Färben der Schnitte (5—15 Minuten).

2. Kurzes Abspülen in Wasser.

3. Differenzieren in schwach angesäuertem Wasser oder direkt in 90% Alkohol bezw. absolutem Alkohol.

4. Aufhellen in Xylol.

5. Kanadabalsam.

Für schwer färbbare Bakterien, wie z. B. Rotzbacillen empfiehlt sich sehr die Unnasche Plasmazellenfärbung mit polychromem Methylenblau (p. 49).

b) Gramsche Färbung.

Vorfärben der Schnitte in Alaunkarmin oder Lithionkarmin (s. dass.). Dann

1. Färben der Schnitte in Anilinwassergentianaviolett (5—15 Minuten).

2. Kurzes Abspülen in Wasser.

3. Einlegen in Jodjodkaliumlösung (1—1 1/2 Minuten).

4. Entfärben in absolutem Alkohol, bis die Karminfärbung wieder zum Vorschein kommt.

5. Xylol.

6. Kanadabalsam.

Für Celloidinschnitte empfiehlt Saxer nach der Jodjodkaliumlösung Entfärbung in Anilinöl, dem so viel Jodkrystalle zugesetzt sind, dass die Flüssigkeit dunkelbraun aussieht. Dadurch wird das Celloidin völlig entfärbt.

Gewisse Bakterienarten z. B. die Eiterkokken sind blau, die Kerne rot gefärbt.

In ähnlicher Weise wirkt die Weigertsche Fibrinfärbungsmethode (cf. oben).

---

[1]) 4 g Höllenstein in 8—10 ccm Aq. dest. gelöst, Zusatz von einigen Tropfen Ammoniak bis zur Bildung eines braunen Niederschlages, weiterer Zusatz von Ammoniak bis zur völligen Lösung des Niederschlags. Auffüllung mit Aq. dest. bis 100 ccm.

c) Karbolfuchsinfärbung für die Tuberkelbacillen.

1. Färben der Schnitte in Karbolfuchsin (5—15 Minuten) unter leichtem Erwärmen, oder, wenn die Schnitte alt sind, mehrere Stunden im Brütofen.
2. Abspülen im Wasser.
3. Entfärben in Salzsäure-Alkohol, bis die Schnitte fast farblos sind.
4. Abspülen in Wasser.
5. Kurzes Nachfärben in Methylenblaulösung (s. 11. I. a).
6. Abspülen in Wasser.
7. Alcohol absolutus.
8. Xylol. Balsam.

Die Schnitte können auch mit Hämatoxylin vor- oder nachgefärbt werden.

12. Hefe- und Schimmelpilze.

Die Hefen lassen sich im Deckglastrockenpräparat nach denselben Methoden wie die Bakterien färben.

Für Schnitte eignet sich nach Busse: Vorfärbung mit Hämalaun 15 Minuten, Nachfärbung mit sehr dünner Karbolfuchsinlösung. 1 Teil Ziehlscher Lösung auf 20 Teile Aq. dest. 30 Minuten bis 24 Stunden. Entfärben 15 Sekunden bis 1 Minute zunächst in 95%igem, dann in absolutem Alkohol. (Kerne dunkelblaurot, Hefen hellrot.) Die Hefezellen besitzen meist eine Kapsel.

Die Schimmelpilze werden am besten frisch in dünner 2—3%iger Kaulilauge, welche dieselben unverändert lässt, untersucht. Da sich viele Schimmelpilze nicht mit Wasser benetzen, so zerzupft man die zu untersuchenden Stückchen in 60%igem Alkohol, dem einige Tropfen Ammoniak zugesetzt sind, saugt die Flüssigkeit ab und untersucht dann in Glycerin.

In Schnittpräparaten muss man die verschiedenen Färbungen (Methylenblau, Löffflers Methylenblau, Weigerts Fibrinfärbung, einfaches Hämatoxylin) durchprobieren, da sich die Schimmelpilze in der Annahme der Farbe sehr verschieden verhalten.

Zur Härtung empfiehlt sich Formol-Müller oder Formol-Alkohol.

Der Soorpilz färbt sich in Schnitten sehr gut nach der Gramschen bezw. Weigertschen Methode.

Instrumentarium.

Ein Gefriermikrotom, einige gewöhnliche Rasiermesser, einige Skalpelle, eine grade und eine über die Fläche gebogene feine Schere, eine Cornetsche Pinzette, zwei Präpariernadelhalter (in welche gewöhnliche starke Nähnadeln eingeschraubt werden können), Schmirgelpapier, einige stumpfe und einige spitz ausgezogene Glasstäbe, ein nicht zu schmaler Spatel aus Messingblech oder Neusilber, einige kleine und ein grösserer weicher Pinsel, einige Uhrgläschen, mehrere flache runde Schalen aus Glas und Porzellan, die ersteren mit geradem Boden und mit Deckeln, die letzteren flach ausgewölbt, mehrere grössere viereckige Porzellanschalen (wie sonst in der Photographie üblich) für Serienschnittreihen, einige kreisförmig ausgeschnittene Filterhalter aus zweimal stumpfwinklig ⌒ gebogenen handbreiten Blechstreifen, Fliesspapier, Objektträger, Deckgläschen, einige Pipetten, einige Spitzgläser, Stöpselgläser für die Präparate, Gläser für die Farbstofflösungen und Reagentien.

II. Teil.

Die pathologische Histologie der Organe.

Anmerkung: Zur Abkürzung dienen folgende Zeichen:
F bedeutet Härtung in Formol.
FM bedeutet Härtung in Formol-Müller.
FA bedeutet Härtung in Formol-Alkohol und Nachhärtung in dünnem Formol.
GM bedeutet Schneiden mit dem Gefrier-Mikrotom.
K bedeutet gewöhnliche Kernfärbung (Alaunkarmin, Hämatoxylin).
sch. V. bedeutet schwache Vergrösserung.
m. V. bedeutet mittlere Vergrösserung.
st. V. bedeutet starke Vergrösserung.

I. Der Herzmuskel.

Das Herz besteht aus drei Schichten, dem Epikard, dem Myokard, dem Endokard. Das Epikard ist eine an Fettgewebe reiche bindegewebige Haut. Sie ist von feinen elastischen Fasernetzen durchzogen, die sich an der Oberfläche zu einer zusammenhängenden Lamelle vereinigen, auf welcher ein flaches polygonales Epithel aufliegt.

Das Myokard besteht aus quergestreiften Muskelfasern, die sich trotz Übereinstimmung im feineren Bau der kontraktilen Substanz von den Skelettmuskeln wesentlich unterscheiden. Die Fibrillen sind in der Peripherie, die Hauptmasse des Sarkoplasmas in der Mitte der Zelle angehäuft. In diesem Sarkoplasma liegt der meist nur in der Einzahl vorhandene Kern. Derselbe besteht aus einem länglichen, an den Enden quer abgestutzten, ziemlich breiten Stäbchen. Die Fasern sind viel kürzer wie die Skelettmuskelfasern, an den Enden nicht verjüngt und durch quere oder schräge Brücken untereinander verbunden. An den Vereinigungsstellen befinden sich schmale Kittlinien. Es fehlt den Herzmuskelfasern ein Sarkolemm. Zwischen den Muskelfasern liegen feinste Bindegewebsfasern und die Kapillaren. Elastische Fasern finden sich in jugendlichen Herzen nur spärlich, etwas dichter in den die grösseren Gefässe führenden Bindegewebsstreifen. Mit zunehmendem Alter nimmt auch die Zahl der elastischen Fasern stark zu.

Das Endokard ist eine mit glatten Muskelfasern und besonders reichlich mit elastischen Fasern ausgestattete bindegewebige Haut, welche mit unregelmässig polygonalen flachen Endothelzellen bedeckt ist.

Die Klappen bestehen aus einem derben Bindegewebe, welches an der dem stärksten Blutdruck entgegengesetzten Seite (bei den arteriellen Klappen an der Ventrikelseite, bei venösen an der Vorhofsseite) besonders dicht von elastischen Fasern durchsetzt ist. Den normalen Klappen fehlen Gefässe völlig. Sie reichen auch an den Atrioventrikularklappen nur so weit, als sich Muskelfasern in sie hineinerstrecken. Da bei Neugeborenen der bindegewebige Teil der Atrioventrikularklappen noch sehr gering entwickelt ist, so reichen hier die Gefässe anscheinend viel weiter. Indes ist der freie Rand der Klappe auch hier durchschnittlich frei von Gefässen. Häufig werden Gefässe durch tiefgehende Spalten vorgetäuscht, die man an Serienschnitten bis an die Oberfläche der Klappen verfolgen kann. Die sog. Klappenhämatome bei Neugeborenen sind daher nicht als Blutungen aus Gefässen aufzufassen, sondern stellen Entwickelungsstörungen der Klappen dar, die mit Erstickungsblutungen nichts zu thun haben.

Da die Erkrankungen der drei Schichten des Herzens unter sich wenig Gemeinsames haben, so soll hier nur das Myokard eingehender besprochen, das Epi- und Endokard später bei den serösen Häuten und den Gefässen abgehandelt werden.

Zu den wichtigsten regressiven Ernährungsstörungen gehört die

1. Fettige Entartung des Herzmuskels.

Sie ist die Folge schwerer Anämien, chronischer Infektionen, Vergiftungen, z. B. mit Phosphor etc., und giebt sich in einer hauptsächlich

an den Papillarmuskeln als Querstreifung hervortretenden gelben Fleckung (Tigerung) kund. Je stärker die Verfettung ausgeprägt ist, um so brüchiger ist die sonst elastische Herzmuskulatur.

Am besten eignet sich die *frische Untersuchung.* Man schneidet mit einem Messer einen passenden Papillarmuskel oder Trabekel durch und nimmt dann mit einer feinen Schere kleine, gerade fassbare Teilchen aus der gelblich gefleckten Schnittfläche heraus, zerzupft sie in Kochsalzlösung auf dem Objektträger mit Hülfe feiner Nadeln in der Längsrichtung so lange, bis nur eben sichtbare Fäserchen übrig bleiben. Am besten benutzt man eine dunkle Unterlage. Die gröberen Muskelbrocken beseitigt man mit der Nadel und deckt die zurückgebliebenen feinen Fasern mit einem Deckglas zu.

Bei sch. V. erkennt man dunkle, quer verlaufende Flecke in den mattbräunlichen Massen. Es sind das die Verfettungsherde, welche dunkel, fast schwarz erscheinen, weil das Licht durch die Fettmassen weniger gut hindurchdringt. Die Verfettung ergreift also den Herzmuskel nicht gleichmässig, sondern fleckweise. Eine geringe Verfettung besteht allerdings in schwereren Fällen auch in den helleren Partien. Die dunklen Herde entsprechen den für das blosse Auge sichtbaren gelben Flecken in der Muskulatur.

Bei st. V. muss man besonders die Ränder der kleinen Fetzen untersuchen. Hierbei erkennt man die Zusammensetzung aus einzelnen Muskelfasern, deren Längsstreifung an den helleren Partien gut zu erkennen ist, während die Querstreifung nur undeutlich hervortritt. An den bei sch. V. dunkel erscheinenden Stellen sieht man nun die Fasern mit kleinsten glänzenden runden Körnchen oder Tröpfchen durchsetzt, welche in ihrer Lage und Anordnung der Richtung der Fibrillen entsprechen.

Diese kleinen glänzenden runden Körnchen sind Fetttröpfchen; der Beweis wird durch Zusatz von Kalilauge erbracht. Dabei hellt sich, wie die sch. V. zeigt, das ganze Präparat auf, nur die dunklen Flecke bleiben bestehen, denn alle Eiweissbestandteile quellen in Kalilauge zur Durchsichtigkeit auf, die Verfettungsherde aber bleiben unverändert. Bei st. V. erkennt man jetzt nichts weiter im Präparat als die zierlich aneinandergereihten Fetttröpfchen. Dieselben sind alle rund, von ungleicher Grösse und starkem Glanz, und unterscheiden sich dadurch genügend von etwaigen Bakterienhaufen (s. pag. 10).

An frischen Gefriermikrotomschnitten lässt sich die Verfettung durch Sudanfärbung sehr schön demonstrieren (Technik pag. 18 und pag. 45).

Will man Dauerpräparate anfertigen, so härtet man kleine Stückchen des Herzmuskels in Flemmingscher Lösung oder nach Marchi. Die Fetttröpfchen erscheinen dann alle schwarz (s. Technik p. 44), (Fig. 1, Taf. I).

Litt.: Über die Topographie der fettigen Degeneration s. C. Göbel, Beitrag z. fett-Deg. d. Herzens. Central. f. path. Anat. IV. 1893. Nr. 18.

2. Fettdurchwachsung des Herzens (Adipositas cordis).

Hier handelt es sich nicht um eine Degeneration der Muskelfasern, sondern um eine Wucherung des epikardialen Fettgewebes zwischen die Muskelfasern des Herzens, wodurch die Muskelschicht sehr gelockert und verdünnt werden kann. Am häufigsten findet man die Fettdurchwachsung an der Spitze des rechten Ventrikels.

Man schneide ein Stück Herzmuskulatur samt epikardialem Fettgewebe heraus. Härtung in FM. Gefriermikrotomschnitte senkrecht zur Epikardoberfläche durch Fettgewebe und Muskulatur. Einfache Kernfärbung. Alc. absol. Xylol. Balsam.

Das Fettgewebe ist gekennzeichnet durch die gleichmässig grossen hellen Lücken, welche den Fettkugeln innerhalb der Fettzellen entsprechen. Das Fett wird bei der Behandlung der Schnitte mit Alkohol und Xylol ausgezogen, und es bleiben nur die runden Lücken übrig. Während sonst eine scharfe Grenze zwischen Muskulatur und perikardialem Fettgewebe besteht, sieht man hier die Fettzellen zwischen die Muskelfasern eingelagert, die Muskelfasern sind z. T. dünner als normal (Fig. 2, Tafel I). *Färbt man die Schnitte mit Hämatoxylin und Sudan III und bettet in Glycerin ein*, so erscheinen die Fettzellen als grosse leuchtendrote Kugeln zwischen den Muskelfasern.

3. Die parenchymatöse Trübung.

Sie ist eine bei schweren fieberhaften Krankheiten (z. B. Typhus) auftretende Veränderung der Muskulatur, bei welcher das Herzfleisch trübe aussieht und eine mattgraue Färbung besitzt, aber keine deutlich gelbe Fleckung aufweist wie bei der Verfettung. Auch hier ist die Muskulatur brüchig. Macht man von der Muskulatur ein *Zupfpräparat*, so erscheinen bei sch. V. die Muskelfasern oder die Bündel derselben viel dunkler als normale, also ähnlich wie verfettete Muskelfasern. Bei st. V. erkennt man auch sofort die Ursache, welche den Durchtritt des Lichts durch die Fasern erschwert. In gleicher Weise wie bei der Verfettung sind hier zahllose feine, rundliche Körnchen durch die ganzen Muskelfasern hindurch zerstreut, so dass man von einem bestäubten Aussehen der Muskelfasern gesprochen hat. Zum Unterschied von den Fetttröpfchen schwinden aber diese Körnchen sofort bei Zusatz von Essigsäure, d. h. sie bestehen aus Eiweiss. Die Kerne und die normale Streifung der Muskulatur treten wieder deutlich hervor. Derartige körnige Ausfällungen oder Trübungen des Sarkoplasma finden sich jedoch auch im Verlauf der Fäulnis, so dass also der obige Befund nur an einem noch frischen Herzen für die Diagnose der parenchymatösen Trübung spricht.

Die parenchymatöse Trübung ist oft nur das Vorstadium einer diffusen Verfettung. Im letzteren Falle zeichnet sich die Muskulatur durch einen

mehr gelblichen lehmigen Farbenton aus. Mikroskopisch lassen sich neben den Eiweisskörnchen zahlreiche Fetttröpfchen durch ihre Resistenz gegen Kalilauge nachweisen.

4. Braune Atrophie.

Sie ist die häufigste Veränderung des Herzmuskels, da sie sich physiologisch als senile Erscheinung fast an jedem Herzen findet, pathologisch aber bei den meisten chronischen, zehrenden Krankheiten auftritt. Der Name rührt von der braunen Farbe her, welche die Muskulatur an Stelle des gewöhnlichen rötlichen Farbentons aufweist.

Die Untersuchung wird am besten am *frischen Präparat* ausgeführt. Man nimmt mit der Schere ein recht kleines Stückchen aus der Mitte der Muskulatur und zerzupft es sehr sorgfältig in einem Kochsalztropfen auf dem Objektträger. Die gröberen Partikel werden entfernt, die zurückbleibenden eben sichtbaren Muskelfädchen mit dem Deckglas bedeckt. Da die ganze Muskulatur eines Ventrikels gleichmässig zu erkranken pflegt, ist es gleichgültig, aus welchem Teil des am meisten braun aussehenden Ventrikels das zu untersuchende Stück entnommen wird.

Mikroskopisch fallen schon bei sch. V. in den einzelnen Muskelfasern gelblich gefärbte Spindeln auf, welche ungefähr die Stelle des Kernes einnehmen, aber sich viel weiter durch den Zellleib hindurch erstrecken. Bei st. V. erkennt man, dass diese gelblichen Flecke aus Haufen kleiner Körnchen bestehen, welche in das den Kern umgebende Sarkoplasma besonders an den beiden Polen des Kernes eingebettet sind.

Im Gegensatz zu den Fetttröpfchen, welche ja die ganze Zelle gleichmässig durchsetzen, dabei rund, starkglänzend und farblos sind, zeichnen sich diese Körnchen durch ihre oft eckige Gestalt, geringeren Glanz und ihre gelbliche Farbe aus.

Diese Unterschiede in Lage, Form und Farbe genügen zu der Diagnose: Pigment. Der braune Farbenton der Muskulatur ist also hervorgerufen durch die Ablagerung feinster Pigmentkörnchen im Centrum einer jeden Zelle und zwar des Kernes besonders an den beiden Polen. In der frischen Faser ist der Kern nicht oder nur schwer zu erkennen. Setzt man Essigsäure zu dem Präparat, so treten sehr bald inmitten der Pigmenthaufen die Kerne als länglich stäbchenförmige Gebilde hervor. Ebenso wie die Fetttröpfchen sind auch die Pigmentkörnchen von ungleicher Grösse, oft recht blass gefärbt, zuweilen auch rundlich, so dass die Unterscheidung der beiden, abgesehen von der Lage, in einzelnen Fällen schwierig wird.

Da das Pigment gegen Säuren und Alkohol ziemlich resistent ist, so bleibt der Hauptunterschied gegen die Fetttröpfchen die Löslichkeit der letzteren in fettlösenden Substanzen (Alkohol, Xylol, Äther, Ölen). An den nach üblichen Methoden gehärteten und eingebetteten Präparaten fehlt

daher das Fett in den mikroskopischen Schnitten, während das gelbliche Pigment in seiner Lagerung um den Kern nur um so deutlicher hervortritt (s. Taf. I, Fig. 4). Die Muskelfasern sind verschmälert, zeigen aber meist noch deutliche Quer- und Längsstreifung.

Zur Herstellung der Schnitte genügt F M. G M. Karminfärbungen.

Verallgemeinernd sei hier bemerkt, dass ein brauner oder bräunlicher Farbenton (Leber, Milz, Lunge etc.) stets durch Pigmente hervorgerufen wird, die makroskopische Farbenbezeichnung rot oder braun daher wohl auseinander zu halten ist.

5. Die Herzmuskelabscesse.

Sie sind meist die Folge von Bakterienembolien in die Zweige der Coronararterien, besonders bei ulceröser Aortenendokarditis, wo das infektiöse Material von den zerstörten Klappenrändern aus leicht in die darüber befindlichen Öffnungen der Coronararterien geschleudert wird. In überwiegender Zahl sind es die bekannten Kokkenarten (Staphylococcus und Streptococcus), welche die Endokarditis und demgemäss auch die Abscesse im Herzmuskel hervorrufen.

Am häufigsten treten sie in Form gelber Stippchen auf, die dicht unter dem Endocard der Ventrikelwand und in den Papillarmuskeln in der Längsrichtung der Muskulatur sitzen und oft von einem deutlichen roten Hof umgeben sind. Diese beiden Merkmale — Längsrichtung und geröteter Hof — unterscheiden sie genügend von den gelblichen Flecken der einfachen Verfettung. In der Mitte der gelblichen Stippchen kann man oft einen feinen weissen Punkt oder Strich erkennen.

F M. G M. Bei grösseren Herden Einbettung in Paraffin oder Celloidin. Karminfärbung und Gram. Oder Methylenblaufärbung (pag. 52).

Bei sch. V. sieht man in der hellen Muskulatur intensiv gefärbte Herde von rundlicher, ovaler oder unregelmässig zackiger Gestalt, welche den makroskopisch sichtbaren hellen Flecken entsprechen. Sie sind sehr verschieden gross und besitzen fast alle ein kleineres oder grösseres ungefärbtes Centrum, in welchem sich dunkelblau gefärbte wolkige Massen scharf herausheben.

Stellt man zunächst das helle Centrum mit st. V. ein, so sieht man, dass dasselbe aus kernlosen, den Muskelfasern an Gestalt und Breite gleichenden Schollen besteht, zwischen denen die dunkelblau gefärbten Massen liegen. An den Grenzen der letzteren sieht man deutlich, wie sich dieselben in unzählige feine, mit den gewöhnlichen starken Vergrösserungen eben sichtbare, runde, gleichmässig grosse Kügelchen auflösen. Diese Merkmale, Kugelgestalt, gleiche Grösse, spezifische Färbbarkeit, haufenförmige Lagerung berechtigen zu der Diagnose: Mikrokokken[1]).

[1]) Es sei hier bereits bemerkt, dass man bei der Färbung nach Gram und mit Methylenblau nicht selten im Bindegewebe der verschiedensten Organe kleine, unregelmässig gezackte

Die erwähnten Schollen sind die durch die Bakterien und ihre Gifte abgetöteten Muskelfasern. Dieses Absterben des Gewebes bezeichnet man als Nekrose. Solche Nekrosen sind fast stets die unmittelbare Folge der Ansiedelung stark virulenter (giftiger) Eiterkokken, nur wechseln sie sehr in ihrer Grösse von kaum sichtbaren bis zu umfangreichen Herden.

An dieses nekrotische bakterienhaltige Centrum, welches dem makroskopisch sichtbaren weissen Punkt oder Strich entspricht, schliesst sich nun stets, wie oben gesagt, ein mehr oder weniger breiter, dunkel gefärbter Ring, welcher makroskopisch durch die gelbe Färbung gekennzeichnet ist, an. Er setzt sich, wie die st. V. zeigt, aus zahllosen runden Zellen zusammen, die alle einen deutlich gelappten, hufeisen-, zwerchsack-, kleeblattförmig gestalteten, intensiv gefärbten Kern besitzen. Diese Zellen entsprechen in Grösse und Form ganz den die Hauptmenge der weissen Blutkörperchen bildenden sogen. polymorph-kernigen Leukocyten. In der That sind diese Eiterkörperchen solche Leukocyten. Diese gelappt-kernigen Leukocyten wandern bei allen akut entzündlichen, eiterigen Prozessen aus den Gefässen aus und bilden durch ihre Ansammlung um den Entzündungserreger den Eiterherd. Man bezeichnet diese Zellen (hämatogene Wanderzellen) als Exsudatzellen, weil sie an den verschiedensten Ausschwitzungen aus den Gefässen (Exsudaten) mehr oder weniger stark beteiligt sind.

Man kann also feststellen, dass Bakterien und Nekrose von einem förmlichen Wall von Eiterzellen umgeben sind. Das ist der Schutzwall, den der Körper gegen das weitere Vordringen der Bakterien errichtet, sei es nun, dass die Leukocyten Stoffe ausscheiden, welche die Kokken töten oder ihre Gifte unschädlich machen oder dass sie die Kokken selbst in sich aufnehmen und vernichten. Letzteren Vorgang, den wir bei anderen Eiterungen noch genauer kennen lernen werden, bezeichnet man als Phagocytose.

Dort, wo die Eiterkörperchen besonders dicht angehäuft sind, fehlen Muskelfasern völlig. Sie sind unter der verdauenden Einwirkung der Leukocytensäfte aufgelöst worden. Vereinzelt sieht man die Leukocyten auch in dem nekrotischen Bezirk zwischen die abgestorbenen Muskelfasern vordringen. Überwiegt hier die Giftwirkung der Bakterien noch, so fallen auch sie dem Untergange anheim. Das erkennt man an der Auflösung der

---

Häufchen blau gefärbter Kügelchen findet, die auf den ersten Blick genau den Mikrokokken gleichen. Indes machen einige Momente stutzig. Erstens sind die Kügelchen nicht so dicht gelagert wie in den richtigen Mikrokokkenhaufen. Zweitens finden sich meist mehrere solcher Pseudokokkenhaufen ziemlich regelmässig in dem betreffenden Bindegewebe zerstreut. Sie besitzen alle ungefähr die gleiche Grösse. Drittens fehlen alle Zeichen von Veränderung im umliegenden Gewebe. Sieht man genauer zu, so bemerkt man bald, dass diese Körnchen um einen Kern als Mittelpunkt gelagert sind, also wohl einem Zellleibe entsprechen. Thatsächlich handelt es sich auch um besonders stark gekörnte Bindegewebszellen, die sogenannten Mastzellen, deren Körnchen bei Methylenblaufärbung regelmässig, bei der Gram-Weigertschen Färbung nur gelegentlich dunkelblau gefärbt werden.

Zellen und dem Zerfall der Kerne, deren Reste als feine dunkelgefärbte Chromatinkörner zwischen den abgestorbenen Muskelfasern liegen.

Verschiebt man nun das Präparat, um die Peripherie des Eiterherdes (Abscesses) genauer zu studieren, so sieht man, wie die dicht gedrängten Massen von Eiterzellen sich allmählich in netzförmige Züge auflösen, welche die angrenzenden, noch gut erhaltenen Muskelfasern umschliessen und sich peripherwärts allmählich verlieren. Das ist das Bild der eiterigen Infiltration, der an der Peripherie beginnenden, nach dem Abscess zu immer stärker werdenden Einwanderung und Anhäufung von Exsudatzellen.

In der äussersten Peripherie liegt die Quelle für den Strom der Wanderzelle, das strotzend gefüllte Kapillarnetz (entzündliche Hyperämie).

Neben den weissen Blutkörperchen finden wir hier auch zahlreiche rote Blutelemente ausserhalb der Gefässe liegend. Die hochgradige, durch die Entzündungserreger bezw. ihre Gifte bedingte Blutfüllung des den Entzündungsherd umspinnenden Kapillarnetzes hat zur teilweisen Eröffnung, zur förmlichen Zerreissung der Kapillarwände und zum Austritt roter Blutkörperchen geführt (entzündliche Hämorrhagie). Diesem hyperämisch-hämorrhagischen Randbezirke entspricht der makroskopisch sichtbare rote Hof.

So können wir uns aus den gewonnenen Bildern die Entstehung der Abscesse klar machen. Die stark giftigen Eiterkokken bewirken eine Nekrose der angrenzenden Muskulatur. Um diesen bakterienhaltigen Herd entwickelt sich ein immer mehr an Stärke zunehmender Wall von Leukocyten, die aus dem angrenzenden entzündlich hyperämischen Gefässnetz stammen.

Auf welchem Wege die Bakterien in die Herzmuskulatur gelangt sind, lässt sich an den ausgebildeten Abscessen schwer feststellen. Durchmustert man aber die weitere Umgebung des Abscesses genauer, so kann man hier und da Verstopfungen der Kapillaren durch Bakterienmassen finden, um welche eine Nekrose der Muskelfasern noch fehlt und eine Ansammlung von Eiterzellen noch nicht stattgefunden hat. Diese Kapillarverstopfungen bilden den Anfang des lokalen Prozesses. Freilich gehen die Beziehungen der Bakterien zum Gefässsystem bei der Ausbildung der Nekrose und des Abscesses leicht verloren, da die absterbenden Kapillarwände von den wuchernden Bakterienmassen bald durchbrochen werden. Doch kann man nicht selten auch noch in grösseren Nekroseherden die Bakterienmassen in einer dem ursprünglichen Verlauf der Kapillaren ungefähr entsprechenden netzförmigen Anordnung wiederfinden.

Ein nekrotisches Centrum ist jedoch nicht für jeden Abscess charakteristisch. Handelt es sich um weniger virulente (giftschwächere) Kokken, so bewirken dieselben nur geringe Schädigungen der angrenzenden Zellen, locken aber durch ihre in die Umgebung diffundierenden Stoffwechselprodukte so grosse Scharen von Leukocyten an, dass die etwa vorhandene

geringe Nekrose durch den Leukocytenhaufen vollständig verdeckt wird. Das Centrum wird anscheinend nur von den Bakterien gebildet (cf. Taf. I Fig. 5).

Sehr lehrreich ist auch die *frische Untersuchung* an Doppelmesserschnitten, die man am besten durch den Papillarmuskel hindurch legt, falls er Abscesse enthält. Bei Zusatz von Essigsäure oder Eisessig tritt bei sch. V. an den Herden ein helles Centrum mit kleinen bräunlichen Flecken und ein dunkler breiter Ring um dasselbe hervor. Das helle Centrum entspricht dem Gebiete nekrotischer Muskelfasern, die bei st. V. als kernlose Schollen noch zu erkennen sind. Die bräunlichen Flecke lösen sich jetzt in dichte Bakterienschwärme zwischen den nekrotischen Muskelfasern auf. Der dunkle Ring wird von stark verfetteten Muskelfasern gebildet. Er entspricht im gefärbten Präparate der an die centrale Nekrose sich anschliessenden, von Eiterkörperchen durchsetzten Muskelzone. Die Verfettung ist eine an den noch lebenden Muskelfasern sich abspielende Ernährungsstörung, welche unter dem Einflusse der mangelhaften peripheren Cirkulation zustande kommt. Der in den gefärbten Präparaten als äusserste Zone auftretende hyperämische und hämorrhagische Ring fehlt in den frischen Präparaten, da das Blut durch die Zusatzflüssigkeit, insbesondere die Essigsäure sehnell zerstört wird.

6. Die Herzmuskelschwiele.

Die Herzschwielen treten besonders häufig an der vorderen Wand des linken Ventrikels und zwar nach der Spitze zu, ferner in den oberen Abschnitten der hinteren Wand, selten am rechten Ventrikel auf. Sie liegen oft dicht unter dem Epikard, so dass man sie als helle Flecken hindurchschimmern sieht. Auf grossen Flachschnitten durch die Ventrikelwände sieht man inmitten der rötlichen oder braunen Muskulatur weissgrau bis weiss aussehende grobzackige Herde von verschiedenster Grösse, welche oft die Muskulatur in ihrer ganzen Dicke durchsetzen.

F M. G M. K oder van Gieson (*Elastische Faserfärbung*).

Bei sch. V. sieht man inmitten der Muskulatur helle, fast ungefärbte Flecke und Streifen. Auf der Figur 3, Tafel I ist ein solcher Herd dargestellt. An den Rändern desselben ragen die hier dunkel aussehenden Muskelbündel in Gestalt von Zacken und isolierten Bändern noch eine Strecke weit in denselben hinein.

Bei st. V. erkennt man, dass die hellen Partien aus einem feinfaserigen, welligen Bindegewebe bestehen, in welches längliche Bindegewebskerne eingestreut sind. Hier und da wird das Bindegewebe von kleinen Gefässen meist Kapillaren durchzogen. Nach den Rändern des Herdes zu wird das Gewebe kernreicher, besonders da, wo es zwischen die Muskelfasern eindringt (Fig. 3, Tafel I). Dieser Kernreichtum ist bedingt durch eine In-

filtration des Bindegewebes mit sogen. Rundzellen. Auch diese sind Wanderzellen, über deren Herkunft wir noch nichts Sicheres wissen. Sie gleichen ganz den sogen. Lymphocyten, d. h. den Zellen, welche wir in Lymphknoten oder in der Lymphe finden, die aber auch im Blute als eine besondere Art weisser Blutzellen neben den mehrkernigen Leukocyten, den oben erwähnten Exsudatzellen, in geringer Prozentzahl vorkommen. Der Zellleib ist rund, kleiner als bei den Eiterzellen, und der Kern ist ebenfalls klein, intensiv gefärbt und ganz rund. Solche Zellen treten nun, besonders in der Umgebung der Gefässe in den Randpartien auf.

Ob sie wirkliche, aus den Gefässen ausgewanderte, weisse Blutkörperchen sind, ist schwer zu sagen. Andere Autoren leiten sie von den die Lymphspalten und die Gefässe auskleidenden Endothelzellen ab. In neuerer Zeit sind auch besondere Bindegewebszellen, welche die adventitiellen Scheiden der Gefässe aufbauen helfen und bei Föten und Neugeborenen alle möglichen Übergänge zu rundlichen, anscheinend frei beweglichen Zellen des Bindegewebes zeigen, als Quelle für die Bildung der lymphocytenartigen Elemente in Anspruch genommen worden. Marchand, Verhandl. d. deutschen patholog. Gesellschaft. Sept. 1898.

Die Zellen der Adventitia sollen sich in grosse Rundzellen und diese durch fortgesetzte Teilung in die kleinen Lymphocyten umwandeln (kleinzellige Infiltration). Eine solche Umwandlung in eine Form weisser Blutkörperchen würde nichts Auffälliges sein, wenn die Annahme zutrifft, dass diese Adventitiazellen und grossen Rundzellen der Neugeborenen mit den sogen. primären Wanderzellen des Embryo identisch sind. Letztere sind überall, auch im Bindegewebe des Embryo vorkommende Zellen, aus denen durch fortgesetzte Teilung die roten und die verschiedenen Formen der weissen Blutkörperchen entstehen. Saxer, Über die Abstammung der roten und weissen Blutkörperchen von „primären Wanderzellen". Centralblblatt f. pathol. Anatomie. Bd. VII. 1896.

Wenn diese lymphocytenartigen Zellen auch selbst keine bindegewebsbildenden Eigenschaften mehr besitzen sollten, so sind sie doch die stehenden Begleiter einer chronisch entzündlichen Wucherung des Bindegewebes. Ihre Anwesenheit in den Randbezirken unseres Bindegewebsherdes deutet also auf einen vor kurzem abgelaufenen oder noch langsam fortschreitenden bindegewebigen Neubildungsprozess hin (s. pag. 190).

Betrachtet man die Muskelfasern am Rande des Herdes, so sieht man deutlich, dass die Mehrzahl derselben, soweit sie in den Herd hineinreichen, sehr dünn und schmal sind, mit reichlicher Pigmentbildung um die Kerne. Weiter nach dem Centrum zu fehlen die Muskelfasern ganz, nur einzelne kernlose Pigmenthaufen deuten noch auf ihr früheres Dasein hin. Auch viele Bindegewebszellen zeigen eine deutliche um den Kern gruppierte feinkörnige gelbe Pigmentierung. Es handelt sich also um den Untergang von Muskelgewebe und um Ersatz des verloren gegangenen Muskelgewebes

durch wucherndes Bindegewebe mit Bildung einer Art Narbe oder Schwiele. Je älter die Schwiele ist, um so reicher ist sie auch an elastischen Fasern. In extremen Fällen scheint die ganze Schwiele aus elastischen Fasern zu bestehen (*spezifische Färbung* pag. 44).

Ob auch das Muskelgewebe Neigung zeigt, den verloren gegangenen Anteil durch Neubildung von Muskelfasern zu ersetzen, ist kaum zu entscheiden; wenn überhaupt, so sind gewiss nur sehr wenig Fasern neugebildet worden. Auffällig sind dagegen die gewaltig vergrösserten Kerne, welche man in den z. T. auch vorgrösserten Muskelfasern in der Umgebung der Schwiele findet. In sehr seltenen, relativ frischen Fällen von Herzmuskelnekrosen sind vielkernige riesenzellenartige Knospungen an den angrenzenden erhaltenen Muskelfasern beobachtet worden, welche den Regenerationserscheinungen an der Skelettmuskulatur entsprechen würden (s. pag. 70).

Die Entstehung solcher Schwielen kann auf verschiedene Ursachen zurückgeführt werden. Die häufigste ist der Verschluss oder die hochgradige Verengerung peripherer Arterienäste bei ausgedehnter Sklerose der Coronararterien. Die mangelhafte Blutzufuhr wird den Untergang zahlreicher Muskelgruppen bewirken, und die nekrotischen Partien werden in ganz der gleichen Weise, wie wir es bei den anämischen Infarkten der Niere, bei der Thrombose etc. genauer kennen lernen werden, organisiert, d. h. durch einwachsendes junges Bindegewebe ersetzt. Da diese ersten Stadien nur selten zur Beobachtung gelangen, soll hier nicht näher darauf eingegangen werden. Ein Muskelbezirk kann auch absterben, wenn das ernährende Gefäss durch einen gutartigen Embolus verschlossen worden ist. Auch dann wird Nekrose und Organisation die Folge sein. Die durch Ausheilung von Abscessen entstehenden Narben sind ihnen an die Seite zu stellen. Ferner können die Muskelfasern unter dem Einfluss toxischer Substanzen (Bakteriengifte) absterben. Dieses Absterben wird von den verschiedensten degenerativen Prozessen eingeleitet. Die Hauptrolle spielen (z. B. bei der Diphtherie) die fettigen, vakuolären und hyalinen Degenerationen. Über die beiden letzteren siehe Skelettmuskulatur. Endlich kann sich die primäre Veränderung im Bindegewebe abspielen. Die entzündliche Wucherung derselben bringt erst sekundär die Muskelfasern zur Atrophie. Solche auf fortgeleiteter Bindegewebsentzündung zurückzuführenden Schwielen sind gewöhnlich die subpericardial oder subendocardial gelegenen Herde, die mit einer chronischen Pericarditis oder Endocarditis in Zusammenhang stehen.

Trotz der verschiedenen Ursachen sehen sich die fertigen Schwielen mikroskopisch so ähnlich, dass über die Entstehung oft schwer etwas auszusagen ist.

Neben den Schwielenbildungen giebt es auch diffuse Vermehrungen

des Bindegewebes und des elastischen Fasernetzes. Eine sichere Kenntnis dieser Prozesse fehlt uns noch.

Litt.: Romberg, Deutsches Archiv f. klin. Med. Bd. 48. 1891. — Hallwachs, Über Myocarditis bei Diphtherie. Deutsches Archiv für klin. Med. Bd. 64. 1898. — Ribbert, Über Myocarditis-Erkrankungen nach Diphtherie. Mitt. aus dem Grenzgebiete der Med. u. Chir. Bd. V. 1899. — Jores, Zus. Referat über Erkrankungen der Myokards. Centralbl. f. allgemeine Pathol. etc. Bd. VII. 1896.

7. Die Tuberkulose des Herzfleisches.

Sie ist ebenso wie die Syphilis eine relativ seltene Erkrankung. Wichtig ist die Erkennung der miliaren Tuberkel. Sie haben eine gewisse Ähnlichkeit in Grösse und Aussehen mit den multiplen Abscessen (s. pag. 61). Sie erscheinen meist als graue Stippchen in der Längsrichtung der Trabekel und Papillarmuskeln. In der Mitte der grauen Knötchen erscheint hier und da ein gelbes, undurchsichtiges Centrum. Dadurch ähneln dieselben noch mehr den Abscessen. Die Ähnlichkeit wird noch grösser, wenn ein roter Hof um die Knötchen vorhanden ist. Mikroskopisch dagegen sind sie deutlich von den Abscessen zu trennen.

F M. G M. K. (*Tuberkelbacillenfärbung*).

Bei sch. V. erkennt man schon die Tuberkel in der hellen Muskulatur als dunkel gefärbte Herdchen, die oft ein helles Centrum besitzen. Hier und da sieht man, besonders an der Grenze zwischen dem hellen Centrum und und der dunklen Peripherie kleine, besonders dunkel gefärbte Fleckchen.

Die st. V. deckt den Bau eines solchen Tuberkels auf. Die dunkle Peripherie zeigt zweierlei Zellarten in mannigfacher Mischung, erstens grosse spindelförmige Zellen mit ovalen, blass gefärbten Kernen, welche wegen ihrer Ähnlichkeit mit grossen, blasskernigen Epithelien als epitheloide Zellen bezeichnet werden und gewucherte, vergrösserte Bindegewebs- oder Endothelzellen darstellen, zweitens zwischen den epitheloiden Zellen und nach aussen von ihnen zahlreiche lymphocytenähnliche Rundzellen, die oft eine besondere äusserste Zone um den Tuberkel bilden (vergl. Fig. 5, Tafel XVI). Die Herzmuskelfasern sind durch die wuchernden Bindegewebszellen und die Rundzellenanhäufung ganz auseinander gedrängt. Der Tuberkel entwickelt sich in der Zwischensubstanz. Besonders wichtig ist, dass Gefässe in den Knötchen vollständig fehlen nnd nur in den Randgebieten vorhanden sind. Wir erkennen also hieraus, dass der Tuberkel eine gefässlose entzündliche Wucherung des Bindegewebes ist, welche die eigentümliche Form eines miliaren (hirsekorngrossen) oder häufiger eines etwas kleineren (submiliaren) Knötchens annimmt. Die miliaren Knötchen entstehen gewöhnlich erst durch Verschmelzung mehrerer submiliarer. Damit ist aber das Charakteristische des Tuberkels noch nicht erschöpft, denn ähnliche Knötchen finden sich auch bei anderen chronischen Entzündungen.

Das, was den Tuberkel auszeichnet, ist das helle Centrum. Es entspricht dem makroskopisch sichtbaren gelben Fleck; derselbe fehlt in den ganz jungen kleinen Tuberkeln. Wir werden später sehen, dass mit dem Wachsen der Tuberkel, die in anderen Organen grosse Knoten bilden, diese gelben Massen im Centrum ebenfalls immer zunehmen, die wegen ihrer Ähnlichkeit mit trockenem Käse als „verkäste" bezeichnet werden. Diese centrale Verkäsung ist histologisch das typische Merkmal des Tuberkels gegenüber den gutartigen, durch einfache chronische Reize, z. B. Fremdkörper, hervorgerufenen bindegewebigen oder lymphatischen Knötchenbildungen. Auf die frische Untersuchung dieser Käsemassen kommen wir an anderer Stelle zurück. Betrachten wir in unserem Schnitte die verkäste Partie, d. h. das helle Centrum, so sehen wir nichts von Zellen, Zellkernen, Bindegewebsfasern etc. Das ganze Gewebe ist umgewandelt in eine sich kaum färbende schollige und balkig-streifige Masse, die wir bei dem Fehlen jeglicher zelligen Struktur als tot bezeichnen müssen. Die Abtötung des Gewebes wird bedingt durch den Erreger des ganzen Prozesses, den Tuberkelbacillus. An dem Ort, wo er sich einnistet, ruft er eine entzündliche Wucherung des Bindegewebes hervor, und mit seinem weiteren Wachstum und seiner Vermehrung bewirkt er durch das von ihm produzierte Gift den Tod des sich als Schutzwall gegen ihn erhebenden Gewebes. Indem das Gewebe abstirbt, wandelt es sich unter Mitwirkung der das Entzündungsgebiet durchströmenden Lymphe in die oben erwähnten hyalinen, käsigen Massen um. Bei der Anwendung der Weigertschen Fibrinfärbemethode kann man in ganz frischen jungen Tuberkeln auch richtiges Fibrin in dem in Verkäsung begriffenen Centrum nachweisen, ein Zeichen, dass der Tuberkelbacillus auch exsudative Reizung verursacht. So dringt der Bacillus peripherwärts nach allen Seiten in die immer von neuem aus epitheloiden und rundlichen Zellen sich bildende Bindegewebsschicht vor, hinter sich den Tod lassend. Nur hier und da erfährt sein weiteres Vorwärtsdringen anscheinend einen Widerstand. Es wurden oben an der Grenze der Verkäsung und des peripheren Zellen-Ringes besondere dunkle Flecke erwähnt. Bei st. V. zeigt es sich, dass diese Gebilde kolossal vergrösserte sogenannte Riesenzellen darstellen, welche durch einen peripher gelegenen Kranz zahlreicher Kerne ausgezeichnet sind (Fig. 5, Taf. XVI). Wird eine solche Zelle tangential getroffen, so scheinen natürlich die Kerne auch in der Mitte der Zelle zu liegen. Oft sind die Kerne nur an der einen Hälfte der Zelle angehäuft, während die andere frei ist. Diese letztere ist gegen das verkäste Centrum gerichtet. Sie zeigt häufig eine undeutliche Begrenzung, eine homogene Veränderung ihres Protoplasmas, das zuweilen mit den angrenzenden verkästen Massen verschmilzt.

Färbt man auf Tuberkelbacillen (pag. 52), so gelingt es gerade in diesen Riesenzellenleibern die Bacillen zu finden. Man könnte glauben, dass diese Riesenzellenbildung den Versuch einer Bacillenvernichtung dar-

stellt, indem die Zellen die Bacillen aufnehmen und sie verdauen. Aber diese Verdauung ist nicht sicher beobachtet, die Bacillen siegen gewöhnlich, und die Riesenzelle fällt ebenso wie jede andere der Verkäsung anheim. Es giebt aber eine wirkliche Ausheilung des Tuberkels. Auch sind die einzelnen Tuberkel in ihrem Aufbau je nach dem Organ, in welchem sie entstehen, und der Intensität des Prozesses sehr verschieden gestaltet. Diese verschiedenen Formen werden unter dem Kapitel Leber-, Nieren- und Lungentuberkulose genauer besprochen werden.

8. Myocardite segmentaire (Renaut). Fragmentatio cordis.

Es handelt sich um eine bei plötzlichen Todesfällen aber auch bei schweren Infektionskrankheiten, Herzfehlern, beobachtete Veränderung des Herzmuskels, welche sich an der frisch secirten Leiche in einer auffälligen Schlaffheit und Brüchigkeit des linken Ventrikels kundgeben kann. Die Segmentatio cordis ist wahrscheinlich eine agonale, durch heftige abnorme Kontraktionen bedingte Erscheinung. Macht man in der Längsrichtung der Muskulatur, z. B. im Ventrikelseptum oder an den Papillarmuskeln, *mit einem scharfen Rasiermesser feine Schnitte* und überträgt sie sorgfältig, ohne die Schnitte stark zu zerren, in Kochsalzlösung auf den Objektträger und vermeidet beim Auflegen des Deckglases jede Quetschung, so erkennt man schon bei sch. V., noch besser bei st. V. eine deutliche Isolierung der Muskelfasern am Rande des Präparates, die gerade bei der schonenden Behandlung des Präparates im Gegensatz steht zu der schwierigen Präparation einzelner Fasern am normalen Muskel. Ferner erscheinen die Fasern auch inmitten des Präparates durcheinander gewürfelt, müssen also auch hier von einander getrennt sein. In weniger stark ausgeprägten Fällen fehlt die Verwerfung, dagegen sieht man eine deutliche Verbreiterung der Kittlinien und hier und da eine rissförmige Trennung der Fasern von einander. Pigmentierungen, Verfettungen, körnige Trübungen, hyaline Degenerationen begleiten diese Prozesse.

Dass es sich nicht um ein Kunstprodukt handelt, um eine Zerreissung der Fasern durch das Messer, erkennt man am besten an sorgfältig eingebetteten Präparaten (s. Fig. 4, Taf. I).

F M. Einbettung in Celloidin oder Paraffin mit Aufkleben. Karminfärbung oder van Gieson.

Hier tritt die Isolierung der Fasern deutlich hervor; man erkennt auch, dass die Zerreissung nicht nur an den Kittlinien, sondern noch häufiger mitten durch die Zellleiber hindurch erfolgt ist. Der Kern wird von der Zerreissung nicht betroffen.

Litt.: Jores, Centralbl. f. path. Anatomie. Bd. VII. 1896. — Streckeisen, Zieglers Beiträge. Bd. 26. 1899. — J. Br. Mac Callum, The Journal of experim. Medicine. Vol. IV. 1899.

II. Die Skelettmuskulatur.

Die Skelettmuskelfasern sind lange, cylindrische Zellen, die eine besondere strukturlose Membran, das Sarkolemm, besitzen. Ihre kontraktile Substanz besteht aus quergestreiften Fibrillen, zwischen denen das Sarkoplasma gelegen ist. Die in grosser Zahl vorhandenen Kerne liegen dicht unter dem Sarkolemm, seltener inmitten der Muskelfasern.

Unter den Degencrationen kommen die parenchymatöse Trübung und die fettige Degeneration in gleicher Form zum Ausdruck, wie an den Herzmuskelfasern.

1. Die Inaktivitätsatrophie.

Bei der durch Erkrankung des Nervensystems oder durch Inaktivität bedingten, in jedem Amputationsstumpf nachweisbaren Atrophie des Muskelgewebes erscheint dasselbe blasser wie gewöhnlich, oft bräunlich gefärbt.

Frische Zupfpräparate und Schnitte von gehärteten Objekte (*F M. G M. K.*) zeigen ausser einer hochgradigen Verschmälerung der Fasern und dem

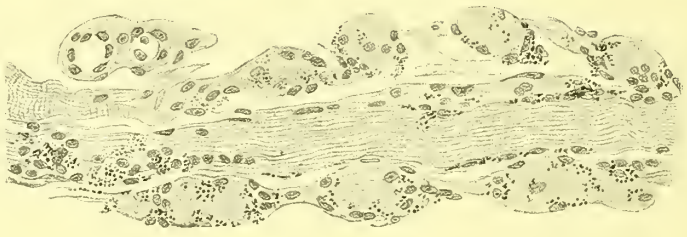

Fig. 7.

Inaktivitätsatrophie der Muskulatur: Atrophische, z. T. in vielkernige Protoplasmahaufen zerfallene Muskelfasern mit Kernwucherungen und zahlreichen Anhäufungen von Pigmentkörnchen.

wechselnden Vorkommen der fettigen Degeneration eine mehr oder minder starke Anhäufung von Pigment um die Kerne herum, welches völlig demjenigen der braun-atrophischen Herzmuskelfaser gleicht. Das Auffälligste ist aber die starke Vermehrung der Muskelkerne, welche haufenförmig dem Sarkolemm dicht angelagert sind. Auch isolierte Protoplasmamassen mit vielen Kernen, die als vielkernige Riesenzellen zu bezeichnen sind, finden sich neben den atrophischen Muskelfasern innerhalb des Sarkolemmschlauches. Diese Kernwucherungen und Abspaltungen von vielkernigen Protoplasmamassen finden wir bei der Regeneration des Muskelgewebes an Schnittwunden u. dergl. (Volkmann, Über die Regeneration des quergestreiften Muskelgewebes beim Menschen und Säugetiere. Zieglers Beiträge. XII. 1893.) So werden sie auch bei diesen Atrophien als Versuche zur Regeneration gedeutet, die aber infolge der ungünstigen Umstände (passive Inaktivität, mangelhafte Innervierung) keinen positiven Abschluss finden (s. Fig. 7).

Die Quer- und Längsstreifung ist in den atrophischen Fasern meist sehr deutlich erhalten.

2. Die primäre, progressive Muskelatrophie,

bei welcher die Erkrankung nicht durch ein primäres Nervenleiden oder durch passive Inaktivität bedingt ist, sondern anscheinend ihren Sitz primär im Muskel- und Muskelbindegewebe hat, zeichnet sich vor allem durch das bunte Nebeneinander von atrophischen und hypertrophischen Fasern aus.

FM. G M. K. Oder Härtung in Flemming. Einbettung in Paraffin oder Celloidin. Längs- und Querschnitte. Safraninfärbung.

Die atrophischen Fasern können alle Degenerationsformen aufweisen, wie sie bei den einfachen Atrophien beschrieben sind. Aber neben den hochgradig atrophischen Fasern sieht man ganze Systeme kolossal vergrösserter Muskelfasern. Der Unterschied tritt an Querschnitten besonders deutlich hervor. Als weiteres Merkmal findet sich eine sehr starke Wucherung des Fettbindegewebes, welches die Muskelgruppen weit auseinanderdrängt, so dass man glauben kann, das wuchernde Fettgewebe erdrücke die Muskulatur. Während bei den gewöhnlichen Atrophien die Wucherung des Fettbindegewebes nur eine geringe ist, wird sie hier oft so hochgradig, dass die Muskeln trotz weit vorgeschrittener Atrophie der spezifischen Muskelsubstanz verdickt, hypertrophisch aussehen (Atrophia musculorum lipomatosa pseudohypertrophica).

3. Die wachsartige Degeneration der Muskulatur

ist eine bei Verbrennungen, Ätzungen, schweren Infektionskrankheiten und bei der Trichinosis auftretende Veränderung. Besonders häufig wird sie beim Typhus an den geraden Bauchmuskeln und den Adduktoren beobachtet.

Untersuchung an frischen Zupfpräparaten. Oder Härtung in FM. G M.-Schnitte längs und quer. Kernfärbung oder van Gieson.

Bei m. V. erkennt man *im frischen Präparat,* je nach der Schwere der Veränderung eine grössere oder geringere Zahl normaler Fasern mit schön erhaltener Querstreifung. Die übrigen zeigen nichts mehr davon. Der Sarkolemmschlauch enthält vielmehr eine von Rissen durchsetzte, glänzende, homogene Masse, die wegen ihrer glasigen Beschaffenheit den Ausdruck wachsartige Degeneration rechtfertigt. Es handelt sich um eine Art Gerinnung der kontraktilen Substanz mit Zerreissung derselben in Blöcke und Schollen. Die Masse füllt den Sarkolemmschlauch nicht ganz aus, so dass man denselben besonders an den Rissstellen der geronnenen Inhaltsmasse sehr deutlich als feinen Kontur getrennt vom Inhalte verlaufen sieht.

Besteht die Veränderung längere Zeit, so kann man in dem Sarkolemmschlauch vielkernige Riesenzellen beobachten, welche Bröckel der sogenannten Gerinnungsmassen in sich enthalten. Sie gehen aus Wucherungen der vom Untergang verschont gebliebenen kernhaltigen Sarko-

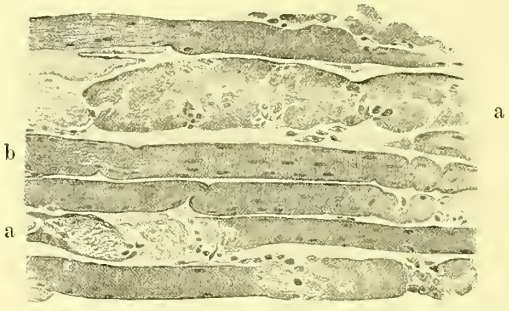

Fig. 8.

Wachsige Degeneration der Muskelfasern: a degenerierte, schollig zerfallene Fasern, b erhaltene Faser.

plasmareste aus und dienen zur Verarbeitung des toten Materials, wie auch zur Regeneration der Faser (s. Fig. 8).

Die eitrige Entzündung bietet mikroskopisch ein ähnliches Bild dar, wie in der Herzmuskulatur (Fig. 5, Tafel I).

4. Die Trichina spiralis (Muskeltrichine).

Dieser zu den Nematoden gehörige Wurm ist der häufigste und gefährlichste Parasit der Muskulatur. Die Muskeltrichine, ein 0,7—1 mm langer, mit spitzem Kopf und stumpfem Schwanz versehener Wurm, ist der Jugend- oder Larvenzustand der Darmtrichine, deren geschlechtsreifes Weibchen ca. 3 mm lang ist, während das Männchen nur halb so gross

Fig. 9.

Muskeltrichine auf der Wanderung.

wird. Die schon im Uterus des trächtigen Weibchens aus den Eiern frei werdenden Embryonen sind ungefähr 0,1 mm lang und werden vom Darmkanal des Menschen aus durch die Chylusgefässe in den übrigen Körper verschleppt. Ihr Endziel sind die Muskelfasern, besonders des Zwerchfells, des Schlundes und des Skeletts. Hier dringen sie in den Sarkolemmschlauch ein, zerstören das Protoplasma und rollen sich endlich spiralig auf, während

das Sarkolemm durch allmähliche Verdickung eine Art Gallertkapsel um sie bildet, welche durch die kegelförmigen Fortsätze an beiden Polen citronenförmig gestaltet wird (s. Fig. 9 u. 10). Das umgebende Bindegewebe bildet jetzt noch eine zweite bindegewebige Kapsel, in deren beiden Polen deutliches Fettgewebe sich entwickelt. Allmählich beginnt von den Polen her eine Verkalkung der Kapsel, die endlich eine vollständige wird. Isst man trichinöses Fleisch (z. B. vom Schwein), so werden die Kapseln vom Magensaft gelöst, die freigewordenen Muskeltrichinen wachsen im Darm zu geschlechtsreifen Darmtrichinen aus, und die begatteten Weibchen produzieren eine Menge von Embryonen, welche nun ihre Wanderung durch den Körper beginnen. Über die Dauer der verschiedenen Entwickelungsphasen sei folgendes bemerkt:

Am 2. bis 3. Tage nach dem Freiwerden der Trichine aus der Kapsel wird sie im Darm geschlechtsreif, und die begatteten Weibchen setzen vom 7. Tage nach dem Genuss infizierten Fleisches die Embryonen ab, indem sie sich in die Darmmucosa einbohren. Die Embryonen dringen direkt

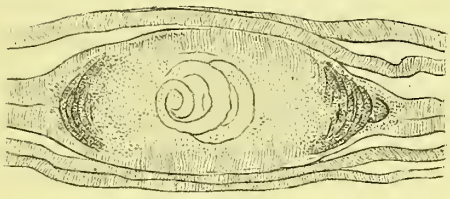

Fig. 10.

Eingekapselte Muskeltrichine. An den Polen beginnende Verkalkung.

in die geöffneten Chylusgefässe ein und beginnen ihre Wanderung. In weiteren 14 Tagen bilden sie sich zu fertigen Muskeltrichinen aus. Die Verkalkung der Kapsel beginnt ungefähr im 6. Monat. In der verkalkten Kapsel bleibt die Trichine jahrelang entwickelungsfähig. Stirbt sie endlich ab, so verkalt auch sie.

Will man die Muskulatur auf Trichinen frisch untersuchen, so wähle man die am häufigsten befallenen Muskeln, besonders das Zwerchfell, an jedem Muskel aber wiederum das in die Sehne übergehende Ende, nicht den Muskelbauch, denn erfahrungemäss sind die Muskelfasern am Sehnenansatz oft allein oder besonders dicht infiziert. Sind die Trichinenkapseln bereits verkalkt, so fallen dieselben schon bei der blossen Betrachtung als kreideweisse, in der Längsrichtung des Muskels gestellte Stippchen in dem rosafarbigen Muskelgewebe auf. Man löst dieselben mit einer feinen Schere aus und zerzupft das Material vorsichtig in Kochsalzlösung, um die Trichinenkapsel isoliert zu erhalten. Bei sch. V. erkennt man schon die zitronenförmige Kapsel, welche entweder ganz dunkel erscheint, wenn die Verkalkung eine totale ist, oder nur an den Polen, während das Centrum noch frei ist. Dann sieht man schon ohne weiteres die in der

Kapsel liegende spiralförmig aufgewundene Trichine. An den beiden Polen der Kapsel haftet oft noch das erwähnte Fettgewebe. Bei st. V. erkennt man, dass die Verkalkung in der Einlagerung feinster dunkler Kalkkörnchen besteht, womit auch die Undurchsichtigkeit des verkalkten Gewebes erklärt ist. Dass es sich nicht um Fetttröpfchen handelt, beweist der Umstand, dass die Körnchen bei Zusatz von 5 % Salzsäure sehr schnell verschwinden. Fett würde bestehen bleiben, Kalk löst sich in Salzsäure auf. So gelingt es auch, total verkalkte Kapseln vollständig aufzuhellen und den Parasiten sichtbar zu machen.

Litt.: M. Askanazy, Zur Lehre von der Trichinosis. Virchows Archiv. Bd. 141. 1895. — O. Ehrhardt, Zieglers Beiträge Bd. XX. 1896.

III. Die Leber.

Die Leber setzt sich aus cylindrisch-säulenartig angeordneten Zellkomplexen, welche sich gegenseitig berühren, zusammen. In den Achsen der Säulen verlaufen die Endäste der Lebervenen. Zwischen den sich berührenden Säulen bleiben drei- oder mehreckige Spalten übrig, die mit Bindegewebe ausgefüllt sind. In diesem Bindegewebe verlaufen die Endäste der Leberarterien, der Gallenwege und der Pfortader. Das Bindegewebe stammt von dem die Hauptäste der Pfortader begleitenden Bindegewebsgerüst, welches an der Leberpforte in die Drüse eintritt (periportales Bindegewebe).

Bekanntlich entsprechen diesen Zellsäulen auf dem Leberquerschnitt die sogenannten Leberläppchen, die bei Neugeborenen und jugendlichen Individuen schwerer, bei älteren Leuten aber und in pathologischen Zuständen leichter zu unterscheiden sind, da Centrum und Peripherie der Läppchen verschiedene Färbungen annehmen.

Ein mikroskopischer Leberschnitt zeigt bei sch. V. sehr deutlich diese oben geschilderten Verhältnisse, d. h. eine Zusammensetzung aus Läppchen, welche zum Teil sich mit einander berühren, zum Teil durch bindegewebige Züge von einander getrennt sind. Verbindet man diese Bindegewebsinseln durch einen idealen Kreis, so haben wir die periphere Begrenzung eines Läppchens. Das Centrum eines jeden Läppchens wird von einem grossen Gefässdurchschnitt gebildet, welcher nicht von Bindegewebe umgeben ist, sondern direkt an Leberzellen stösst, der oben erwähnten Vena centralis oder Lebervene. In dieselbe münden die Kapillaren des Leberläppchens, welche zwischen den radiär angeordneten Leberzellenbalken verlaufen und ihrerseits das Blut von den Leberarterien und der Pfortader erhalten. Diese beiden Gefässe sind in Gemeinschaft mit den Gallengängen in den peripheren, die einzelnen Läppchen teilweise trennenden Bindegewebsinseln (interlobuläres s. periportales Bindegewebe) eingebettet, so dass man also in jeder mindestens drei Querschnitte (Gallengang, Vena portae, Art. hep.) wahrnehmen kann.

Das periportale Bindegewebe ist relativ arm an elastischen Fasern.

Der feinere Bau eines Läppchens gestaltet sich folgendermassen: Die radiär verlaufenden Leberzellenbalken werden auf ihrem Wege von der Peripherie zum Centrum von weiten Kapillaren begleitet und umsponnen. Ein gröberes Bindegewebsgerüst fehlt den Läppchen. Nur feine Gitterfasern umkleiden die Kapillarwände. Ferner finden sich zwischen den Kapillarwänden und den Leberzellenbalken, regelmässig durch das Läppchen zerstreut, sternförmig verästelte Zellen, welche mit ihren Ausläufern zwischen die Leberzellen hineinreichen. Diese sogenannten Kupfferschen Sternzellen wurden früher für besondere Bindegewebszellen gehalten. Neuerdings erklärt sie Kupffer (Arch. f. mikr. Anat. Mai 1899) für eine besondere Form von Kapillarendothelien. Sie lägen also nicht ausserhalb der Gefässwand, sondern wären Teile der letzteren selbst.

Inmitten der Leberzellenbalken, zwischen den aneinandergepressen Leberzellen, laufen die feinen, gewöhnlich nicht sichtbaren Gallenkapillaren, die noch innerhalb des Läppchens oder an seinem Rande in die Gallenkanälchen, welche von niedrigem kubischen Epithel ausgekleidet sind, einmünden.

1. Die Stauungsatrophie (rote Atrophie).

Die bei Herzfehlern, bei Lungenerkrankungen sowie regelmässig im hohen Alter infolge von verminderter Herzthätigkeit auftretende stärkere Belastung des Venensystems giebt sich an keinem Organ so bald und so deutlich kund, wie an der Leber. Da das Blut sich zunächst in der Vena centralis und den angrenzenden Kapillaren staut, so wird auf einem frischen Durchschnitt durch die Leber das Centrum der Läppchen blutreicher, d. h. stärker gerötet erscheinen als die Peripherie. Bei schweren Herzfehlern prägt sich die Stauung so stark aus, dass die centralen Abschnitte der Läppchen dunkel blutrot gefärbt sind. Auf der Schnittfläche tritt aber noch ein zweites, charakteristisches Merkmal hinzu. Bei der Herausnahme und dem Ausschneiden der Leber entleert sich ein Teil des gestauten Blutes sehr schnell, selbst aus den kapillaren Abschnitten, so dass durch diese Volum-Verminderung die Centren aller Läppchen wie eingesunken erscheinen. Natürlich tritt bei diesem Kontrast zwischen Centrum und Peripherie die Läppchenzeichnung für das blosse Auge sehr deutlich hervor.

Schwierig wird die Entscheidung über die einzelnen Läppchenbestandteile bei hochgradiger Stauung. Die rot gefärbten Centren verbreitern sich zackenförmig nach der Peripherie zu und treten durch diese Zacken an denjenigen Stellen, wo sich die Läppchen berühren, mit einander in Verbindung. Wir bekommen dann ein rötlich gefärbtes Netz. Im Centrum der Maschen liegen kleine helle Flecken, die periportalen Bindegewebsinseln. Man ist dann leicht geneigt, dieselben als die wirklichen Läppchencentren und die roten Säume als die peripheren Teile aufzufassen.

Die Stauungsleber ist nach Ausfliessen des Blutes im ganzen verkleinert. *Macht man einen frischen Rasiermesserschnitt von einer Stauungsleber mittleren Grades* und untersucht denselben schnell ohne weitere Zusatzflüssigkeit so kann man auch mikroskopisch bei sch. V. die Gegensätze zwischen Centrum und Peripherie der Läppchen an der rötlichen Färbung des ersteren leicht erkennen. Nicht selten ist die Peripherie besonders dunkel, fast undurchsichtig. Spült man die Schnitte in Wasser aus oder setzt man nach Abheben des Deckglases reichlich dünne Essigsäure dem Präparate zu, so schwindet das Blut und man sieht jetzt im Centrum ein lockeres Maschenwerk, d. h. die leeren und erweiterten Kapillaren und zwischen ihnen ganz schmale, oft braun-gelblich gefärbte Leberzellenbalken. Bei hochgradiger Stauung findet man im Centrum gar nichts mehr von der normalen Anordnung der Leberzellen. Sie sind völlig zu Grunde gegangen, nur einzelne unregelmässig geformte, meist gelblich

gefärbte Zellreste erinnern an das früher vorhandene Parenchym. Die Färbung der durch den Druck atrophirten Zellen rührt, wie die st. V. zeigt, von der Einlagerung zahlreicher gelblich-bräunlicher Pigmentkörnchen her (s. braune Atrophie). Bleibt bei dem Zusatz von Essigsäure die Peripherie sehr dunkel, so handelt es sich um Ablagerung von Fettkügelchen in Leberzellen (s. Fettinfiltration). Sehr klare Übersichtsbilder geben Schnitte vom gehärteten Präparate. *Man lege die Stücke recht bald nach dem Anschneiden der Leber in die Härtungsflüssigkeit, um die Blutfüllung zu erhalten. FM. GM. Karminfärbung (oder Hämatoxylin-Eosin).* Die starke Gefässfüllung und der Schwund des Lebergewebes in den centralen Abschnitten tritt noch deutlicher als in den frischen Präparaten hervor (Fig. 1, Tafel II).

Nicht selten ist das periportale Bindegewebe vermehrt (cyanotische Induration s. Cirrhose).

In den meisten Stauungslebern finden sich makroskopisch neben den roten atrophischen Stellen einzelne hellere Partien mit auffällig grossen, das gewöhnliche Mass weit übersehreitenden Läppchen. Mikroskopisch handelt es sich um wohlerhaltene, aus normal grossen und vergrösserten Zellen aufgebauten Leberläppchen, welche durch eine Art Hypertrophie (Hyperplasie) Ersatz für das übrige untergehende Lebergewebe bilden können.

2. Braune Atrophie.

Sie ist eine der häufigsten Veränderungen der Leber, da sie physiologisch als senile Erscheinung, aber auch sonst bei allen Formen zehrender Krankheiten, vor allem beim Hungertode (Ösophaguskrebs, Magenkrebs), bei Stauungsatrophien etc. auftritt. Für das blosse Auge besitzt die braunatrophische Leber auf der Schnittfläche statt des rötlichen einen braunen Farbenton, der natürlich in allen Graden zwischen rot und reinem braun schwanken kann.

Frische Untersuchung an Doppelmesserschnitten. Auch bei schw. Vergr. heben sich die Läppchen durch die bräunlich-gelbe Farbe ihrer Zellbalken, besonders in den centralen Abschnitten, ab. Die einzelnen Läppchen sind verkleinert, zwischen ihnen tritt das ungefärbte periportale Bindegewebe deutlicher als sonst hervor. Oft sind die Centren dunkler als die Peripherie, so dass die Läppchenzeichnung besonders klar ist. Bei den rein kachektischen, nicht durch Stauung komplizirten Atrophien pflegt die Pigmentierung eine mehr gleichmässige zu sein. Ausserdem überblickt man bei der starken Verkleinerung der Leberläppchen eine weit grössere Zahl derselben als in der Norm. Nach Aufhellung mit Essigsäure erkennt man bei st. V., dass es sich um die Einlagerung kleiner gelber Pigmentkörnchen in die Leberzellen handelt. Um die einzelnen Zellen genauer betrachten zu können, *fährt man am besten mit einem Messer über*

die Schnittfläche der Leber und untersucht den abgestrichenen Saft. Dann findet man zahlreiche einzeln schwimmende, mehr oder weniger stark verkleinerte Leberzellen, in deren Leib man deutlich die gelben Körnchen erkennt. Oft wird die Erkennung derselben sehr erschwert durch die Einlagerung von sehr verschieden grossen Fetttröpfchen, welche sich durch ihre völlig runde Gestalt und ihre Farblosigkeit von den Pigmentkörnchen trennen lassen (Figur 1, Tafel XXVIII). Wie bei der braunen Atrophie des Herzmuskels und der Skelettmuskulatur handelt es sich um eine besondere Art von Pigment, welches wahrscheinlich aus dem Eigenfarbstoff der Zellen bei der Verkleinerung derselben niedergeschlagen wird, also nicht direkt vom Blutfarbstoff abstammt. Es sei hier gleich erwähnt, dass die von letzterem abstammenden körnigen Pigmente sich durch den Nachweis an Eisengehalt von den Eigenfarbstoffen (autochtonem Pigment) unterscheiden. Freilich geht die Eisenreaktion der Blutpigmente in späteren Stadien verloren, so dass dann die Unterscheidung schwer fällt. Die autochtonen Pigmente der Muskelfasern, der Leberzellen etc. geben die Eisenreaktion auch im Beginn der Veränderung nicht, ein Umstand, der gegen die direkte Abhängigkeit vom Farbstoff der roten Blutkörperchen spricht.

Auch an gehärteten Präparaten (FM. GM. Karminfärbung) sind die Verhältnisse gut erkennbar. Sehr klar heben sich die gelben Körnchen von dem Protoplasma der Zellen ab, die kleiner als in der Norm sind.

Die braune Atrophie bevorzugt, wie oben gezeigt, das Centrum des Leberläppchens (Figur 6, Tafel I). Wahrscheinlich hängt diese Lokalisierung des Prozesses um die Centralvenen und ihr Kapillargebiet mit den so häufig auftretenden Stauungen im Venensystem zusammen, welche eine Atrophie (s. Stauungsatrophie) der centralen Leberbalkenabschnitte bedingen, deren Begleiterscheinung die Ablagerung körnigen Pigmentes ist.

Überall, wo Lebergewebe durch Druck zu Grunde geht (in der Umgebung von Geschwülsten, unter Schnürfurchen u. s. w.) kommt es gleichfalls zur braunen Atrophie.

3. Der Ikterus der Leber

bildet eine dritte Form von Leberfärbungen, welche durch Stauung der Galle in den Gallenwegen (Verlegung derselben durch Steine, Geschwülste, Parasiten, entzündliche Prozesse im periportalen Gewebe u. s. w.) bedingt ist. In schweren Fällen ist die Schnittfläche der Leber gelb, gelb-grün, (Icterus viridis), schwarz-grün (Icterus melas) gefärbt, wobei wiederum die centralen Partien der Läppchen besonders deutlich gefärbt hervortreten.

Im Bindegewebe sieht man die stark erweiterten, mit Galle gefüllten grösseren Gallenwege.

Frische Untersuchung an Doppelmesserschnitten oder Härtung in FM GM. Karminfärbung.

Schon bei sch. V. sieht man in den Leberzellenbalken grünliche Flecke und Streifen, die sich nach dem Centrum zu immer dichter lagern, so dass dasselbe am stärksten gefärbt ist (Figur 4, Tafel XXVIII).

Bei st. V. lässt sich feststellen, dass innerhalb der Leberzellenbalken ein vielfach verästeltes, mit grünlichen Massen gefülltes System von Hohlräumen besteht, welches an anderen Stellen nur andeutungsweise in Form von langgestreckten, varikös aufgetriebenen Cylindern, Schollen und Tropfen hervortritt. Diese grünlich injicirten Gebilde sind nichts anderes als die erweiterten und mit gestauter Galle gefüllten, zwischen den Leberzellen verlaufenden Gallengangskapillaren (Figur 2, Tafel XXVIII).

An der beigegebenen Abbildung tritt aber noch eins deutlich hervor. Die Erweiterung der Gallengänge erstreckt sich nicht nur bis auf die Kapillaren, sondern sogar bis auf die intracellulären Gänge, die sogen. Sekretionsröhrchen im Protoplasma der Leberzelle, die sich als vielfach verästelte Gebilde durch die grünliche Injektion sehr deutlich im Zellleib abheben. Bei andauerndem Ikterus kommt es zu körnigen und krystallinischen Niederschlägen des Gallenfarbstoffes in Leberzellen, Kupfferschen Sternzellen u. s. w. Diese gelb-rötlichen und grünlichen Massen geben keine Eisenreaktion. In den frischen Doppelmesserschnitten tritt neben den körnigen Niederschlägen etc. eine diffuse Gelbfärbung der Leberzellen deutlich hervor.

4. Die Pigmentinfiltration der Leber.

Hier handelt es sich im Gegensatz zu der braunen Atrophie um die Ablagerung von Blutpigment (hämatogenes Pigment) im Lebergewebe. Dieselbe findet sich bei den verschiedensten Formen der Bluterkrankungen (perniciöse Anämie), bei Resorption grosser oder häufig wiederholter Blutungen oder als Teilerscheinung einer diffusen Pigmentierung zahlreicher Körperorgane (Hämochromatose). (v. Recklinghausen, Litt. s. bei M. B. Schmidt, Ergebnisse der allgem. Path. etc. 1894. II.) Auch viele Cirrhosen sind mit starken Pigmentierungen verknüpft. (Opie, The Journal of experim. Medicine. Vol. IV. 1899.) Unentschieden ist für die einzelnen Fälle die Frage, ob der Blutfarbstoff gelöst, oder als Pigment dem Lebergewebe durch den Blutstrom zugetragen wird. Die Ablagerung der eisenhaltigen Pigmente wird auch als Hämosiderosis bezeichnet, womit zugleich gesagt ist, dass diese Pigmentformen die Eisenreaktion geben. Bei der Hämochromatose findet sich eisenhaltiges und eisenfreies Pigment. Eine besondere Form der Leberpigmentierung ist die bei Malaria (s. d.) auftretende.

Das makroskopische Aussehen einer solchen Pigmentleber bietet auf dem Durchschnitt, abgesehen von cirrhotischen Veränderungen, die verschiedensten Abstufungen in braunen, gelben, rot-gelben Farbentönen dar. Bei sehr starker Pigmentierung ist die Leber rostfarben gefärbt. Da das Bindegewebe an der Pigmentierung sehr oft mit beteiligt ist, so treten die

Grenzen der einzelnen Läppchen und damit die Läppchenzeichnung nicht immer deutlich hervor.

Auch mikroskopisch erhält man die allerverschiedensten Bilder.

Frische Untersuchung an Doppelmesserschnitten oder FM. GM. Karminfärbung, eventuell Eisenreaktion (pag. 45).

Im Gegensatz zu der braunen Atrophie beginnt hier die Pigmentbildung in der Umgebung und in der Peripherie der Läppchen und schreitet nach dem Centrum zu fort. Zunächst wird das periportale Bindegewebe ergriffen, dann erfolgt häufig eine Ablagerung in den sogen. Kupfferschen Sternzellen (Figur 3, Tafel XXVIII). Die Leberzellen selbst können dabei ganz frei von Pigment sein, höchstens zeigen die centralen Zellhaufen das Bild der atrophischen Pigmentierung. Je stärker die Pigmentablagerung wird, umsomehr nehmen auch die Leberzellen daran teil, und zwar zunächst die peripher gelegenen, bis endlich in den hochgradigsten Fällen keine einzige Leberzelle mehr frei von Pigment ist.

5. Die Fetthaltigkeit der Leberzellen.

Die allergewöhnlichste Veränderung der Leberzellen ist das Auftreten von Fetttropfen im Protoplasma derselben. Schon physiologisch kann bei der Verdauung fettreicher Nahrung die Anhäufung von Fett in der Leber beobachtet werden. Fast regelmässig finden sich solche Fettablagerungen bei fieberhaften oder gewissen chronischen Krankheiten, wie Tuberkulose, beim Alkoholismus u. dergl., wo die normalen Oxydationsvorgänge gestört worden sind. Unentschieden ist für manche dieser Fälle die Frage, ob das Fett der Leber ausschliesslich durch den Blutstrom zugeführt und in der Leberzelle abgelagert, oder aus dem Eiweiss der Leberzelle selbst gebildet worden ist. Das erstere (Fettinfiltration) ist sicher viel häufiger als das letztere (fettige Degeneration).

Bei mässigen Graden der Fettinfiltration beschränkt sich dieselbe auf die Peripherie der Läppchen und bildet, da sich die Läppchen an den verschiedensten Stellen berühren, auf dem Leberdurchschnitt ein gelbliches Netzwerk, aus dessen Maschen die Centren der Läppchen durch ihre mehr rötliche Farbe hervorleuchten. Ist nicht die ganze Peripherie, sondern sind nur einzelne Abschnitte, z. B. die dem periportalen Bindegewebe angrenzenden, von der Fettinfiltration ergriffen, so entsteht kein oder ein vielfach unterbrochenes Netzwerk. Es sind dann die Bindegewebsinseln von kleinen gelben Höfen umsäumt, und man ist leicht geneigt, sie als die wahren Centren der Läppchen anzusehen und die Veränderung mit der sogen. centralen Fettinfiltration (s. sp.), wo die Fettablagerung wirklich die centralen Abschnitte betrifft und die Peripherie frei lässt, zu verwechseln.

Je intensiver die Fettablagerung wird, um so undurchsichtiger und weiss-gelber wird das Netzwerk, während bei gleichzeitig vorhandener

venöser Stauung (Herzfehler) die dunkelroten oder braun-roten Centren um so lebhafter kontrastieren, In solchem Falle erinnert die bunte Schnittfläche an das Aussehen einer Muskatnuss (Muskatnussleber).

Bei ausgebreiteter Fettinfiltration und fehlender Stauung, z. B. beim Alkoholismus, ist die Schnittfläche der stark vergrösserten Leber fast reingelb gefärbt, das Lebergewebe undurchsichtig, trübe, brüchig.

Die Untersuchung beginnt am besten mit der Betrachtung des von der frischen Schnittfläche abgestrichenen Saftes in Kochsalzlösung bei starker Vergrösserung. Das charakteristischste Element der makroskopisch in so verschiedenen Bildern auftretenden Fettinfiltration ist die fetttröpfchenhaltige Leberzelle. Im Unterschied gegen die von uns bereits bekannten Formen der Fettablagerung in Herz- und Skelettmuskelfasern treten hier die kleinen Fetttröpfchen ganz zurück. Nur wenige, dafür aber um so grössere Tropfen erfüllen die Zelle. Oft erinnern die Bilder an die Zellen des Fettgewebes, indem ein einziger grosser Fetttropfen den Inhalt der Leberzelle bildet, während Kern und Rest des Protoplasmas als schmaler Halbmond ganz an die Peripherie gedrückt sind. Die runde Form, der lebhafte Glanz, der dunkle Rand sichern für diese Tropfen in der Leberzelle die Diagnose der Fetttropfen. Essigsäure und Kalilauge lassen sie ganz unverändert. Da bei dem Abstreichen der Schnittfläche viele Leberzellen zertrümmert werden, so schwimmen die grossen Fetttropfen auch frei in der Flüssigkeit umher, und damit ist die Verwechslung mit kleinen Luftbläschen möglich geworden, die natürlich sehr leicht beim Zudecken mit dem Deckglas in das Präparat gelangen.

Während aber die Fetttropfen stark glänzend und schmal konturirt sind, haben die Luftbläschen einen matten Glanz und einen breiten dunklen Saum. Freilich gilt das nur für die scharfe Einstellung. Beim Höher- und Niedrigerstellen des Tubus verändert sich auch infolge der wechselnden Lichtbrechung das Aussehen der Säume, dafür tritt aber eine andere zur Erkennung dienende Erscheinung auf. Es leuchten nämlich beim Höherstellen des Tubus die Fettkugeln, beim Tieferstellen die Luftbläschen wie glänzende Perlen auf.

An frisch in Wasser untersuchten Doppelmesserschnitten fallen bei sch. V. die dunklen Randpartien der Leberläppchen auf, die auch bei Kalilauge-Zusatz bestehen bleiben, während das periportale Bindegewebe und die Läppchencentren sich aufhellen. Die st. V. beweist, dass die Undurchlässigkeit für Licht in dem peripheren Abschnitte durch die überaus reichliche Einlagerung der Fetttropfen in die Leberzellen bedingt ist. Freilich sind die letzteren im Schnitt oft kaum zu erkennen, so dicht liegt Tropfen an Tropfen. Ist gleichzeitig Stauung vorhanden, so sieht man das rötliche Blut im Centrum, so lange nicht Essigsäure oder Kalilauge zugeführt worden ist; nach Einwirkung der letzteren tritt wiederum das Pigment der atrophischen Zellen des Centrums um so besser hervor. Bei schwerer Fett-

infiltration kommt es leicht zu Gallenstauung, so dass ein centraler Ikterus entsteht.

Wesentlich anders gestaltet sich das Bild am gehärteten und in Balsam eingebetteten Präparate.

FM. GM. K.

Da das Fett durch die Behandlung mit Alkohol und Xylol völlig entfernt worden ist, so treten an die Stelle von Fetttröpfchen helle Lücken, und eine früher fetthaltige Zelle ist jetzt in eine vakuolenhaltige umgewandelt worden. (Fig. 2, Tafel II.)

An den Schnitten sind also die peripheren Abschnitte jetzt ganz hell, von zahllosen hellen Lücken unterbrochen, während die Centren noch die übliche Zellbalkenstruktur erkennen lassen (natürlich je nach der Ausdehnung der Verfettung). Bei st. V. kann man die Reste der Leberzelle als dünne Ringe oder Halbmonde, in denen ein Kern eingebettet ist, noch erkennen. Das ist das gewöhnliche Bild der peripheren Fettinfiltration.

In seltenen Fällen findet die Einlagerung von Fetttropfen nicht in den peripheren, sondern in den centralen Abschnitten statt (centrale Verfettung). *Um das Fett auch im gehärteten Präparat sichtbar zu machen, bedient man sich der Flemmingschen Lösung, wodurch alle Fetttröpfchen schwarz gefärbt sind.* Ein damit behandeltes Präparat mit centraler Verfettung stellt Fig. 1, Tafel III dar.

Ebenso selten ist die auf die Kupfferschen Sternzellen beschränkte Fettinfiltration, die besonders in frischen, mit Kalilauge behandelten Schnitten sehr zierliche Bilder giebt. In beiden Fällen sind die Fetttröpfchen klein, ähnlich wie bei der fettigen Degeneration der Herzmuskelfasern.

In die Klasse von fettigen Degenerationen, wo also das Eiweiss der Leberzellen in Fett umgewandelt sein soll und die Zellen schliesslich ganz zu Grunde gehen, gehört die sog. akute gelbe Leberatrophie. Als Ursache kommen die verschiedensten Arten der Infektion und der Intoxikation (z. B. mit Phosphor) in Betracht. Die Degeneration des Protoplasmas ist eine so schwere, dass die Mehrzahl der Zellen völlig zu Grunde geht, während das frei werdende Fett allmählich resorbirt wird, so dass dann nur noch der gefässführende Bindegewebsapparat des Leberläppchens zurückbleibt. Für das blosse Auge bietet die Schnittfläche einer solchen, je nach dem Stadium der Erkrankung vergrösserten oder stark verkleinerten Leber ein sehr buntes Bild dar, indem die verfetteten Partien gelb, die noch weiter entarteten, wo das Fett bereits geschwunden ist, rötlich erscheinen. In weiter vorgeschrittenen Fällen finden sich oft gelbliche, stark über die Schnitt- oder Oberfläche hervortretende Herde, die nichts mit Verfettung, sondern mit Regeneration zu thun haben (s. u.). Sie setzen sich aus auffallend grossen Läppchen zusammen.

FM. GM. K und van Gieson. Oder Flemming und Einbettung.

Die mikroskopische Untersuchung giebt natürlich ebenfalls je nach Dauer und Stärke der Entartung die allerverschiedensten Bilder, von denen diejenigen der Fettdegeneration mit denen der Fettinfiltration übereinstimmen, nur dass am gehärteten Präparate Leib und Kern der Leberzellen in vielen Bezirken völlig geschwunden oder nur noch in Trümmern neben den Fetttropfen vorhanden sind.

In den makroskopisch roten Herden fehlt das Fett fast völlig oder ganz. Es ist resorbiert und man sieht nur noch die blutgefüllten Kapillaren, die Kupfferschen Sternzellen, hier und da noch Zellreste, z. T. mit Pigment gefüllt, auch freiliegendes krystallinisches Gallen- oder Blutpigment in Form von gelbroten, rhombischen Tafeln oder feinen Nadeln.

Damit sind jedoch die Veränderungen noch nicht erschöpft. In dem periportalen Gewebe besteht eine Rundzelleninfiltration als Zeichen des entzündlichen Reizzustandes des Gewebes. In älteren Fällen, die in Heilung übergehen können, trifft man auch auf die Anzeichen der beginnenden Regeneration an dem nicht zu Grunde gegangenen Gewebe, die sich schon makroskopisch in Gestalt der oben erwähnten vorquellenden gelblichen Herde kenntlich machen kann (knotige Hypertrophie). Mikroskopisch setzen sich diese Herde aus stark vergrösserten Leberläppchen zusammen, deren Balken nicht zwei-, sondern mehrreihig sind, und deren Zellen das Mass der gewöhnlichen Leberzellen weit übersehreiten. Diese Vermehrung und Vergrösserung der Zellen innerhalb erhaltener Läppchen ist nichts anderes, als ein Versuch zum Wiederersatz des verloren gegangenen Parenchyms. Aber auch die zweite Form der Regeneration kommt vor, nämlich die Wucherung von Gallenkanälchen und ihre weitere Umbildung zu spezifischem Lebergewebe. Man sieht besonders in der Umgebung der roten Herde, wo also das Parenchym fast völlig fehlt, zahlreiche epithelbekleidete Kanäle im periportalen Bindegewebe ganz von dem Aussehen der Gallenkanälchen. Es sind das grösstenteils neugebildete, aus den alten hervorgegangene Gallenkanälchen. Zuweilen setzen sich diese in Haufen von spindelförmigen Zellen fort, welche in das leere Maschenwerk des Läppchens eindringen. An anderen Stellen finden sich Übergänge dieser Zellen in richtige Leberzellen, Hier hat sich also das Gallengangsepithel in spezifisches Leberepithel umgewandelt. In dem periportalen Bindegewebe finden sich Rundzellenanhäufungen. Bei der akuten Leberatrophie zeigt sich bei längerem Liegen der Leber ein weisslicher Überzug der Schnittflächen. Derselbe besteht mikroskopisch aus Leucin- und Tyrosinkrystallen. Die ersteren bilden Drusen von runder Gestalt, die öfter konzentrische Ringe zeigen. Die letzteren bestehen aus feinen büschelförmig angeordneten Nadeln.

Litt.: Über akute gelbe Leberatrophie und die verschiedenen Bilder der Regeneration s. Meder, Zieglers Beiträge, Bd. XVII. 1895. Marchand ibid. Ströbe, Zieglers Beitr. Bd. XXI. 1897. Über Regeneration: v. Podwyssoski, Zieglers Beitr. I. 1884.

Ponfick, Virchows Archiv. Bd. 118, 119, 138. Suppl. v. Meister, Centralbl. f. Path. Bd. II. 1891. Kretz, Verh. der deutschen path. Gesellsch. Düsseldorf 1898. — Über Fettdegeneration und Fettinfiltration s. Lubarsch, Ergebnisse 1896. Abt. I, und Lindemann, Zieglers Beiträge. Bd. 25. 1899.

6. Amyloidentartung (Speckleber).

Sie bildet die Teilerscheinung eines über die verschiedensten Organe (Leber, Milz, Nieren, Darm u. s. w.) sich ausbreitenden Degenerationsprozesses, der aber auch nur in einem Organ lokalisiert zu sein braucht. Am häufigsten findet sich die Amyloidentartung bei schweren Knocheneiterungen, Tuberkulose, Syphilis.

Charakteristisch für die Amyloidentartung ist die Durchsichtigkeit, das glasige Aussehen der Organe, was besonders an dünnen Schnitten hervortritt. Die Organe sind sehr schwer, steif, unelastisch. Alle diese Veränderungen sind bedingt durch die Einlagerung einer besonderen, glasig durchsichtigen Eiweisssubstanz, des Amyloids. An den Schnittflächen der Organe tritt die amyloide Substanz sofort sehr deutlich hervor, wenn man dieselbe mit Lugolscher Jodkaliumlösung begiesst. Dabei werden die amyloiden Massen dunkelbraun gefärbt. Da die Alkalescens der Gewebe die Reaktion beeinträchtigt, so ist es besser, die Schnittfläche zunächst mit einer dünnen Essigsäurelösung zu übergiessen. An der Leber ist die Verteilung und die Ausbreitung der amyloiden Entartung eine sehr wechselnde. Bald sind bei Jodbehandlung nur fleckweise einzelne feine Netze sichtbar, bald treten alle Läppchen als braune Flecken hervor, bald sind auch im periportalen Gewebe braune Zeichnungen sichtbar.

Ebenso wechselnd sind die mikroskopischen Bilder. Am besten untersucht man an Gefriermikrotomschnitten, und zwar vom frischen Präparat. Kurze Härtung in Müller oder FM schadet nicht viel. Längere Härtung hebt das Färbungsvermögen der amyloiden Substanz mehr oder weniger auf (*Färbung etc.* pag. 41).

Bei Untersuchung der *ungefärbten Schnitte* sieht man schon bei schw. V. das glänzende Balkenwerk im Innern der Läppchen, auch glänzende Scheiden an den Gefässen des periportalen Gewebes. In den mittelschweren Fällen amyloider Entartung zeigt das Amyloid eine charakteristische Lage. Man sieht bei sch. V., dass Centrum und Peripherie der Läppchen frei sind, dass die glänzende, amyloide Masse eine zwischen beiden gelegene intermediäre Zone bildet. Treten im Centrum braun-atrophische Veränderungen, in der Peripherie Fettinfiltration dazu, so haben wir ein gelblichbraun gefärbtes Centrum, einen glänzenden inneren und einen dunklen äusseren Ring. Bei st. V. erkennt man die körnigen Leberzellen zwischen den glänzenden Balken. Dass diese letzteren die amyloide Substanz darstellen, zeigt sich an den mit Jod und Gentianaviolett gefärbten Präparaten.

Mit ersterem wird das Amyloid braun gefärbt (Fig. 5, Taf. XXVIII), bei nachträglichem Zusatz von Schwefelsäure blau, daher der Name amy-

lumähnliche Substanz. Mit Gentianaviolett gefärbt erscheint das Amyloid rot, das übrige Lebergewebe bläulich, die Kerne dunkelblau (Fig. 6, Taf. XXVIII).

Die genauere Betrachtung bei st. V. zeigt, dass die gefärbte amyloide Substanz zwischen den Kapillarendothelien und den Leberzellen liegt, so dass man an eine Abscheidung aus dem Blute in oder um die Gefässwandung denken muss. Je stärker die Ablagerung, um so stärker ist auch der Druck auf die Leberzellen, und demgemäss die Atrophie derselben (Fig. 3, Taf. II). Aber nicht allein das Kapillargebiet, sondern auch die grösseren arteriellen Gefässe, welche im periportalen Bindegewebe verlaufen, werden von der Amyloidablagerung betroffen, da man die braunen oder roten Ringe um die Gefässlumina schon bei sch. V. erkennt. Bei st. V. sieht man, dass besonders die Media verändert ist und die Ablagerung des Amyloids zwischen den Muskelzellen stattgefunden hat.

7. Leberabscess.

Die Eiterung der Leber ist gewöhnlich die Folge des Eindringens von Bakterien, Amöben und anderen Parasiten, welche auf dem Wege der Leberarterie (bei allgemeiner Sepsis) oder der Vena portae (bei eiterig-entzündlicher Veränderung im Ursprungsgebiet der Pfortader, z. B. Dysenterie) oder der Lymph- oder der Gallengänge in die Leber gelangen. Je reichlicher die Überschwemmung mit infektiösem Material, um so zahlreicher die Abscesse, welche als gelbe Herde die ganze Leber durchsetzen. Fand die Infektion auf dem Wege der Gallengänge statt, so bedingt die fast regelmässig vorhandene Gallenstauung, die oft die Ursache der Bakterieneinwanderung vom Darm ist, eine grünlich-gelbliche Färbung der Abscesse.

Um die frischen Bakterieninvasionen zu untersuchen, eignen sich Doppelmesserschnitte, oder am besten Rasiermesserschnitte vom in Alkohol gehärteten Organ. Setzt man Essigsäure zu diesen Präparaten, so hellen sich dieselben völlig auf, nur die Kerne und Pigmente bleiben sichtbar (im frischen Präparat auch das Fett). Dann treten die in den Kapillaren steckenden, feinkörnigen Zoogloeahaufen von Bakterien nur um so deutlicher hervor, da dieselben durch Essigsäure (und Kalilauge) gar nicht verändert werden.

Diese Bakterienansiedelungen in den Kapillaren (oder den feineren Verzweigungen der Gallengänge) bilden nun den Mittelpunkt für den sich bildenden Eiterherd, indem aus dem umliegenden Gefässbezirk die gelapptkernigen Leukocyten auswandern und um die Bakterien eine dichte Anhäufung bilden (vergl. Herzmuskelabscesse).

F M. G M. Färbung in Löfflers Methylenblau oder nach Gram.

Die erstere Färbung ist bei allen Gallengangseiterungen vorzuziehen, da es sich hierbei meist um das Bacterium coli commune handelt, welches vom Darm aus die Gallenwege infiziert. Bacterium coli entfärbt sich aber nach Gram. Auch bei den die Amöbendysenterie begleitenden Leber-

abscessen empfiehlt sich die Anwendung beider Methoden, des Methylenblau zur Färbung der Amöben und der Darmbakterien, der Gramschen Methode zur Darstellung der neben den letzteren etwa vorhandenen spezifischen Eitererreger (Staphylo- und Streptokokken).

Schon bei sch. V. erkennt man die Eiterherde an ihrer dunklen Färbung. Oft tauchen innerhalb der Herde noch besonders tiefblau gefärbte Flecke hervor. Die Lage der kleinen Abscesse ist verschieden, bald ausschliesslich im periportalen Gewebe, bald mehr oder weniger weit auf die anliegenden Läppchen übergreifend, abhängig natürlich von den verschiedenartigen Lokalisationen der Infektionsträger. An den Gallengangsabscessen tritt auch im gehärteten Präparate die ikterische Färbung hervor. Die grösseren Eiterherde umfassen das Gebiet zahlreicher Läppchen, so dass die Beziehungen zu den Wegen der Infektion nur noch schwer festgestellt werden können. Je grösser die Herde werden, um so deutlicher scheiden sich zwei Zonen, ein helleres Centrum mit einzelnen intensiv gefärbten dunklen Flecken und eine dunkle Randzone. Die st. V. giebt uns die genauere Aufklärung der Bilder. An den kleinen Abscessen sieht man jetzt ihre Zusammensetzung aus zahlreichen gelapptkernigen Leukocyten, die im Centrum dicht gehäuft nach der Peripherie zu in einzelne Schwärme sich auflösen. Die oben erwähnten dunklen Flecke im Centrum sind nichts anderes wie Bakterienhaufen. In ganz frischen Herden lässt sich noch ihre Lagerung innerhalb eines Gallenweges oder des Kapillarnetzes nachweisen. Später wird durch die Überschwemmung mit Leukocyten und die dadurch bedingte Einschmelzung des Gewebes die Struktur vermischt. An den grösseren Abscessen finden wir im Centrum eine auf die Bakterienwirkung zurückzuführende Nekrose. Dann erst folgt die Zone leukocytärer Infiltration. An den Leukocyten macht sich nach einiger Zeit gleichfalls die Bakteriengiftwirkung geltend. Die Kerne zeigen die mannigfaltigsten Veränderungen, Verdichtungen und Zerfall des Chromatins in einzelne Stücke, welche nach Zerfall des Protoplasmas frei werden, sich zerstreuen und allmählich einer völligen Auflösung entgegen gehen. So ist das Centrum der grossen Eiterherde gewöhnlich nur schwach gefärbt, wenn es nicht noch dunkle Bakterien- oder Amöbenhaufen enthält. Dann folgt nach aussen eine Zone des Chromatinzerfalls, wo das Gesichtsfeld mit dunkel gefärbten Chromatinkörnchen übersät ist, endlich eine dunkel gefärbte Aussenzone noch wohl erhaltener Eiterkörperchen. Charakteristisch ist für die Abscesse die Gestaltung des umliegenden Lebergewebes, welches infolge des durch die Eiteransammlung bedingten Druckes eine Abplattung und Schichtung der Leberzellenbalken zeigt (Fig. 4, Taf. II).

Werden keine Bakterien, sondern nur toxische Stoffe der Leber auf irgend einem Wege zugeführt, so kommt es nicht zur Bildung von Abscessen, sondern zur Entstehung zahlreicher kleinster Nekrosen (Stauungsikterus, schwere Darmerkrankungen). Am häufigsten finden sich dieselben bei der

Eklampsie (Schmorl). Die Leberschnittfläche kann mit solchen mattgelblichen Nekroseherdchen förmlich übersät sein.

F M. G M. K. (*F oder F A. G M. Weigerts Fibrinfärbung*).

Mikroskopisch zeichnen sich diese zum Teil stark hämorrhagischen Herde durch einen völligen Verlust der Kernfärbung und Verwischung der normalen Leberstruktur aus. Die Blutkapillaren sind mit einer homogen-streifigen Masse gefüllt, die mit den nekrotischen Schollen der Leberzellen mehr oder weniger weit verschmilzt. Färbt man auf Fibrin, so zeigt sich das ganze Gefässnetz des nekrotischen Bezirks mit fibrinösen Massen ausgegossen und der nekrotische Bezirk selbst von Fibrin durchsetzt.

Litt.: Schmorl, Unters. über Puerperaleklampsie. 1893. Leipzig. Über Lebernekrosen beim Typhus s. Mallory, The Journal of experim. Medicine. Vol. III. 1898.

8. Lebercirrhose.

Es ist das der Sammelname für die verschiedensten Formen der mit gleichzeitigen parenchymatösen degenerativen und regenerativen Prozessen einhergehenden chronischen Entzündung des Gefässbindegewebes der Leber, die bald zu einer Vergrösserung (hypertrophisches Stadium), bald zu einer hochgradigen Verkleinerung und Verhärtung der Leber (atrophisches Stadium, cirrhotische Induration) führen. Im Gegensatz zu den gewöhnlichen Atrophien (braune — einfache und Stauungsatrophie), wo die Oberfläche glatt bleibt oder nur feinhöckerig wird, treten bei der atrophischen Cirrhose zahlreiche grosse und kleine Höcker an derselben zu Tage (Granularatrophie). Die Schnittfläche ist gleichfalls grob- und feinhöckerig gestaltet. Die einzelnen Höcker sind sehr verschieden gross, häufig von intensiv gelber oder rötlich gelber Farbe, welche auf Fett und Ikterus hindeutet. Wegen dieser Farbe nannte Laennec die Veränderung Cirrhose, von *κιρρός* gelb. Man erkennt sehr leicht, dass diese Höcker ganz verschieden grosse Systeme von Leberläppchen umfassen. Sie bilden förmliche Inseln erhaltenen Lebergewebes, welche durch ein mehr oder weniger breites, grauweiss, narbig aussehendes Netzwerk eingeschlossen und von einander getrennt sind. Diese grauweissen Streifen und Netze stellen das gewucherte Bindegewebe dar, welches sich bei der Durchschneidung der Leber zusammenzieht und so die noch erhaltenen Parenchyminseln über die Fläche hervortreibt.

Schon an *frischen Doppelmesserschnitten*, die man mit Essigsäure behandelt, sieht man bei sch. V. in der Grösse sehr schwankende dunkle, auch wohl gelblich schimmernde Inseln, welche durch auffällig breite helle Streifen getrennt sind. Bei st. V. erkennt man die Zusammensetzung der Inseln aus grösstenteils verfetteten Leberzellen, die neben dem Fett noch deutliches Pigment enthalten, oder zwischen denen gallig gefärbte Klumpen auftreten. In den hellen Streifen sieht man Gefässe und Gallenkanälchen, es handelt sich also um das enorm verbreiterte periportale Gewebe.

Einen klaren Einblick in die feineren Verhältnisse gewinnt man erst an den Schnitten vom gehärteten Präparate. F M. G M. Karminf. (van Gieson und elastische Faserfärbung).

In frischeren Stadien ist die gröbere Läppchen-Struktur des Lebergewebes bei sch. V. unverändert. Parenchymatöse Veränderungen degenerativer Art (z. B. Verfettungen), die von manchen als die Ursache der Bindegewebswucherung angesehen werden, kommen vor, sind aber nicht immer vorhanden. Die ersten Anzeichen der Cirrhose bestehen in einer Anhäufung von Rundzellen und Vermehrung der spindeligen Bindegewebszellen im periportalen Gewebe (Fig. 3, Taf. III). Wir wissen schon von früheren Schilderungen (vergl. Herzschwielen) her, dass diese Rundzellenanhäufung das Merkmal einer im Fortschreiten begriffenen entzündlichen Bindegewebswucherung ist. Diese herdweisen Rundzelleninfiltrationen und Zellwucherungen nehmen langsam und andauernd zu. Je länger der Prozess dauert, um so mehr fibrilläre Grundsubstanz wird von dem wuchernden Gewebe geliefert, bis allmählich breite Bindegewebsstreifen die Läppchen umhüllen (Fig. 4, Taf. III). So lange aber der Prozess im Fortschreiten ist, so lange finden sich auch die Rundzelleninfiltrationen, wenn sie auch gegen das fertige Bindegewebe mit seinen spindelförmigen Zellen und Zellkernen mehr und mehr zurücktreten, um endlich beim Stillstand des Prozesses ganz zu verschwinden. Färbt man auf elastische Fasern, so fällt der grosse Reichtum des neugebildeten Bindegewebes an elastischen Elementen auf. Infolge der Wucherung des Bindegewebes ist es natürlich, dass die Läppchen immer mehr von einander getrennt, ja schliesslich ganz isoliert werden. Die unregelmässige Ausbreitung des Wucherungsprozesses bringt es mit sich, dass nur selten gerade die einzelnen Läppchen (monolobuläre oder annuläre Form), sondern meist Gruppen derselben umschlossen und von anderen geschieden werden (multilobuläre Form). Andrerseits bleibt die Wucherung nicht an der Grenze der Läppchen stehen, so dass einfache Bindegewebsringe zustande kommen (interlobuläre Form), sondern sie dringt rücksichtslos in die Läppchen selbst vor, so dass dieselben durchschnitten, in vielfache Teile zerlegt und völlig zersplittert werden können (intralobuläre Form). Alle diese verschiedenen Formen können sich in ein und derselben cirrhotischen Leber im bunten Durcheinander finden, so dass eine Klassifizierung auf Grund dieser Merkmale schwer möglich ist.

Betrachtet man die stehen gebliebenen Leberinseln genauer, so lässt sich an den Läppchenresten nur schwer die ursprüngliche Anordnung in radiären Strahlungen wiedererkennen. Durch das einwachsende Bindegewebe, durch Schwund und Neubildung der Leberzellen selbst ist das ursprüngliche Bild verwischt. Das neugebildete Kapillarnetz lässt sich wohl von der Arteria hepatica, schwieriger aber von der Vena portarum aus injizieren. Dieser völlige Umbau des Lebergewebes, diese Umordnung des

Kapillarnetzes führt leicht zu einer Erschwerung der Blutströmung in den Ästen der Vena portarum, und die Folge davon ist der fast regelmässig vorhandene Ascites.

Selbstverständlich ist es, dass bei diesen starken Bindegewebswucherungen ein allmählicher Druck auf die Leberzellen ausgeübt wird und diese deshalb der Atrophie und der Degeneration bis zum völligen Schwunde anheimfallen müssen. Dadurch wird aber die Kontinuität des Gallenkapillarnetzes unterbrochen und die Folge ist eine Retention der Galle in den mehr central gelegenen Bezirken des Ikterus.

Die degenerativen Prozesse an dem Lebergewebe, welche zu Atrophie und zum Untergang eines grossen Teiles derselben führen, haben aber, wie schon oben gesagt, stets regenerative Erscheinungen im Gefolge.

Schon bei sch. V. fallen in den breiten Bindegewebsstreifen vorgeschrittener Fälle zahlreiche dunkle, unregelmässig wellig verlaufende Kanälchen auf (Figur 4 Tafel III), die sich bei besonders reichlicher Entwickelung sogar netzförmig verbinden können, so dass ein den Leberzellenbalken analoges Netzwerk entsteht. Nur sind diese Kanälchen viel schmaler als Leberzellenbalken. Bei st. V. sieht man deutlich niedriges kubisches Epithel, und der Vergleich zeigt, dass es sich um Gallenkanälchen handelt. Wegen des niedrigen Epithels könnte man sie mit Blutkapillaren verwechseln, aber die Endothelien der letzteren sind noch niedriger, und vor allem stehen die Kerne der Endothelien viel weiter auseinander. Da normalerweise nur wenige Gallenkanäle im periportalen Bindegewebe verlaufen, die sich auch noch streckenweise in die Läppchen hinein fortsetzen, so muss man hier unbedingt eine starke Vermehrung der Kanälchen annehmen, wie wir sie bereits bei der akuten gelben Leberatrophie als regeneratorische Wucherungen kennen gelernt haben. Durch den Nachweis der Mitosen ist die wirkliche Neubildung sicher gestellt worden. Schwieriger ist die Frage, ob wirklich die Mehrzahl der Kanälchen neugebildet, oder nicht grösstenteils aus atrophisch gewordenen Leberzellenbalken entstanden ist, wofür ja die netzförmige Anordnung, die ganz der Grösse eines Leberläppchens entsprechen kann, sehr ins Gewicht fallen würde, zumal Übergänge von Leberzellenbalken in Gallengänge gerade bei Lebercirrhose am Rand der Läppchen häufig beobachtet werden.

Neben diesen oft schwer zu entwirrenden Formen finden sich an dem erhaltenen Lebergewebe noch Zeichen von Wucherung, Vergrösserung der Zellen mit auffallend grossen oder mehrfachen Kernen, also eine Art kompensatorischer Hypertrophie, die in gewissen Fällen bedeutende Grösse annehmen kann. Zu beachten ist, dass solche Hypertrophien sich nicht gleichmässig über die Läppchen verbreiten, sondern in der Peripherie am lebhaftesten sind und zwar oft nur in einem Teil, der mit den angrenzen den Teilen der benachbarten Läppchen das Quellgebiet eines gemeinsamen Gallenweges ausmacht (sog. sekretorische Einheit). Wenn solche Hyper-

trophien an zahlreichen übergebliebenen Leberinseln besonders stark auftreten, so bekommen wir das Bild der sog. knotigen Leberhypertrophie. An der Oberfläche, wie besonders an der Schnittfläche sieht man viele, oft durch ihre hellere Farbe sich abhebende, tumorartig vorspringende Herde, die keine deutliche Läppchenzeichnung aufweisen. Zwischen ihnen und den einfachen Resten von Leberparenchym, welche die cirrhotischen Bindegewebsmassen umschliessen, bestehen alle möglichen Übergänge.

Solche kompensatorischen Hypertrophien, die bald diffus, bald knotenförmig auftreten, finden sich nicht nur bei der Cirrhose, sondern überall, wo Leberparenchym teilweise zu Grunde geht, z. B. bei der akuten gelben Leberatrophie, bei Stauungsatrophie, bei Echinococcus, Geschwülsten der Leber etc.

Über die Ursachen der Cirrhose lässt sich noch wenig Sicheres aussagen. Man hat die verschiedensten toxischen Schädlichkeiten (Alkohol, Blei, Toxine des entzündlich veränderten Magendarmkanals etc.) und Infektionen (Darmbakterien, Malaria, Syphilis etc.) als ätiologisch wichtige Momente betrachtet. Es ist selbstverständlich, dass je nach der Art des Giftes und des Infektionsweges die Cirrhose der Leber einen anderen Verlauf nehmen, ein anderes Bild zeigen kann. So können bald die Blutgefässe, bald die Gallenwege, bald der Peritonealüberzug der Ausgangspunkt der entzündlichen Veränderung sein. Nur verwischen sich später die Bilder und die Unterscheidung verschiedener Formen wird immer schwieriger.

Man hat von der Laennecschen Lebercirrhose noch eine besondere, nicht zur Schrumpfung führende hypertrophische Form abgetrennt, die wohl mit Ikterus aber nicht mit Ascites einhergeht und stets mit Milztumor verbunden ist. Auch bei der gewöhnlichen Laennecschen Cirrhose hat man, je nachdem das Gefässsystem oder die Umgebung der Gallenwege der überwiegende Ausgangspunkt der Bindegewebswucherung ist, eine perivasculäre und biliäre Cirrhose unterschieden. Die makroskopischen Verhältnisse, das klinische Bild, der Zustand der Gallenwege, alles das ist bei der Diagnose mit zu berücksichtigen, denn die mikroskopische Untersuchung allein genügt nicht. Bei der spezifischen hypertrophischen Cirrhose (von Ackermann als elephantiastische Form beschrieben) soll die Bindegewebswucherung besonders stark und besonders intralobulär entwickelt sein. Bei der biliären Cirrhose bilden kleine, durch entzündliche Veränderungen oder Verschluss der Gallenwege hervorgerufene Nekrosen den Ausgangspunkt einer sozusagen organisatorischen Bindegewebsneubildung. Bei der biliären Cirrhose soll auch die kompensatorische Hypertrophie des restierenden Lebergewebes stärker als bei der perivaskulären Form hervortreten.

Litt.: Eberth, Zur Kenntnis der hypertrophischen Lebercirrhose. Virchows Archiv. Bd. 158. 1899. — Paltauf, Cirrhosis hepatis in d. Ergebnissen von Lubarsch-Ostertag

1894. III. Abt. — Heineke, Zur Kenntnis der primären biliären Lebercirrhose. Zieglers Beiträge. Bd. XXII. 1897. — Siegenbeek van Heukelom, Die experim. Cirrhosis hepatis. Zieglers Beiträge. Bd. XX. 1896. — Greco, Über die Reproduktion der Leber bei Lebercirrhose. Riforma medica. Vol. III. Nr. 22. — Kretz, Über Lebercirrhose. Wiener klin. Wochenschrift. 1900. Nr. 12.

9. Tuberkulose der Leber.

Sie ist eine sehr häufige Begleiterin schwerer Tuberkulosen; besonders reichlich ist die Tuberkelentwickelung bei der allgemeinen miliaren Tuberkulose. Verhältnismässig selten ist die sogen. grobknotige Form der Tuberkulose, bei der erbsen- bis haselnussgrosse Knoten das Lebergewebe durchsetzen. Sie zeigen das typische Aussehen des Tuberkels, eine grauweisse Randzone und ein gelbes, undurchsichtiges, verkästes Centrum.

Am häufigsten ist die miliare oder submiliare Tuberkulose. Schon mit blossem Auge kann man, besonders unter der Glissonschen Kapsel, die graudurchscheinenden, fast wie kleinste Cystchen aussehenden Knötchen erkennen. In anderen Fällen sind sie mehr weiss-grau. Auf der Schnittfläche nimmt man gelegentlich an einzelnen Knötchen gelbe Färbungen (die beginnende Verkäsung) wahr, an anderen grünliche oder rot-gelbe, welche auf nähere Beziehungen zu den Gallenwegen hindeuten. Je frischer die Fälle, um so kleiner sind auch die Tuberkel, deren Existenz dann erst durch das Mikroskop aufgedeckt wird.

Will man sich schnell über die ungefähre Zahl der Tuberkel in der Leber ein Urteil verschaffen, so genügt die Betrachtung eines *frischen Doppelmesserschnittes* nach Zusatz von Essigsäure. In demselben erkennt man neben den hellen, spitzwinklig geformten, periportalen Bindegewebsinseln, welche die dunklen Läppchen von einander trennen, rundliche, helle Flecke, welche im Durchschnitt nur den dritten oder gar vierten Teil eines Leberläppchens messen. Es sind die Tuberkel, in denen man bei st. V. auch hier und da Riesenzellen erkennen kann.

Genaueren Aufschluss gewähren Schnitte vom gehärteten Präparate.

F M. G M. K und Bacillenfärbung.

F oder F A. G M bezw. Einbettung. Weigertsche Fibrinfärbung.

Sehr leicht erkennt man im gefärbten Schnitte zahlreiche dunkle, rundliche Herde, welche meist eine charakteristische Lagerung zu den Leberläppchen, nämlich in der Peripherie derselben zeigen, so dass sie bei reichlicher Entwickelung einen förmlichen Kranz um die einzelnen Läppchen bilden (Figur 5, Tafel II). Die Tuberkel nehmen ihren Ursprung vom periportalen Gewebe. Sie zeigen bei st. V. den charakteristischen Aufbau, wie er bei der Herztuberkulose geschildert worden ist.

Freilich ist zu betonen, dass nicht alle Tuberkel gleich gebaut sind, sondern dass man je nach dem Entwickelungsstadium und der Stärke des von den Tuberkelbacillen ausgeübten Reizes verschiedene Formen trennen muss. Je frischer der Prozess, je akuter er verläuft, um so mehr

besteht das Knötchen aus einfachen Rundzellen, die als zugewanderte Elemente aufgefasst werden (Rundzellentuberkel). Je langsamer das Knötchen sich ausbildet, um so mehr treten die epitheloiden Elemente, die von den fixen Bindegewebszellen oder Lymphendothelien abstammen, in den Vordergrund, während die Rundzellen nur die Peripherie umsäumen. (Epitheloidtuberkel.) In ganz chronischen Fällen können die epitheloiden Elemente Neigung zur Bindegewebsbildung zeigen, indem sie mit ihren Ausläufern zu einem gerüstartigen Netzwerk zusammentreten (retikulärer Tuberkel) oder in ausgesprochen faseriges Bindegewebe übergehen (siehe Lungentuberkulose). Allen Stadien gemeinsam ist das Vorkommen von Riesenzellen und der Mangel an Gefässen innerhalb der Neubildung. In frischen Fällen wird häufig der Befund von Fibrin im Centrum der Knötchen erhoben. Falls nicht durch eine bindegewebige Umwandlung des tuberkulösen Gewebes ein fester Wall gegen die vordringende Infektion und somit eine Art Heilung geschaffen ist, geht das neugebildete Gewebe in allen Tuberkeln dem typischen Zerfalle, der Verkäsung entgegen.

In der Leber handelt es sich meist um Epitheloidtuberkel. Die Abbildung Figur 6 Tafel II zeigt einen Lebertuberkel mit vorwiegend retikulärem Aufbau.

Zum Nachweis der T. B. dienen die bekannten spezifischen Färbungen. Neben den Tuberkelknötchen kann sich auch noch eine diffuse Cirrhose in der Leber ausbilden.

Litt.: Kockel, Beitrag zur Histogenese des miliaren Tuberkels. Virchows Archiv. Bd. 143. 1896. — Zehden, Zus. Referat Centr. f. path. Anat. Bd. 8. 1897.

10. Syphilis der Leber.

Sie tritt in zwei Hauptformen auf, als kongenitale und acquirierte Syphilis. Die erstere lokalisiert sich naturgemäss im Gebiete der Vena umbilicalis, durch welche der Giftstoff von der Mutter auf den Fötus übertragen und zunächst in der Leber abgelagert wird. Die Veränderungen sind sehr verschiedener Art; die wichtigsten sind die Cirrhose und die miliaren Gummata. Die Cirrhose ist eine hauptsächlich intralobulär fortschreitende, die Leberzellenbalken zersprengende, die Leberzellen isolierende Bindegewebswucherung. Nicht selten beobachtet man eine Hemmung in der Leberentwickelung. Statt der in Zellen differenzierten, radiär geordneten Balken finden sich unregelmässig geformte, vielkernige Protoplasmamassen, wie wir sie in früheren Stadien der Leberentwickelung, aber auch bei der Regeneration von Lebergewebe aus Gallengängen zu finden gewohnt sind. Die miliaren Gummata stellen aus Spindel- und Rundzellen dicht gemischte Knötchen dar, welche mit Vorliebe von dem periportalen Gewebe entspringen. In letzterem findet sich regelmässig eine frische Zellwucherung. Wenn die miliaren Gummata verkäsen, ähneln sie den

Tuberkeln, nur fehlen ihnen die Riesenzellen. Mit diesen miliaren Gummata sind andere, physiologisch bei jedem Neugeborenen vorhandenen Rundzellenanhäufungen nicht zu verwechseln. Diese letzteren sind Brutstätten weisser und roter Blutkörperchen und liegen zum grossen Teil in den erweiterten Kapillaren. Sie sind der letzte Hinweis auf die energische blutbildende Thätigkeit der Leber während des fötalen Lebens. M. B. Schmidt, Zieglers Beiträge. Bd. 11. 1892. Nicht selten besteht in den syphilitischen Lebern starker Ikterus (Feuersteinleber).

Endlich trifft man bei Neugeborenen auch grössere, meist nur einzeln oder in geringer Zahl vorhandene Gummiknoten, welche mit Vorliebe in der Umgebung der Nabelvene lokalisiert und mit entzündlichen Wucherungen in der Venenwandung, allgemeiner oder lokalisierter Cirrhose verbunden sind. Die Gummiknoten sind auch das Wahrzeichen der aequirierten Syphilis. Die syphilitische Leber ist charakterisiert durch mehr oder weniger tiefe narbige Einziehungen, die besonders die Nähe des Lig. suspens. bevorzugen (Hepar lobatum). Schneidet man senkrecht auf diese Narben ein, so trifft man sehr häufig in der Tiefe, an der Spitze der trichterförmigen Narben auf gelbliche Knoten ungleicher Grösse, die sehr an verkäste Tuberkel erinnern. Doch bestehen einige, wenn auch nicht immer deutlich hervortretende Unterschiede. Die Umgebung der genannten gelben Knoten ist durch eine starke Bindegewebswucherung ausgezeichnet, so dass die Knoten in einer grossen Narbe zu liegen scheinen. An der Peripherie der gelben Knoten verdichtet sich das Gewebe zu einem grau durchscheinenden Ringe. Die Kontraktionsfähigkeit des narbigen Gewebes bedingt es, dass die gelben Knoten auf der Schnittfläche auffällig stark hervorspringen, was bei Tuberkeln nicht in dem Grade der Fall zu sein pflegt.

Ferner übertreffen diese Knoten bei weitem das Mass der gewöhnlichen Leber-Tuberkel, da sie meist zwischen Erbsen- und Haselnussgrösse schwanken. Gegen eine Verwechselung mit der grobknotigen Lebertuberkulose schützt auch die Lokalisation der Knoten. Dieselben sind gewöhnlich auf das Gebiet der narbigen Einziehungen beschränkt, während die Tuberkel die ganze Leber durchsetzen. *An frischen Doppelmesserschnitten* durch ein Gummi fällt der starke Fettgehalt der nekrotischen Massen und besonders die starke Verfettung der wuchernden Randschicht in die Augen. In dem tuberkulösen Käse und in dem tuberkulösen Granulationsgewebe spielen die Verfettungen nur eine geringe Rolle oder fehlen ganz. Doch kommen auch Ausnahmen vor.

F M. G M. K oder elastische Faserfärbung. Oder Flemming (Einlegen kleiner Stückchen aus den Grenzpartien der Gummata).

An mikroskopischen Schnitten fallen sofort die nekrotischen Partien durch ihren Mangel an Kernfärbung auf. Je grösser die Knoten, um so stärker die Nekrose. An den kleinsten sieht man am besten den Aufbau

derselben. Auch sie bestehen, wie die Tuberkel, aus einer Neubildung von Bindegewebe. Besonders charakteristisch sind die Veränderungen in dem angrenzenden Gefässsystem. Das syphilitische Gift, welches uns bis jetzt noch unbekannt ist, lokalisiert sich besonders gern in den Wandungen der kleinen Gefässe, in denen es Wucherungen, besonders der Intima und der Adventitia hervorruft. Sie bilden auch die Anfänge der Gummibildung. Man kann die Gefässe noch sehr häufig inmitten der verkästen Centren erkennen. Deutliche epitheloide Bildungen, wie sie so charakteristisch für die Tuberkel sind, fehlen meist bei der Syphilis. Die Wucherungszone zeigt mehr lange, schmal spindlige Zellen, deren Kerne starke Zerrungen in die Länge aufweisen. Neben den Rundzellen, welche auch die äussere Zone bilden, finden sich viele gelapptkernige Leukocyten, die bei den gewöhnlichen Tuberkeln nicht so reichlich zu sein pflegen. Riesenzellen sind in der Gummigeschwulst sehr selten (Figur 2, Tafel IV).

Das Leberparenchym der Umgebung zeigt je nach der Grösse der Knoten mehr oder weniger starke Druckerscheinung. (Abplattung und braune Atrophie der Zellen.) Weit über die Zone der narbigen Veränderung hinaus sieht man cirrhotische Veränderungen des periportalen Gewebes. In manchen Fällen zeigt die ganze Leber das Bild einer schweren Cirrhose mit Granularatrophie. Das die gummösen Knoten umgebende Narbengewebe ist sehr reich an elastischen Fasern.

Die Figur 1, Tafel IV, stellt den Rand einer Gummigeschwulst dar uud zwar nach Flemmingscher Härtung, wodurch die Verfettung besser demonstriert werden kann. Man sieht in dem nekrotischen Fleck feinste dunkle Fettkörnchenstreifen, in dem sehr breiten Bindegewebsringe grosse Fetttröpfchenhaufen. Zu beachten sind die stark verdickten Gefässwände innerhalb der Bindegewebszone. Auch das anstossende Lebergewebe zeigt Verfettung.

Litt.: Über congenitale Syphilis der Leber. Hecker, Archiv f. klin. Med. Bd. 61. 1898. — Über Lebercirrhose bei congenitaler Syphilis s. Marchand, Centralbl. f. allg. Path. Bd. VII. 1896.

An die spezifische Entzündung, bezw. die Granulationsgeschwülste, schliesst sich am besten die

11. Leukämie der Leber

an. Die Leukämie stellt einen Reizzustand der lymphatischen oder blutbereitenden Gewebe dar, wobei bald das Knochenmark (myelogene Leukämie), bald die Milz (lienale Leukämie), bald die Lymphknoten (lymphatische Leukämie) allein oder kombiniert betroffen sind. Die Folge dieses Reizzustandes ist eine sehr stark vermehrte Produktion der spezifischen Elemente, welche durch ihren Übertritt in das Blut eine Vermehrung der verschiedenen Formen weisser Blutkörperchen bedingen (s. Blut).

Allmählich nehmen auch andere Organe, besonders die grossen Drüsen des Unterleibs, an der Erkrankung teil. So kommt es in der Leber in der Umgebung der Gefässe, also im periportalen Gewebe zu einer vielfach knötchenförmigen Anhäufung von Zellen (Lymphombildung), welche ganz den im Blute schwimmenden weissen Blutkörperchen gleichen. Ob es sich hier um eine Ablagerung aus dem Blute oder um eine autochthone Neubildung aus kleinsten lymphatischen Herden, wie sie in dem periportalen Gewebe der normalen Leber vorkommen können, handelt, soll unentschieden bleiben.

Die makroskopische Veränderung der Leber besteht in einer Vergrösserung derselben. Auf dem Durchschnitte tritt das periportale Gewebe deutlicher als sonst hervor, ähnlich wie bei der Cirrhose.

F M. G M. K.

Bei sch. V. kann das Bild sehr an frische Stadien der Cirrhose erinnern wegen der starken zelligen Infiltration des periportalen Gewebes, doch ist dieselbe bei der Leukämie mehr knötchenförmig, erinnert an Tuberkulose. Es fehlen jedoch Verkäsungen und Riesenzellen. Aber eine weitere Veränderung tritt noch hinzu. Die Leberläppchen selbst sind von einem radiären System dunkler Linien durchsetzt (Figur 2, Tafel III), und die st. V. zeigt, dass es die mit weissen Blutkörperchen gefüllten Kapillaren sind. Auch in den grösseren Gefässen, besonders in den Venen, fällt diese abnorme Anhäufung von weissen Blutkörperchen auf.

Die Form der weissen Blutkörperchen ist in den einzelnen Fällen verschieden. Meist handelt es sich um kleine oder grosse rundkernige Elemente, nicht um die gewöhnlichen gelapptkernigen Leukocyten.

In seltenen Fällen, z. B. beim Typhus, kommt es zur Bildung kleiner Lymphknötchen im periportalen Gewebe, ohne dass Blutveränderungen existieren. Diese Knötchen besitzen häufig ein nekrotisches Centrum, aber keine Riesenzellen. Färbt man mit Methylenblau, so kann man meist relativ schwach gefärbte Haufen feiner dichtgelagerter Stäbchen (Typhusbacillen) in dem nekrotischen Gewebe nachweisen.

Auch bei der Pseudoleukämie, einer Erkrankung der blutbereitenden Organe, bei welcher das Blut selbst unverändert bleibt, kommen ähnliche Lymphombildungen im periportalen Gewebe vor, wie bei der wahren Leukämie.

12. Echinococcus der Leber.

Die Taenia Echinococcus ist ein Darmparasit des Hundes. Sie ist ein ca. 4 mm langer dreigliedriger Bandwurm, dessen letztes geschlechtsreifes Glied zahlreiche Eier produziert. Durch die an der Schnauze und dem Felle hängenden Eier der Taenie wird gelegentlich der Mensch infiziert. Der sich entwickelnde Embryo gelangt aus dem Darme des Menschen in die übrigen Organe, am häufigsten durch die Pfortader in

die Leber. Dort umgiebt er sich mit einer Bindegewebskapsel und entwickelt sich im Laufe von Wochen und Monaten zu einer wallnussgrossen Blase mit einer mehrschichtigen Cuticula, an deren Innenfläche sich eine körnige Parenchymschicht ausscheidet. (Finne der Taenia Ech., Echinococcusblase) Beim weiteren Wachstume nimmt die Grösse der Blase stetig zu, bis zur Kindskopfgrösse und darüber. Sie ist mit einer klaren, kochsalzreichen, eiweissfreien Flüssigkeit, welche Bernsteinsäure, zuweilen auch Zucker enthält, gefüllt. Vom 4. Monate an beginnen sich an der Wand die sog. Brutkapseln zu bilden, körnige Verdickungen der die Blase auskleidenden Parenchymschicht, die sich zu blasigen Hohlräumen umgestalten, in welche hinein sich wiederum Einstülpungen entwickeln, die sich durch allmähliche Differenzierung des körnigen Materials zu den Skolices ausbilden. Der Skolex stellt ein 0,3 mm langes zweigliedriges, mit einem Stil an der Wand befestigtes Gebilde dar, dessen freies Glied in das der Wand ansitzende eingestülpt sein kann. Das freie Glied trägt einen zweigliedrigen Hakenkranz und vier Saugnäpfe. In dem Leib der Skolices finden sich häufig glänzende Kalkkugeln. Die Skolices können sich auch von der Wand der Brutkapsel lösen und frei umherschwimmen, nach dem Platzen der Brutkapsel auch in die Hauptcyste gelangen. Wird ein echinococcushaltiges Organ vom Hunde gefressen, so wachsen die Skolices im Darm des Hundes zu geschlechtsreifen Taenien aus.

Sehr häufig entwickeln sich durch Sprossung aus der Wand sogen. Tochter- und in ihnen wieder Enkelblasen, die lose und frei in der Flüssigkeit des Hauptsackes umherschwimmen.

Selten entwickeln sich wie bei den Tieren die Tochterblasen nach aussen vom Hauptsack, so dass ein aus zahlreichen nebeneinander liegenden Cysten zusammengesetztes Gebilde entsteht (Echinococcus veterinorum).

Natürlich wird unter dem Drucke der mächtigen Echinococcusblase ein grosser Teil Lebergewebe der Atrophie verfallen. Die Blase selbst wird von einer Bindegewebskapsel umhüllt. Stirbt der Echinococcus ab, so schrumpft er meist stark zusammen und faltet sich; der eingedickte Inhalt und die Wandung werden mit Kalksalzen durchsetzt, so dass es oft schwer ist, mit dem blosen Auge die Natur des Kalkherdes als eines gewesenen Echinococcus zu erkennen. In frischen Fällen, bei lebender Blase, ist die Diagnose meist leicht, doch können auch sonst grosse Cysten in der Leber entstehen, und die sichere Diagnose gestattet nur das Mikroskop. *Dazu dient einmal die Untersuchung der Wand, dann die des Inhaltes.*

Man nimmt am besten mit der Schere einige feine Scheibchen aus dem Querschnitte der oft gallertig weichen Wand der Echinococcusblase, welche zuweilen mehrere mm dick sein kann und sich leicht aus der bindegewebigen festeren Kapsel lösen lässt. Schon bei sch. V., besser aber bei st. V. erkennt man eine charakteristische deutliche konzentrisch lamellöse Streifung in der Membran, wie sie an gewöhnlichen Cystenwänden nicht

gefunden wird (s. Fig. 11). Hier und da sieht man auch körnige Massen, welche das der streifigen Cuticula innen aufsitzende Parenchym darstellen, aus welchen die Brutkapseln entspringen. Scherenschnitte aus den Wandungen der Tochterblasen, welche in allen denkbaren Grössen vorhanden sein können und oft den Raum der Mutterblase in ihrer grossen Zahl völlig ausfüllen, ergeben die gleichen Bilder.

Betrachten wir mit blossem Auge jetzt die *Wandinnenfläche einer Echinococcusblase* genau, so kann man sehr oft zahllose feine weisse Körnchen von halb Stecknadelkopfgrösse an derselben erkennen. Schabt man sie ab und bringt sie unter das Mikroskop, so erkennt man sehr leicht die oben geschilderten Brutkapseln mit darin steckenden Skolices. Manche sind geplatzt und lassen die Skolices heraustreten, die auch frei in der Flüssigkeit

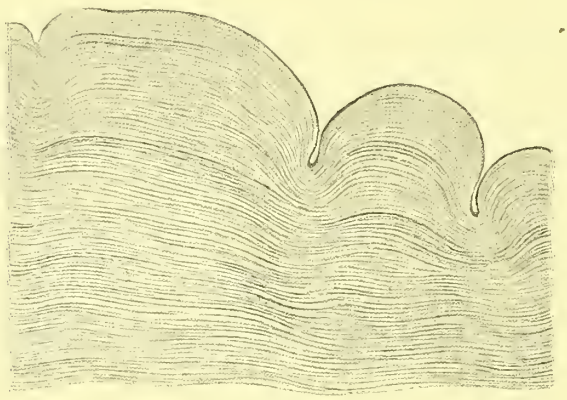

Fig. 11.

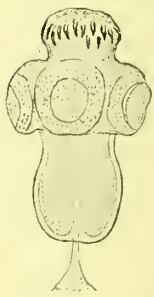

Fig. 12.

Fig. 11. Wand einer Echinokokkenblase (frischer Scherenschnitt).
Fig. 12. Ausgestülpter Skolex aus einer Brutkapsel.

schwimmen. Dann sind an den ausgestülpten Formen die Saugnäpfe und und Hakenkränze deutlich nachzuweisen (s. Fig. 12). Die glänzenden Kerne im Leib der Skolices schwinden bei Essigsäure oder Salzsäurezusatz, sie bestehen aus Kalk.

Findet man an der Hauptblase keine Brutkapseln, so gelingt das oft an den Tochterblasen. Hält man dieselbe gegen das Licht, so sieht man oft kleine dunkle Körner an der Wand, die Brutkapseln. Eröffnet man vorsichtig die Blase und fängt den Inhalt, der milchig aussehen kann, auf, so sieht man auch hierin die Körnchen schwimmen, welche sich bei mikroskopischen Untersuchungen als Brutkapseln erweisen.

Aber nicht immer gelingt der Nachweis von Brutkapseln und Skolices; dieselben können abgestorben und zerfallen sein. Selbstverständlich ist das geschehen in den schon makroskopisch geschrumpften und verkalkten Echinokokken, bei denen auch der Nachweis der gestreiften Blasenwand

völlig misslingen kann. Das einzige, was nicht dem Untergange verfällt, sondern alle Veränderungen überdauert, sind die Haken der Skolices.

Will man daher nachweisen, ob ein Echinococcus wirklich steril geblieben ist oder nicht doch Skolices erzeugt hat, so muss man den *centrifugierten Inhalt* sorgfältig auf *Haken* untersuchen. Und will man an einem Kalkherd der Leber die Echinococcus-Natur feststellen, so muss man die Kalkmasse sorgfältig in einem mit Salzsäure gefüllten Uhrschälchen lösen und in dem bleibenden Reste die Haken nachzuweisen suchen. Im Gegensatz zu den Haken der anderen Finnen sind die des Echinococcus sehr klein. Sie messen durchschnittlich nur 0,04 mm. Ist die Verkalkung in einem abgestorbenen Echinococcus noch nicht hochgradig, so kann man in dem breiigen Inhalte viel Fett und Cholestearintafeln nachweisen.

Nun bleiben noch die bindegewebigen Kapseln für die Untersuchung übrig. Da empfehlen sich Schnitte vom gehärteten Objekte, welches womöglich Echinococcuswand, Kapsel und anliegendes Lebergewebe umfasst.

Härtung in FM. GM oder Einbetten in Paraffin oder Celloidin. K oder elastische Faserfärbung.

Die aus faserigem Bindegewebe bestehende Kapsel zeigt schon bei sch. V. ähnliche Bilder wie die älteren Cirrhosen, nämlich kleinzellige Infiltrationsherde und viele neugebildete Gallenkanälchen. Wie weit letztere einen Versuch zur Regeneration oder nur rein entzündliche Wucherungen darstellen, lässt sich nicht entscheiden. Am auffälligsten sind aber die in der Kapsel hier und da auftretenden Haufen von Riesenzellen. Dieselben gleichen nicht ganz den Riesenzellen bei der Tuberkulose, deren Kerne peripher gestellt sind, während hier eine solche Anordnung nicht innegehalten ist. Färbungen auf Bacillen etc. würden auch misslingeu. Es handelt sich hier um sogenannte Fremdkörperriesenzellen, welche sich in der Umgebung von Fremdkörpern, abgestorbenen Parasiten etc. bilden und durch Annagen der fremden Bestandteile eine allmähliche Vernichtung derselben herbeiführen, soweit ihre Kräfte dazu ausreichen.

IV. Die Niere.

Die Niere beteht aus einer Mehrzahl gleichwertiger Nierenabschnitte (Renculi), welche in sich das ganze System einer Niere enthalten. Wir unterscheiden an ihnen eine Rinden- und Marksubstanz. Erstere sitzt pilzförmig der letzteren, welche die Gestalt einer Pyramide zeigt, auf.

Die Rindensubstanz besteht aus zwei Gewebsformationen, den Markstrahlen, welche nichts anderes sind als schmale, nach der Nierenoberfläche zu sich allmählich verfüngende Fortsätze der Marksubstanz (Pyramidenfortsätze, Ferreinsche Pyramiden) und der zwischen die Markstrahlen eingebetteten Substantia glomerulosa (Labyrinth). Die letztere hat ihren Namen von den charakteristischen Bestandteilen der Niere, den Gefässwunderknäueln, Glomeruli. Ein jeder Glomerulus ist in eine doppelwandige, mit flachem Epithel bekleidete Kapsel (Bowmansche Kapsel) eingestülpt,

welche das Sekret des Glomerulus in sich aufnimmt und in eine stark gewundene, mit hohem Cylinderepithel bekleidete Röhre (Tub. contort.) weiterleitet. Diese letztere steigt zunächst gegen die Nierenoberfläche empor, biegt dann um und geht ungefähr an der Grenze zwischen Mark- und Rindensubstanz in eine aus zwei geraden Schenkeln bestehende Schleife (Henlesche Schleife) über, die senkrecht und zwar innerhalb der Markstrahlen bis in die Marksubstanz (Pyramide) hinabreicht. Der absteigende Schenkel ist dünn, von platten, gegen das Lumen etwas vorgewölbten, an Kapillarendothelien erinnernden Zellen ausgekleidet. Der aufsteigende Schenkel ist dick, mit cylindrisch-kubischem Epithel versehen. Der Übergang des dünnen in den dicken Abschnitt findet selten an der Umbiegungsstelle der Schleife, meist erst etwas höher oben statt. Der dicke aufsteigende Schenkel geht wieder in einen kürzeren gewundenen, cylinderepithel-bekleideten Abschnitt (Schaltstück) über, welcher bogenförmig in ein gerades Kanälchen (Sammelröhrchen) einmündet. Von den bisher genannten Abschnitten bilden die gewundenen Kanälchen und die dicken Schleifenschenkel die spezifischen sekretorischen Teile des Kanalsystems. Die Schaltstücke scheinen mehr der Resorption als der Sekretion zu dienen. Durch die Glomeruli wird die Harnflüssigkeit durchfiltriert. An den Cylinderepithelien der genannten Abschnitte, besonders denjenigen der Tubuli contorti fällt schon bei frischer Untersuchung eine feinkörnige Beschaffenheit des Protoplosmas auf. Diese Körner (Granula) sind in den basalen Abschnitten der Zellen zu feinen senkrecht stehenden Längsstäbchen angeordnet. An dem freien Saum der Zellen findet sich eine feinstreifige Cuticula (Härchenbesatz), welche jedoch sehr schnell der kadaverösen Veränderung unterliegt.

Die Tubuli contorti, die Schaltstücke, die Glomeruli und Gefässe bilden die Hauptmasse der Substantia glomerulosa oder des Labyrinths. Jeder zwischen zwei Markstrahlen gelegene Labyrinthabschnitt umfasst das Gebiet einer Arteria interlobularis, an deren Ästen die Glomeruli gleich Beeren hängen.

Die Markstrahlen dagegen führen in erster Linie die Schenkel der Schleifen und die Sammelröhren, welche zusammenfliessend die Pyramidensubstanz bilden. Die Sammelröhren, welche nahe der Pyramidenspitze in die breiten Ductus papillares übergehen, stellen den ableitenden Teil des Kanalsystems dar. Die Harnkanälchen sind in ihrer ganzen Ausdehnung von einer strukturlos erscheinenden Tunica propria umgeben.

Auf einem Durchschnitt durch eine normale Niere hebt sich das rötliche Mark von der grauroten Rindensubstanz deutlich ab. Der grosse Blutreichtum der Marksubstanz bedingt die rote Färbung derselben. Von ihr strahlen die Ferreinschen Pyramiden als rötliche Streifen in die graue Rindensubstanz aus.

Zu dem Parenchym (epitheliale Bestandteile der Harnkanälchen und Bowmanschen Kapseln) und den Gefässen mit ihren Glomeruli tritt nun noch das Bindegewebsgerüst, welches alle diese Bestandteile zusammenhält. Dasselbe ist aber im Gegensatz zu den meisten anderen Drüsen nur sehr wenig entwickelt, eigentlich nur um die grösseren Gefässe, welche an der Grenze von Mark- und Rindensubstanz verlaufen, sichtbar. Am deutlichsten tritt es noch an Schnitten hervor, welche quer zu der Längsrichtung der Kanälchen angelegt sind. Das elastische Gewebe ist sehr spärlich, eigentlich nur in der Umgebung der Blutgefässe ausgebildet.

Eine mikroskopische Untersuchung der Niere, mag sie nun am frischen oder gehärteten Präparat angestellt werden, muss also besonders auf folgende Punkte gerichtet sein: 1. Das Verhalten des Parenchyms. 2. Das Verhalten der Glomeruli. 3. Das Verhalten der Gefässe. 4. Das Verhalten des Bindegewebes (und des elastischen Gewebes). Nur die genaue Durchforschung dieser einzelnen Bestandteile kann die richtige Diagnose sichern, da oft nur einer derselben, z. B. die Glomeruli, verändert zu sein braucht.

Für die gewöhnlichen Untersuchungen genügen Schnitte, welche senkrecht zur Oberfläche angelegt werden und sowohl die Rinden-, wie die Marksubstanz

berücksichtigen. Handelt es sich um interstitielle Veränderungen, so sind horizontale Schnitte vorzuziehen.

1. Parenchymatöse Degeneration (trübe Schwellung) der Niere.

Bei akuten Infektionskrankheiten, manchen Vergiftungen etc. können die Nieren vergrössert, besonders in der Rindensubstanz geschwollen sein, so dass dieselbe auf der Schnittfläche über die Marksubstanz hervorquillt. Der Farbenunterschied zwischen Mark und Rinde ist greller, als in der Norm, das erstere stark gerötet, die letztere mehr weissgrau bis bräunlich und dabei von trübem Aussehen, so dass man nur die Schnittfläche sieht, nicht aber mit dem Blick, wie bei einem gesunden Organ, auch in die obersten Schichten eindringen kann. Das Licht wird also schon an der Schnittfläche fast völlig reflektiert.

Über die Ursache dieser Trübung giebt uns die *frische Untersuchung* eines Abstrichpräparates in Kochsalzlösung Aufschluss. Während in einem gleichen Präparat von einer gesunden Niere viele zusammenhängende Epithelien in Gestalt von kurzen Cylindern oder unregelmässigen Haufen gefunden werden, sind hier fast sämtliche Zellen isoliert, als Zeichen für den geringen Zusammenhang der Epithelien. Die einzelnen Zellen sind auffällig gross und dunkel. Bei st. V. sieht man den Zellleib mit zahlreichen, z. T. viel grösseren Körnchen erfüllt, als in der Norm. Die Zellgrenzen sind undeutlich, die Zelle sieht wie zerbrochen aus. Bei Essigsäurezusatz schwinden die Körnchen völlig, in vielen Zellen treten die Kerne jetzt deutlich hervor.

Es handelt sich also um eine Schwellung der Epithelien mit Vermehrung oder Vergrösserung der Eiweiss-Granula. Dadurch wird auch die makroskopische Veränderung des Lichtbrechungsvermögens erklärt.

FM. GM. K oder van Gieson. Oder Altmannsche Härtung und Granulafärbung. Oder FA. GM oder Einbettung. Weigerts Fibrinfärbung oder van Gieson.

Am gehärteten Präparat treten die geschilderten Verhältnisse ebenfalls gut hervor, wenn man die Schnitte in Glycerin untersucht. Im Balsam sind die Eiweisskörnchen nur gut zu erkennen bei den besonderen Färbungen (van Gieson, Altmann, Weigert).

Dabei bemerkt man auch, dass das Nierenparnchym nicht gleichmässig ergriffen ist, sondern dass die Veränderung fleckweise auftritt. Nicht alle Abschnitte der Harnkanälchen werden in gleicher Stärke befallen, sondern vor allem die sekretorischen, bald die gewundenen Kanälchen, bald die Schleifenschenkel, bald die Glomeruluskapseln. Durch die Vergrösserung der Zellen ist das Lumen der Kanälchen geschwunden. Oft zeigen die Zellen einen Zerfall ihrer centralen Abschnitte, dann entsteht förmlich ein neues künstliches Lumen mit körnigem Inhalt gefüllt. Sehr häufig

sind blasige Auftreibungen (Vakuolenbildung) der freien Zellkuppen bis zur gegenseitigen Berührung. Im gehärteten Präparat sieht man dann die Grenzen der Vakuolen als feines Netzwerk das frühere Lumen durchziehen. Die Lockerung der Epithelien zeigt sich in einer Abstossung von der Wand (Desquamation), ein Vorgang, der sich sehr häufig an den Glomerulusepithelien findet.

Noch eine besondere Thatsache ist zu erwähnen. An einzelnen Zellen, Zellgruppen, ganzen Kanälchen gelingt die Kernfärbung nicht mehr (Fig. 3, Tafel IV). Mit dem Schwund des Kernes ist auch der Tod der Zelle besiegelt. Die parenchymatöse Degeneration kann also in eine Nekrose der Epithelien übergehen. Sehr häufig sind auch Verfettungen der Epithelien mit der Leberschwellung verbunden.

Man darf nicht vergessen, dass ganz ähnliche Bilder, wie diejenigen der parenchymatösen Nephritis, durch kadaveröse Veränderungen hervorgerufen werden. Die sichere Diagnose ist nur am frisch gewonnenen Präparate möglich.

2. Fettige Degeneration.

Ebenso wie die trübe Schwellung ist die Verfettung der Niere eine Folge der verschiedensten akuten und chronischen Infektionskrankheiten, Vergiftungen etc. und bildet oft nur ein weiteres Stadium der trüben Schwellung. Je nach der Ausdehnung und dem Sitze der Verfettung wechselt auch das makroskopische Bild. In den schweren Fällen diffuser Verfettung ist die ganze Niere vergrössert, schwer, von steifer Konsistenz. Am auffälligsten ist die gelbe Färbung, welche schon an der Oberfläche, besonders aber auf der Schnittfläche hervortritt. Da die Rindensubstanz oft allein, jedenfalls stärker ergriffen zu sein pflegt, als die Marksubstanz, so hebt sich die helle, gelbe Rinde meist sehr scharf von den geröteten dunklen Markkegeln ab. Eine genauere Betrachtung löst die gelbe Färbung in kleinste gelbe komma- und S-förmig gebogene Streifen und Flecke auf, welche das Gebiet der Subst. glomerulosa einnehmen. Zuweilen sind die Markstrahlen allein, oder doch besonders stark ergriffen; dann sieht man auch hier gerade, gelbe Streifchen bis in die Marksubstanz vordringen. In andern Fällen ist die gelbe Zeichnung eine mehr netzförmige oder unregelmässig fleckige, ohne sichtbare Beziehungen zu den besonderen Systemen des Nierenparenchyms.

Dem bunten makroskopischen Aussehen entspricht auch eine grosse Mannigfaltigkeit der mikroskopischen Bilder.

Für die Untersuchung eignen sich am besten *frische Doppelmesserschnitte* und zwar in senkrechter und horizontaler Richtung. Zusatz von Essigsäure oder Kalilauge. (Betrachtung bei sch. V.) Die vorher ganz dunklen Schnitte hellen sich auf und die verfetteten Partien bleiben als schwarze Flecke zurück. Die Essigsäurepräparate lassen Struktur und

Kerne deutlich hervortreten, während bei Kalilaugezusatz alles bis auf das Fett verschwindet, wodurch die fleckige Anordnung der Verfettung noch klarer zu Tage tritt. Durch Kontrollierung der Essigsäurepräparate bei m. oder st. V. überzeugt man sich, dass die oben erwähnten komma- und S-förmigen Flecke den gewundenen Abschnitten der Harnkanälchen entsprechen. Die grossen Epithelzellen sind mit Fetttröpfchen der verschiedensten Grösse angefüllt, die in frischen Fällen besonders den basalen Teil der Zelle einnehmen (Fig. 4, Tafel IV). Am häufigsten sind die Schaltstücke, besonders die corticalen, von der Verfettung ergriffen.

Entsprechen die gelben oder jetzt im Schnitt dunkel erscheinenden Streifungen den Markstrahlen, so sind die Epithelien der Henleschen Schleifen von der Verfettung befallen. Liegen die oben erwähnten unregelmässigen, netzförmigen Zeichnungen vor, so zeigt uns das Mikroskop, dass die schwarzen Flecke zwischen den Kanälchen, also im Bindegewebe, liegen, und bei st. V. sieht man, dass die Fetttröpfchen-Anhäufungen spindelige oder verästelte Formen annehmen, also den Gestaltungen der Bindegewebszellen entsprechen. In manchen Fällen sind auch die Glomeruli Sitz der Entartung, und man findet bei mikroskopischer Untersuchung frischer Präparate die sonst durch ihr helles Aussehen auffallenden Glomeruli mit schwarzen Fleckchen besetzt, welche sich als verfettete Epithelien der die Glomerulusschlingen bedeckenden Bowmanschen Kapsel erweisen.

Die frischen Doppelmesserschnitte können mit Sudan III gefärbt werden. Die Fetttröpfchen erscheinen leuchtend rot.

Wie oben gesagt, ist die Grösse der Fetttröpfchen eine sehr wechselnde: Sind sie sehr fein, so liegen Verwechselungen mit Kalkkörnchen nahe. Letztere schwinden bei Salzsäurezusatz, die Fetttröpfchen nicht (s. Kalkinfarkt).

Um die feineren Verhältnisse bei der Verfettung studieren zu können, muss man kleine Stücke in Flemming härten und zwar aus verschiedenen Gebieten der Niere. Das Fett erscheint dann überall tiefschwarz. Fig. 4, Tafel IV). Über die Topographie der Nierenverfettung s. Ribbert, Beiträge zur normalen und path. Physiol. und Anatomie der Niere. Bibliotheca medica C. 4. — Über das Vorkommen von Fettinfiltration der Niere s. Hansemann, Virchows Arch. 148. 1897.

3. Anämischer Infarkt.

Wird ein grösserer Ast des arteriellen Gefässsystems durch im Blut kreisende Massen, insbesondere sogen. Blutpfröpfe (Emboli), verstopft, so ist die natürliche Folge eine Blutleere des zugehörigen Versorgungsgebietes, welches, den Verzweigungen der Gefässe entsprechend, meist eine keilförmige Gestalt besitzt, dessen Spitze in der Nähe der verstopften Arterie, dessen Basis an der Peripherie des Organs gelegen ist (Blasser anämischer Infarkt).

Schon an der Oberfläche der Niere lassen sich die anämischen Infarkte als unregelmässige helle, oft von roten Säumen umgebene Flecke von verschiedenster Grösse erkennen, welche in jüngeren Stadien über die Oberfläche hervorragen, später leicht eingesunken sind. Auf dem Durchschnitt bilden sie blasse, trockene, wie gekocht aussehende Herde, die gleichfalls mit rötlichen Säumen umgeben sind.

Gewöhnlich liegt der Infarkt nur in der Rindensubstanz und reicht mit ein oder mehreren Zacken bis an die Grenzschicht zwischen Mark und Rinde heran. Hier verlaufen die grösseren Gefässe, und an glücklich getroffenen Durchschnitten kann man schon mit blossem Auge die Verstopfungen derselben erkennen.

An etwas älteren Infarkten bildet sich innerhalb des roten noch ein zweiter gelblicher Saum aus, so dass also eine doppelte Umrandung besteht.

Ein *Doppelmesserschnitt* durch den Infarkt klärt uns das Wesen derselben auf. Die gelbliche Innenzone zeigt starke Verfettung, die rote enthält zahlreiche Blutkörperchen. Im eigentlichen Infarkte findet man keine Zellelemente mehr, sondern nur glänzende Schollen und Klumpen. Am gehärteten Präparat, welches den Infarkt ganz oder die Randzone grössere Infarkte umfassen soll, ist die Verfettungszone als solche nicht zu erkennen, doch treten die übrigen Verhältnisse deutlicher zu Tage.

FM. GM. K. oder

FA. GM. Weigerts Fibrinfärbung.

In dem eigentlichen Infarkte besteht keine Kernfärbung mehr, nur einzelne Wanderzellen mit gelappten Kernen sind in dem toten Gewebe zerstreut. Die Struktur der Kanälchen und der Glomeruli ist noch oft zu erkennen, aber der Inhalt wird von einer bald homogenen, bald krümlig scholligen und fädigen Masse gebildet (Fig. 6, Taf. IV). Das sind die unter dem Einfluss der durchströmenden Lymphflüssigkeit zu hyalinen Massen umgeprägten Eiweisskörper des absterbenden Zellenprotoplasmas (sogenannte Koagulationsnekrose. Weigert). Mit der Koagulationsnekrose sind reine Fibringerinnungen, besonders im Lumen der Gefässe, der Glomerulusschlingen, der Harnkanälchen innig verknüpft. Einen klaren Einblick über diese Verhältnisse gewähren nur die nach der Weigertschen Fibrinmethode gefärbten Präparate. In den äusseren Randbezirken des abgestorbenen Herdes, dort, wo derselbe an das lebende Gewebe anstösst, bestehen besondere Veränderungen. Dem schon makroskopisch sichtbaren roten Saum entsprechend finden wir eine übermässige Füllung aller Kapillaren, besonders in den Glomeruli. Hier und da haben die zarten Wandungen nachgegeben, und die Blutkörperchen sind in das Zwischengewebe oder den Kapselraum der Glomeruli ausgetreten. (Hyperämische oder hämorrhagische Randzone.) Sie ist das Zeichen für die Energie, mit welcher das Blut aus den benachbarten Stromgebieten in den blutleeren Teil einzuströmen sucht, dessen Bahnen aber durch die oben erwähnten koagu-

lations-nekrotischen Vorgänge verschlossen worden sind. Nach innen von dieser hyperämischen Zone finden wir einen dunkler gefärbten Saum, der aus netzförmig angeordneten dunklen Linien besteht. Bei st. V. erkennt man leicht, dass es sich um eine Anhäufung von Leukocyten handelt, welche zwischen den Harnkanälchen liegen und nach dem Infarkt zu allmählich an Menge abnehmen. Diese leukocytäre Randzone ist nicht in allen Infarkten und nicht in allen Stadien gleich stark ausgeprägt. Durch die Verfettung der Leukocyten entsteht zum Teil die frisch beobachtete gelbliche Verfettungszone. Die Nekrose schneidet nicht ganz scharf mit der leukocytären und hyperämischen Zone ab, sondern geht oft noch etwas über dieselben hinaus. Indes ist im Bereich der letzteren die Nekrose keine vollständige mehr, vielmehr findet man immer einzelne, besonders gerade Kanälchen, die gute Kernfärbung besitzen. Frisch untersucht zeigen die Epithelien derselben sehr häufig eine starke Verfettung, die zur Bildung der gelblichen Verfettungszone wesentlich beiträgt. Sie ist der Ausdruck eines herabgesetzten, ungenügenden Stoffwechsels, eine Folge der gestörten Cirkulationsverhältnisse an der Infarktgrenze.

Am gehärteten Präparat sehen wir auch sehr deutlich, dass ein schmaler Rindensaum von lebendem Gewebe den Infarkt an der Basis begrenzt, da die äussersten Rindenschichten von besonderen Kapselarterien ernährt werden, also durch eine Verstopfung der eigentlichen Nierenarterienäste in ihrer Ernährung garnicht gestört werden. In den das Infarktgebiet versorgenden Gefässen sieht man in günstig verlaufenden Schnitten die streifig und grobnetzförmig gebauten embolischen Massen (cf. Thrombus).

Je frischer der Infarkt ist, um so leichter werden noch Teile des betroffenen Abschnittes lebend, d. h. für uns kernhaltig erscheinen, so besonders die Gefässe und die von ihnen gebildeten Glomeruli, weil hier am längsten die notwendige Nahrung vorhanden sein wird. Es wird uns also nicht überraschen, mitten zwischen kernlosen Harnkanälchen noch wohlerhaltene Glomeruli zu finden. Ehe die Epithelkerne absterben, zerfallen sie leicht in einzelne Trümmer (Karyorrhexis). Das Centrum des Infarktes, wo die Auslaugung des Chromatins nicht so schnell stattfindet, wie an den stärker durchtränkten hyperämischen Randpartien, ist oft mit solchen Chromatinkörnchen ganz übersäet.

Allmählich treten die weiteren Veränderungen ein, auch die Glomeruli verfallen der Koagulationsnekrose, und die Grenze zwischen totem und lebendem Gewebe ist verwischt. Man findet ein gefässreiches Granulationsgewebe, aus Rund- und Spindelzellen bestehend, welches verschieden weit in die toten Massen hineinreicht. Als Reste des früheren Blutgehaltes und alter Hämorrhagien lassen sich in den Randpartien, aber auch inmitten des Infarktes körnige und krystallinische Blutpigmente nachweisen. Allmählich wird der ganze Infarkt von jungem Bindegewebe durchsetzt (Organisation). Bei den späteren Umwandlungen desselben in fibrilläres

Bindegewebe kommt es zu einer starken Schrumpfung, zu einer narbigen Einziehung an Stelle des Infarkts (Infarktnarbe).

Von Interesse sind die in älteren Infarkten fast regelmässig zu beobachtenden Regenerationsversuche der Harnkanälchen. Bei der Leber haben wir Sprossungen der Gallengänge und Umwandlung zu neuem Lebergewebe nach Untergang grösserer Teile des Lebergewebes kennen gelernt. Wenn auch bei der Niere solche weitgehenden zum völligen Ersatz führenden Neubildungen fehlen, so sieht man doch dem entsprechende Vorgänge an den Randbezirken der Niereninfarkte. Es lassen sich einmal solide Zellschläuche von den alten Kanälchen aus bis tief in den Infarkt verfolgen. Andererseits findet man, besonders in kleineren frischen Infarkten zwischen den toten Harnkanälchen solche, an denen noch einzelne Zellen erhalten sind. Diese Zellen können prachtvolle Mitosen aufweisen, und die neugebildeten Elemente schieben sich, wie man aus dem Vergleich aller Befunde schliessen muss, zwischen Tunica propria und toten Zellen vor, um allmählich das Lumen mit einem neuen Epithelbesatz zu umkleiden. Ein Ring lebender Zellen umschliesst dann die nach dem Lumen abgestossenen toten Zellmassen. Unter welchen Bedingungen solche Regenerationen häufiger als in anderen Fällen auftreten, wissen wir noch nicht.

Litt.: Über die Karyorrhexis und die Vorgänge bei der Nekrose und Nekrobiose überhaupt. H. Schmaus und E. Albrecht in Virchows Arch. Bd. 138. Suppl. und in Lubarsch-Ostertag. Ergebnisse 1894, 2. Abt. und 1896, 1. Abt. — Über Infarkte und Regeneration s. Thorel, Virchows Archiv. Bd. 146. 1896.

4. Septischer Infarkt.

So lange das verstopfende Material ein nicht infektiöses, nicht besonders reizendes ist, spricht man von einem blanden Embolus und einem gewöhnlichen (einfachen) Infarkte. Sobald aber der verstopfende Blutpfropf virulente Infektionskeime enthält, ändert sich das Bild, und es entsteht der sogenannte septische Infarkt.

Freilich gleicht das makroskopische Bild sehr demjenigen eines einfachen Infarktes. Erst eine genauere Betrachtung lässt in manchen Fällen erkennen, dass die gelbe Innenzone einen weichen, mehr eiterigen Charakter angenommen hat und wie die hyperämische Aussenzone viel breiter, deutlicher erscheint.

F M. G M. Gram oder *Methylenblaufärbung.*

Der wesentliche, sofort in die Augen springende Unterschied gegenüber dem mikroskopischen Bilde des einfachen Infarkts ist die ausserordentlich breite, tief dunkel gefärbte Randzone, welche nach aussen von einem hyperämisch-hämorrhagischen Hofe umsäumt ist. Diese dunkle Randzone besteht aus dichtesten Haufen von gelappkernigen Leukocyten, welche auch inmitten des Infarkts in viel grösserer Zahl als beim blanden Infarkt

gefunden werden. Diese leukocytäre Infiltration schwindet nicht, sondern bleibt so lange bestehen, als die Erreger des ganzen Prozesses, d. h. die mit dem Embolus zugeführten Bakterien ihre Wirkung ausüben. Es kann zu einer richtigen eiterigen Einschmelzung (sogenannte Demarkierung) an der Grenze des Infarktes kommen. Die Bakterien liegen als blau gefärbte Massen in dem verstopfenden Embolus, wie auch inmitten des Infarktes in kleineren verstopften Gefässen und Glomerulusschlingen. Ihre Giftwirkung verursacht die Bildung der bis zur Einschmelzung führenden eiterigen Randzone.

5. Nierenabscesse. Descendierende eitrige Nephritis.

Sind auf irgend einem Wege grössere Mengen von Bakterien in das Blut gedrungen, so entwickelt sich das Bild der akuten Sepsis. Die Lunge, die Herzklappen, die Milz und die Nieren sind diejenigen Orte, wo sich die Bakterien am leichtesten ansiedeln. Liegt daher der Verdacht auf akute Sepsis vor und sind an den genannten Organen noch keine gröberen makroskopischen Veränderungen zu sehen, so darf die mikroskopische Untersuchung der Lungen und Nieren auf sogenannte Bakterienembolien nicht unterlassen werden.

Man untersucht die Niere an frischen Doppelmesserschnitten oder an Rasiermesserschnitten vom Alkoholpräparat. Zusatz von Essigsäure oder Kalilauge. Ist wenig Verfettung vorhanden, oder liegen Alkoholpräparate vor, in denen das Fett mehr oder weniger ausgezogen ist, so treten die sogen. Bakterienembolien als kleine dunkle, bräunliche Flecke in dem aufgehellten Präparate deutlich hervor. Ist die Blutinfektion nicht sehr stark, so muss man mehrere Schnitte untersuchen, bis man auf eine solche Embolie trifft. Die st. V. zeigt, dass die kleinen Flecke aus zahllosen, dichtgelagerten gleichgrossen Stäbchen oder Kügelchen bestehen, sich also dadurch, wie auch durch ihren geringen Glanz von den ungleich grossen Fetttropfen leicht unterscheiden lassen. Der Lage nach entsprechen sie gewöhnlich den Kapillaren zwischen den Kanälchen, so dass bei grösserer Ausbreitung zierliche Bilder der von Bakterien förmlich injizierten Kapillarnetze entstehen. Man muss aber immer bedenken, dass die Bakterien sich nach dem Tode bis zur Sektion noch wesentlich vermehrt haben können, das Bild im Präparat also nicht ganz den Verhältnissen in der Agone entspricht.

F M. G M. K oder Gram.

Auch an gefärbten Schnittpräparaten lassen sich die Verhältnisse sehr schön studieren. Hier heben sich die blau gefärbten Bakterienmassen noch deutlicher von dem Gewebe ab, und die st. V. zeigt mit Sicherheit, dass dieselben innerhalb der Kapillaren liegen, die sie verstopfen. Sehr häufig

werden auch die Kapillarschlingen der Glomeruli von solchen Bakterienverstopfungen befallen (Fig. 1, Tafel V).

Noch reichlicher und ausgedehnter werden die Verstopfungen der Gefässe, wenn sich irgendwo im Gefässsystem der septische Prozess lokalisiert hat, die Herzklappen z. B. Brutstätten für immer neue Bakterienmassen werden (s. ulceröse Endokarditis).

Die Überschwemmung des Blutes mit Bakterien kann aber auch zu einer Ausscheidung der Bakterien durch die Gefässschlingen der Glomeruli führen. Die ausgeschiedenen Bakterien werden mit dem Harnstrome abwärts getrieben und bleiben häufig in den Schleifen oder in den Tubuli recti stecken, wo sie wie in den Kapillaren förmlich Verstopfungen bilden, während der grössere Teil durch den Harn weiter in die Blase und von da nach auswärts befördert wird. Mag es sich nun um Verstopfung der Kapillaren oder der Harnkanälchen handeln, die Folgeerscheinungen sind in beiden Fällen die gleichen, wenn nur Zeit genug verstreicht, um dieselben sich ausbilden zu lassen. Wie wir es beim Herzen und bei der Leber gesehen haben, so tritt auch hier um die Bakterienpfröpfe eine Gewebsnekrose und eine Ansammlung von Eiterzellen ein, ein Abscess bildet sich aus (Figur 2, Tafel V).

Für das blosse Auge erscheint jetzt die Niere sehr auffällig verändert. Sowohl Rinde wie Marksubstanz sind mehr oder weniger dicht von gelben Eiterherdchen durchsetzt, die bald rund und meist stecknadelkopfgross sind, bald in Form feiner gelblicher Stippen auftreten. Oft ist nur die Rinde, oft nur das Mark befallen und dann entsprechen diese verschiedenen Bilder auch meist den beiden Formen der Lokalisation, die Rindenabscesse der Kapillarverstopfung (embolische Herde), die Markabscesse der Kanälchenverstopfung (Ausscheidungsherde) (Figur 2, Tafel V). Je reichlicher die Rinde von Eiterherden durchsetzt ist, um so leichter wird auch Bakterienmaterial in die Kanälchen gelangen und so zu Ausscheidungsherden Veranlassung geben, wie auch umgekehrt der Infektionsstoff der Markherde in die Gefässe einwuchern und zu embolischen Verstopfungen in der Rinde führen kann. Die Entscheidung über die ursprüngliche Form der Lokalisation wird dann sehr erschwert, ja unmöglich. Nur für jeden einzelnen kleinen Herd kann diese Frage noch gelöst werden, falls der Abscess noch im ersten Stadium und die Bakterienmassen innerhalb des Harnkanälchens oder der Gefässe, z. B. des Glomerulus, im Centrum des Abscesses nachgewiesen werden. In späteren Stadien, wenn das Gewebe durch die Bakterienwirkung abgestorben oder durch den angesammelten Eiter eingeschmolzen ist, fallen diese Merkmale fort.

Schon mit blossem Auge erkennt man oft die centralen Bakterienmassen inmitten der gelben Herde, besonders in der Marksubstanz als feine weisse Striche oder Punkte. Fast alle Abscesse, sowohl der Rinde wie der Marksubstanz, sind von hyperämischen roten Höfen umgeben, die

auch im mikroskopischen Bild durch eine Randzone stark gefüllter Kapillaren deutlich hervortreten (Figur 2, Tafel V). Zu bemerken ist noch, dass gerade in der Marksubstanz die nekrotisierende Wirkung der Bakterien, wohl wegen der besonderen Grösse der Bakterienpfröpfe, stärker als in der Rinde hervortritt, so dass wir an den Markherden folgende drei Zonen um den centralen Bakterienhaufen unterscheiden: die nekrotische, die eitrige, die hämorrhagische. Damit sind aber die Veränderungen der eitrigen Nephritis, der Abscessniere noch nicht erschöpft. Je grösser die Eiterherde werden, je mehr Gewebe zerstört wird, um so leichter dringen die Eitermassen auch in das Kanalsystem ein und werden mit dem Harnstrome nach abwärts geführt. So finden sich häufig entfernt von den Abscessen Kanälchen mit wohlerhaltenen Epithelien, deren Lumen mit Eiterkörperchen dicht gefüllt ist (Figur 3, Tafel V).

Da in allen diesen Fällen der Infektionskeim durch das Blut zur Niere gelangt und von dort erst mit dem Harn abwärts steigt, so sprechen wir von einer descendierenden eitrigen Nephritis.

Was die Form der Bakterien betrifft, so kann dieselbe sehr verschieden sein, doch handelt es sich meist um die gewöhnlichen Eiterkokken (Staphylokokken und Streptokken).

Litt.: Über Ausscheidungsherde s. Orth, Bremer Naturforschervers. 1890 und Nachrichten d. Akad. d. Wissenschaften. Göttingen 1895. Math.-physik. Klasse. Heft I. — Über eitrige Nephritis s. v. Wunschheim, Zeitschr. f. Heilk. XV. 1894.

6. Pyelonephritis, ascendierende eitrige Nephritis.

Wie auf dem Wege des Blutstromes, so können auch durch die Harnwege die eitererregenden Organismen der Niere zugeführt werden. Das geschieht natürlich am leichtesten, wenn in der Blase eitrige Entzündungen mit gleichzeitiger Stauung des Urins (Blasenlähmung, Prostatahypertrophie etc.) bestehen. Dann wandern die Bakterien nach aufwärts, erregen eine eitrige Entzündung des Nierenbeckens (Pyelitis) und dringen endlich in die Harnkanälchen ein, um in der Niere selbst ihr Zerstörungswerk zu beginnen. (Ascendierende eitrige Nephritis.) Die Giftwirkung der in Betracht kommenden Bakterien ist gewöhnlich eine sehr grosse, so dass der Tod des umliegenden Gewebes die Folge ist. Und da sich die Verästelungsgebiete der Kanälchen radiär nach der Peripherie verbreitern, so nehmen auch diese nekrotischen Herde die Formen länglicher Dreiecke an, deren Aussehen dem der Infarkte ähnelt, deren Spitzen mit der Papillenspitze zusammenfallen (Figur 4, Tafel VII). Sind die Infarkte reichlich, so kann die ganze Papillenspitze nekrotisch werden. Eine zickzackförmige Begrenzungslinie trennt das gesunde Markgewebe von dem schmutzig grau-weiss aussehenden abgestorbenen Teile. Ganz ähnlich wie bei den septischen Infarkten können wir an dieser Grenze eine gelbeitrige Innen-

und eine hyperämisch-hämorrhagische Aussenzone unterscheiden. Während die Hauptmassen der Bakterien in den Sammelröhren und Tubuli recti stecken bleiben und ihre nekrotisirende Wirkung entfalten, steigen andere höher hinauf, bis in die Rindengebiete und bilden dort die Centren für zahlreiche kleine Abscesse.

Da nun bei der descendierenden Nephritis die sog. Ausscheidungsherde sehr zahlreich und umfangreich werden und die austretenden Bakterien ebenfalls eitrige Pyelitis erzeugen können, so ist es klar, dass in vorgeschrittenen Fällen die Nieren bei descendierender und ascendierender eitriger Nephritis übereinstimmende Bilder ergeben müssen. Eine Entscheidung nach dem einseitigen makroskopischen Befunde ist dann unmöglich.

FM. GM. Methylenblaufärbung.

Schon bei sch. V. fallen die grossen blassen nekrotischen Herde der Marksubstanz, besonders der Papillen auf, durchsetzt von den dunkelblauen Massen, die sich bei st. V. als Bakteriencylinder erweisen, die ihrer gestreckten Form und ihrer Dicke nach nur in Harnkanälchen gelegen haben können (Figur 4, Tafel VII). Oft erkennt man auch noch die scholligen Reste der abgetöteten Epithelien. Bakterienausfüllungen der Kapillaren haben mehr gewundene, verästelte, hier und da bauchig aufgetriebene Formen. Eine dunkelblaue, aus gelapptkernigen Eiterzellen bestehende Zone umgiebt die hellen kernlosen, nekrotischen Herde (Figur 4. Tafel VII). Auch die Hyperämie ist an den prall gefüllten Kapillaren deutlich zu erkennen. Also ganz ähnliche Bilder, wie bei den Ausscheidungsherden. Prüft man nun die Abscesse in der Rinde, besonders die kleineren, so lässt sich hier sehr häufig die Lage der Bakterien in den gewundenen Harnkanälchen nachweisen und damit der Hauptunterschied gegen die embolische eitrige Nephritis, bei welcher die Bakterien in den Kapillaren der Glomerulusschlingen stecken, feststellen. Freilich gelingt das nicht immer, zumal bei starken eitrigen Einschmelzungen Bakterien auch in das Blutgefässsystem der Niere oder durch das Lymphgefässsystem in den allgemeinen Kreislauf gelangen, und so zu der ascendierenden eine descendierende Nephritis hinzutritt. So kommt es zu den komplizierten Formen, wo selbst die mikroskopische Untersuchung bezüglich der Frage, was das primäre gewesen ist, die ascendierende oder die descendierende Form im Stich lässt und die übrigen Sektionsbefunde, sowie die klinische Beobachtung helfend herangezogen werden müssen. Auch sie vermögen die Frage nicht immer zu lösen.

Wichtig ist, dass die beiden Hauptarten von Bakterien, welche die ascendirende Nephritis verursachen, nämlich das Bact. coli und der Proteus Stäbchenform besitzen, während bei der descendierenden Nephritis die Kokken vorherrschen. Die Stäbchen des Bact. coli und des Proteus sind aber oft sehr kurz, so dass man sich hüten muss, sie nicht mit Kokken

zu verwechseln. Das Bact. coli entfärbt sich nach Gram. M. B. Schmidt und Aschoff, Die Pyelonephritis. Jena 1893.

7. Leukämie der Niere.

Bei den Blutkrankheiten, welche man unter dem Namen der Leukämie zusammenfasst (s. Leukämie), nimmt auch die Niere an den sekundären Veränderungen, ähnlich wie die Leber, teil.

Die Niere ist vergrössert, in der Rindensubstanz von weissen Streifen, Flecken oder gröberen Knoten durchsetzt, die an Tuberkel erinnern können. Die Zeichnung der Nierenrinde ist verwischt.

FM. GM. K.

Oder FA oder Sublimat. Einbettung. Horizontalschnitte. K.

Bei der Durchmusterung des Schnittes mit sch. V. fallen dunkle Flecke von unregelmässiger Grösse und Gestalt auf, die grossen Venen zeigen einen dunklen Inhalt, das Kapillarnetz zwischen den Kanälchen wird durch eine dunkle Färbung auffällig hervorgehoben (Figur 6, Tafel V).

Die Ursache dafür liegt, wie die st. V. zeigt, in der veränderten Blutzusammensetzung. Statt roter Blutkörperchen führen die Kapillaren überwiegend weisse Blutzellen, in Grösse und Charakter je nach dem Einzelfalle wechselnd (s. Leber), so dass in schweren Fällen das Kapillarsystem förmlich von weissen Blutkörperchen injiziert erscheinen kann. Da die Arterien meist ihren Inhalt entleeren, so kann man die Blutveränderung nur an den Venen und Kapillaren gut erkennen. Die unregelmässigen grossen Flecke und Herdbildungen sind nichts anderes als Anhäufungen farbloser Blutzellen in dem Zwischengewebe, ausserhalb der Gefässe. Wie weit dieselben aus den Gefässen ausgewandert, oder wieweit sie durch lokale Vermehrung an Zahl angewachsen sind, das lässt sich natürlich nicht sagen. Auch die grossen, schon dem blossen Auge sichtbaren Knoten sind in gleicher Weise aus weissen Blutzellen zusammengesetzt. Es läge natürlich eine Verwechselung mit der eitrigen Nephritis oder der interstitiellen Nephritis (s. pag. 116) nahe, aber in den beiden letztgenannten Fällen ist der Inhalt der Gefässe normal, die spezifische Blutveränderung fehlt. Auch der Charakter der Zellen kommt für die Entscheidung in Betracht. Bei der Leukämie handelt es sich gewöhnlich um rundkernige Elemente, die etwas grösser sind als die gewöhnlichen Rundzellen bei der interstitiellen Nephritis. Bei der eitrigen Nephritis spielen die gelapptkernigen Leukocyten die Hauptrolle.

8. Die akute Nephritis.

Das charakteristische klinische Zeichen für die Erkrankung der Niere ist das Auftreten von Eiweiss im Harn. Die leichtesten Störungen im

menschlichen Stoffwechsel (schon körperliche Überanstrengungen) können das Filter, welches die Glomerulusschlingen samt Deckepithel bilden, so lädiren, dass ein Übertritt des Bluteiweisses in den Harn erfolgt, ohne dass man makroskopische Veränderungen an der Niere wahrnimmt. Zum sicheren Nachweis des Eiweisses in der Niere bedarf es besonderer Methoden. Wie man im Urin das Eiweiss durch *Kochen* zur Gerinnung und so zur Anschauung bringt, so auch in der Niere selbst. *Kleine Stückchen der Niere, Würfel von 1 cc, werden für einige Sekunden in kochendes Wasser gethan, dann in steigendem Alkohol nachgehärtet, eingebettet und geschnitten. Gewöhnliche Färbung.* Schon bei schw. V. fällt auf, dass die Öffnungen der Harnkanälchen, sowie die meist etwas erweiterten Kapselräume der Glomeruli mit einer fremden Masse gefüllt sind. Die st. V. löst dieselbe in ein fädiges Netzwerk und körnige Massen auf, die nichts anderes sind, als das durch Kochen geronnene Eiweiss (Figur 5, Tafel V). Die Erweiterung des Kapselraumes zeigt, dass der Harn auch in vermehrter Menge geliefert wurde. Trotzdem finden sich in vielen Fällen normale Kernfärbungen an den Epithelien der Kapsel und normales Aussehen der Kapillarschlingen, so dass man an feinere chemische und strukturelle Veränderung des Protoplasmas der betreffenden Zellen denken muss. Die Epithelien der sekretorischen Kanälchenabschnitte sind bei der gewöhnlichen Eiweissausscheidung nicht beteiligt, sie können ein ganz normales Aussehen darbieten.

Auf dem weiten Wege, welchen die eiweisshaltige Flüssigkeit zurückzulegen hat, kommt es, wohl durch Resorption von Flüssigkeit, zu einer gewissen Eindickung und damit zur Ausscheidung des Eiweisses in Gestalt der sog. hyalinen Cylinder (s. Cylinder). Die Cylinderbildung kann schon in den Schleifen beginnen.

In der Mehrzahl der Fälle von akuter Nephritis fehlen indess gröbere Veränderungen, die schon makroskopisch sichtbar sind, nicht. Die Nieren sind vergrössert, saftreicher, weicher oder brüchiger als in der Norm. Vor allem ist die Rindensubstanz vergrössert, quillt über die Marksubstanz hervor, zeigt alle Stufen zwischen trüber Schwellung und fettiger Degeneration, ist blutarm im Gegensatz zu der meist hyperämischen Marksubstanz, so dass der Unterschied zwischen beiden besonders deutlich hervortritt.

Die *frische mikroskopische Untersuchung* zeigt uns die Bilder, wie sie bei der parenchymatösen oder fettigen Degeneration bereits beschrieben sind. Trübe Schwellung, vakoluäre Degeneration, körniger Zerfall, Verfettungen und Nekrosen der Epithelien, besonders an den gewundenen Harnkanälchen und den Schleifen, aber auch den Kapselepithelien der Glomeruli.

F M. G M. K oder van Gieson.

Oder F A. G M oder Einbetten. K und Fibrinfärbung.

Oder Kochen.
Oder Flemming, Sublimat etc. Kern- und Protoplasmafärbungen.

In den gehärteten Präparaten sieht man neben den Epithelveränderungen Erweiterungen der Spalträume in der Gerüstsubstanz, in seltenen Fällen Eiweiss- und Fibringerinnungen, auch vereinzelte Leukocytenanhäufungen, besonders in der Nähe der Glomeruli.

Zuweilen trägt die Nephritis einen hämorrhagischen Charakter (hämorrhagische Nephritis).

Schon an der Oberfläche treten nach Abziehen der Kapsel zahllose kleine punktförmige schwarze oder schwarz-rote Flecke auf, die sich bei gleichzeitig bestehender Verfettung besonders scharf von den gelben Zeichnungen abheben. Auf dem Durchschnitte wechseln gleichfalls rote und gelbe Flecke und Streifen im bunten Durcheinander ab.

FM. GM. K oder van Gieson.
Oder Sublimat. Einbettung. Hämatoxylin-Eosin.
Oder FA. GM oder Einbettung. Fibrinfärbung.

Die sch. V. lässt leicht erkennen, dass sich die roten Flecke aus mit Blut prall gefüllten Kanälen zusammensetzen und die st. V. ergiebt, dass der grössere Teil derselben mit Epithel ausgekleidet ist, also Harnkanälchen darstellt. Die Epithelien sind oft abgeplattet, anscheinend durch den Druck des in den Kanälchen sich stauenden Blutes (Figur 4 Tafel V). Man hüte sich nur vor Verwechselung von Kapillaren und Kanälchen mit plattgedrücktem Epithel. In letzteren ist die Protoplasmaschicht immer noch dicker als an den Endothelien, und die Kerne stehen dichter zusammen, als an den Gefässen. Wie aber kommt das Blut in die Kanälchen? Häufig sind die anliegenden Kapillarschlingen prall gefüllt, und ein Übertritt des Blutes aus ihnen in die Kanälchen ist sehr wohl anzunehmen.

Eine weitere und wohl die ergiebigste Quelle für das Blut in den Kanälchen sind aber die aus den Glomeruli in den Kapselraum stattfindenden Blutungen. Durchmustert man das Präparat, so findet man leicht solche Glomeruli, deren Schlingen durch Blutmassen prall gefüllt sind und in deren Kapselraum Haufen von roten Blutkörperchen liegen (Figur 4, Tafel V).

Nichts ist natürlicher, als dass diese Blutmassen mit dem Harnstrome weiter abwärts getrieben werden und so in alle Abschnitte des Kanalsystems gelangen. Auf diesem verhältnismässig weiten Wege erleidet das Blut Veränderungen, insbesondere Auflösungen des Blutfarbstoffes (Hämoglobin), der von den Kanälchenepithelien resorbiert und in ihnen als gelbes Pigment niedergeschlagen wird. Häufig findet man Pigment in den Zellen und frisches Blut im Lumen an ein und demselben Kanälchen. Auch im interstitiellen Gewebe kann Pigment niedergeschlagen werden.

Die Glomerulusblutungen leiten uns zu den bei keiner schweren Nephritis ganz fehlenden Veränderungen an den Malpighischen Körperchen über. Neben den Degenerationen am Parenchym, neben den Vorgängen am Gefässbindegewebe (Exsudation und Emigration) spielen sie eine sehr wichtige Rolle. Jedes Malpighische Körperchen besteht aus Glomerulus und der ihn umhüllenden Epithelkapsel. An beiden können sich die entzündlichen Veränderungen abspielen. Trübe Schwellung, Verfettung, Nekrose, auch Abstossung der Kapselepithelien sind etwas ganz Gewöhnliches und schon früher mehrfach erwähnt. Die abgestossenen Epithelien mischen sich mit dem eiweisshaltigen Exsudat in der Glomeruluskapsel, das auch spärliche Leukocyten, ja auch vereinzelte rote Blutkörperchen enthalten kann. Ebenso wichtig sind die Veränderungen an den Glomeruli selbst. Untersucht man die Glomeruli genauer, so findet man häufig einzelne Schlingen verdickt und in eine homogene, sich nur schwach mit Karmin und Hämatoxylin färbende Masse umgewandelt (sogenannte hyaline Degeneration der Glomerulusschlingen). Diese Erscheinung kann sowohl durch Veränderungen (Aufquellungen) der Kapillarwand, wie auch durch Einlagerung hyaliner Massen in das Kapillarlumen hervorgerufen sein. Die letzteren sind verschiedenen Ursprungs. Bald handelt es sich um zusammengebackene Leukocyten, bald um Blutplättchen oder um Fibrinmassen. Bei der hämorrhagischen Nephritis lassen sich bei Färbung nach Weigert besonders schön die fibrinösen Netze innerhalb der Kapillarschlingen nachweisen. Auch die hyalin veränderte Kapillarwand färbt sich ähnlich wie das Fibrin (fibrinoide Degeneration).

In gewissen Fällen von akuter Nephritis (Scharlach, Diphtherie, aber auch bei anderen Infektionskrankheiten) können die Bilder der parenchymatösen Degeneration ganz zurücktreten. Die Nieren sind vergrössert, sehr saftreich. Es fehlen die gelblichen und gelben Fleckungen und die Trübung. Vielmehr besteht ein grau-mattes markiges Aussehen der ganzen Rinde mit hier und da stärker hervortretender, weisslicher Fleckung. Die Struktur der Niere, vor allem die Sonderung der Markstrahlen ist stark verwischt.

F M. G M. Senkrechte und horizontale Schnitte. K.

F A. G M oder Einbettung. Plasmazellenfärbung.

Mikroskopisch sieht man bei sch. V. eine herdförmige dunkle Färbung im Präparat, die besonders deutlich unter der Kapsel, um die Glomeruli herum und an der Basis der Pyramiden in der Umgebung der kleinsten Venen hervortritt. Bei st. V. kann man leicht feststellen, dass es sich um eine starke Zellanhäufung zwischen den Harnkanälchen im interstitiellen Gewebe handelt (akute interstitielle oder frisch granulierende Nephritis). Die Zellen gleichen den Lymphocyten, sind aber zum Teil grösser als diese. Bei Färbung nach Unna sollen sich letztere als Plasmazellen (s. Lupus) erweisen. Wie weit hier eine Auswanderung von Zellen aus den kleinen

Venen, wie weit eine Wucherung fixer Elemente vorliegt, ist noch unentschieden. Die degenerativen Vorgänge an den Epithelien sind gering oder fehlen ganz. Die Glomeruli können intakt sein oder zeigen die verschiedensten Bilder der Entzündung. Councilman, Acute interstitial Nephritis. The Journal of experim. Medicine. Vol. III. 1898.

9. Subakute und chronische Nephritis.

Eine scharfe Grenze zwischen akuter und chronischer Nephritis besteht nicht, es giebt vielmehr alle möglichen Übergangsformen. Ebenso bunt wie das Bild der akuten Nephritis, ist auch das der subakuten und chronischen Nierenentzündung.

Die wichtigsten Merkmale der chronischen Nephritis sind der allmähliche Schwund der epithelialen Bestandteile, die produktiven Vorgänge am Gefässbindegewebe und die besonderen Degenerationsformen der Glomeruli. Die notwendige Folge des Parenchymschwundes ist eine Verkleinerung, sogenannte Schrumpfung des Organes, wenn nicht eine Einlagerung fremder Massen (z. B. von Amyloid) den Verlust ausgleicht. Da die Erkrankungen der Niere keine gleichmässige, sondern eine mehr fleckweise zu sein pflegt, weil die im Blut kreisenden giftigen Stoffe an den verschiedensten Abschnitten des Kanalsystems zur Ausscheidung oder wiederum zur Resorption gelangen, so treten auch die sogenannten Schrumpfungen herdförmig auf und die Nierenoberfläche wird dadurch höckerig, granuliert.

Spielen bei dem Beginn der chronischen Nephritis degenerative Prozesse an den Epithelien eine hervorragende Rolle, so spricht man von einer

1. chronischen parenchymatösen Nephritis.

Sie kann sich aus einer akuten Nephritis entwickeln. Zunächst fehlen jegliche Schrumpfungserscheinungen. Die Nieren bieten im allgemeinen ein ähnliches Bild dar, wie bei der akuten Nephritis, nur ist die Schwellung noch stärker, die Verfettung überwiegt gegenüber der einfachen trüben Schwellung. Die gelbe Färbung und Fleckung der Rinde ist sehr stark ausgeprägt, so dass man von einer grossen weissen oder gelben Niere spricht. In anderen Fällen wird die Färbung durch gleichzeitig vorhandene zahlreiche kleine Blutungen in der Rindensubstanz eine äusserst bunte (grosse rote oder bunte Niere). In vorgeschrittenem Stadium ist die Zeichnung der Rinde durch grauweisse Fleckungen (interstitielle Veränderungen) mehr oder weniger stark verwischt. In älteren Fällen beginnt der Schwund des Parenchyms an zahlreichen Einsenkungen der Oberfläche bemerkbar zu werden (sekundäre Schrumpfniere).

Die mikroskopische Untersuchung solcher Nieren ergiebt *sowohl an frischen wie an gehärteten (F M. G M. K) Präparaten* viel Übereinstimmung mit den Bildern der akuten Nephritis. Die wichtigsten Unterschiede gegen-

über der akuten parenchymatösen Nephritis sind die produktiven Vorgänge am Bindegewebe. Schon bei sch. V. fallen besonders in Horizontalschnitten durch die Rinde zwischen den hellen Kanälchendurchschnitten dunkle kleine Flecke von wechselnder Gestalt und Grösse auf, die unregelmässig zerstreut sind. Bei st. V. lösen sich dieselben in Haufen von Lymphocyten auf, wie wir sie schon so oft als Zeichen entzündlicher Bindegewebsveränderung kennen gelernt haben. Bald begleiten dieselben die kleinen Gefässe, oder sie drängen sich zwischen die Harnkanälchen vor oder sie häufen sich in ringförmigen Massen um die Glomeruluskapseln an. Dadurch entstehen Bilder, die abgesehen von den epithelialen Veränderungen den bei der akuten interstitiellen Nephritis beschriebenen sehr ähnlich sind. Der chronische Verlauf des Leidens zeigt sich aber an den stets nachzuweisenden Schrumpfungsherden, die in späteren Stadien sehr reichlich entwickelt sind und ganz denjenigen bei der genuinen Schrumpfniere gleichen und dort genauer besprochen werden sollen.

Bei diesen subakut verlaufenden Nephritiden findet man nicht selten in den verschiedensten Abschnitten des Kanalsystems Mitosen der Epithelien als Zeichen dafür, dass die unversehrt gebliebenen Zellen sich bemühen die durch Untergang anderer entstandenen Defekte wieder auszufüllen. Auch mehrkernige, sogenannte syncytiale Protoplasmamassen können die Wand der Harnkanälchen auskleiden (Regenerationserscheinungen).

Neben den produktiven Vorgängen am Bindegewebe spielen Veränderungen an den Malpighischen Körperchen eine grosse Rolle bei den chronischen Nephritiden. Je mehr sie in den Vordergrund treten oder, was auch vorkommt, das Bild allein beherrschen, um so eher sprechen wir von einer

2. chronischen Glomerulonephritis.

Die Glomeruli sind an einem normalen Nierendurchschnitte bei spiegelnder Betrachtung, d. h. wenn das Objekt zwischen Lichtquelle und Beobachter gehalten wird, als feinste, bei stärkerer Blutfüllung rot gefärbte Körnchen gerade noch zu erkennen, doch muss man sie suchen. In anderen Fällen aber springen sie schon bei oberflächlichster Betrachtung als grobe Körner in die Augen, in anderen wieder sind sie auch bei schärfstem Zusehn nicht zu entdecken.

Dann liegen Veränderungen an den Glomeruli vor, die um so leichter übersehen werden, als das Nierenparenchym für das blosse Auge ganz unverändert erscheinen kann, wie z. B. bei Scharlach. Erst die mikroskopische Untersuchung zeigt, dass an den Glomeruli schwere Veränderungen bestehen.

F M. G M. K oder elastische Faserfärbung, oder van Gieson, oder Mallory-Ribbert.

Gegenüber den bei der akuten Nephritis beobachteten Veränderungen der Malpighischen Körperchen (Degenerationen des Kapselepithels, hyaline Entartung der Glomerulusschlingen) stellen die chronischen Glomerulonephritiden nur weitere Stadien derselben dar. Betrachtet man z. B. das Bild einer durch Scharlach entstandenen Glomerulonephritis, so sieht man schon bei sch. V. die Spalträume der Glomeruluskapseln erweitert, mit dunklen Massen gefüllt, die sich bei st. V. in Zellhaufen auflösen (Fig. 1, Taf. VI). Die Zellen sind nichts anderes als gewucherte, desquamierte Epithelien der Kapsel. Je mehr Epithelien abgestossen werden, um so mehr häufen sie sich in dem halbmondförmigen Spaltraume an und drängen sich endlich in das abführende Harnkanälchen vor. In älteren Fällen verschmelzen die fest aneinander gepressten Zellenelemente zu homogenstreifigen Massen und mauern den Glomerulus so fest ein, dass er zur Unthätigkeit verbannt der Entartung verfällt.

In einigen Fällen ist die Epithelwucherung geringer, dafür beginnen aber die extra-kapsulären, sowie die den Stiel des Glomerulus begleitenden Bindegewebszellen zu wuchern und den Kapselraum auszufüllen; es kann zu feinen Verwachsungen zwischen den beiden Blättern der Kapsel kommen, und der Kapselspalt zerfällt in eine Anzahl getrennter epithelbekleideter Hohlräume, ähnlich den Absackungen bei der Pleuritis adhaesiva (Fig. 2, Taf. VI). Andererseits kann das perikapsuläre Bindegewebe breite Ringe um die Malpighischen Körperchen bilden.

Die häufigste Veränderung, welche den Glomerulus selbst trifft, ist die hyaline Entartung (Fig. 4, Taf. VI), deren akute Formen wir bereits oben (pag. 112) kennen gelernt haben. Sie besteht in einer Umwandlung der Kapillarwände des Glomerulus zu dicken, sich homogen färbenden Röhren, deren Lumen enger und enger wird, bis die Wände ganz verschmelzen. Vielleicht spielt auch ein zwischen die Glomerulusschlingen abgeschiedenes und hyalin umgewandeltes Exsudat dabei eine Rolle. Die Endothelzellen gehen ganz zu Grunde, nur einzelne Epithel- oder Bindegewebszellen durchziehen noch den zu einer gleichmässig schwach gefärbten, hyalinen Kugel umgewandelten Glomerulus. Jede Blutcirkulation und Sekretion ist damit aufgehoben. Nach dem Verlust der Kapselepithelien verschmilzt die äussere Kapselwand mit der hyalinen Masse des Glomerulus, so dass derselbe bei dem Fehlen des Spaltraumes direkt in das Bindegewebe eingelagert zu sein scheint.

Zuweilen lagern sich Kalksalze in solchen degenerierten Glomeruli ab. Man erkennt diese verkalkten Glomeruli schon mit blossem Auge als feinste, ganz weisse Pünktchen, besonders an der Oberfläche der geschrumpften Niere. Doch sei betont, dass die Mehrzahl dieser weissen Pünktchen nicht verkalkten Glomeruli, sondern dem verkalkten hyalinen Inhalt kleinster Cysten entspricht. Diese Cysten sind zum grossen Teil (vielleicht missbildete) Glomeruluskapseln, die mit hyalinen Gerinnungsmassen gefüllt sind. Man

kann nicht selten an der Wand dieser Cysten die Glomerulusanlage in Gestalt weniger, aber noch blutführender Schlingen nachweisen. Ein anderer Teil der kalkführenden Cysten entsteht aus abgeschnürten und erweiterten Harnkanälchen. Orth, Lehrbuch. — Baum, Virchows Archiv 1900.

Endlich sei eine recht seltene, aber wichtige Erkrankung der Glomeruli erwähnt, die bei subakut verlaufenden Fällen von Nephritis gefunden wird, und bei der die Glomeruli schon makroskopisch als grosse Körner an der Schnittfläche hervorspringen. *Untersucht man einen Glomerulus frisch an Schnitt- und Zupfpräparaten* bei Zusatz von Essigsäure, so fällt die starke Vergrösserung des ganzen Glomerulus, die Plumpheit und der grosse Kernreichtum der einzelnen Schlingen auf. Es ist sehr schwer, selbst am feinen Mikrotomschnitt vom *gehärteten Präparat* (*Sublimat oder Flemming*, *Paraffinschnitte*) über den Sitz und die Herkunft der Zellvermehrung klar zu werden. Zum Teil handelt es sich um leukocytäre Verstopfungen der Kapillarschlingen, zum Teil sind wohl Wucherungen der Kapillarendothelien mit im Spiele.

Ist der ganze Prozess ein mehr schleichender, treten die Veränderungen des Epithels von Anfang an mehr zurück gegenüber den produktiven Vorgängen am Gefässbindegewebe, so sprechen wir von einer

3. chronischen interstitiellen Nephritis.

Das gewöhnliche Resultat derselben ist die sog. genuine Schrumpfniere (Granularatrophie der Niere).

Die stark verkleinerte Niere zeigt eine sehr charakteristische Oberfläche. Dieselbe ist nicht glatt, sondern mit feinen stecknadelkopf- oder etwas grösseren Höckern besetzt, die eine grau-weisse bis weiss-gelbe Farbe zeigen, während die eingesunkenen Zwischenpartien rötlich gefärbt sind. Auf dem Durchschnitte ist die charakteristische Zeichnung der Niere, die Trennung in Subst. glom. und Markstrahlen verwischt, die Glomeruli sind nicht mehr als feine Körnchen zu erkennen. Durch gelbe und bräunliche Fleckungen kann das Aussehen der Schnittfläche ein sehr buntes werden. Hier und da sieht man auch kleine und grössere Cysten. Die Rindensubstanz ist gegenüber der Marksubstanz stark verkleinert, erreicht oft nur eine Dicke von 2—3 mm.

F M. G M. K oder elastische Faserfärbung oder van Gieson.

Je schwächer die angewandte Vergrösserung ist, je mehr Nierengewebe übersehen werden kann, um so charakteristischer das Bild. Zunächst interessiert uns die Oberfläche mit ihren Buckeln. Da fällt sofort auf, dass in all den kleinen Hervorragungen die Harnkanälchen als grosse helle Lücken deutlich hervortreten, während in dem dazwischen, unter den Einziehungen gelegenen Gewebe die Nierenstruktur nicht zu erkennen ist, die Harnkanälchen z. T. völlig zu fehlen scheinen (Figur 3, Tafel VI). Auch die Glomeruli sind in den erstgenannten Abschnitten leicht zu

erkennen, in den anderen treten sie nur unbestimmt oder stark verändert als verkleinerte, rundliche Gebilde hervor. Stärkere Vergrösserungen geben uns genaueren Aufschluss über die Zusammensetzung der so verschieden aussehenden Gewebspartien. Zunächst die den Einziehungen entsprechenden Abschnitte. Grosse Mengen von Rundzellen verdecken oft völlig jede andere Struktur, erst eine genaue Betrachtung zeigt, dass doch noch Nierengewebe vorhanden ist, und zwar in Gestalt kleinster, mit niedrigem, dichtgedrängtem Epithel ausgekleideter Röhrchen, die nichts anderes sind, als hochgradig verkleinerte, durch den Druck der sich anhäufenden Rundzellen auseinander gedrängte Harnkanälchen. Oft wird das Lumen derselben so klein, dass man zweifelhaft wird, ob hier wirkliche Reste von Harnkanälchen vorliegen. Die Glomeruli sind gleichfalls schwer verändert und zeigen fast sämtlich das Bild der oben geschilderten hyalinen Degeneration, ein Beweis, dass die sekretorischen Funktionen dieses Nierenabschnittes völlig versiegt sind. Sehr schwer erscheint unter diesen Umständen die Entscheidung, welcher Bestandteil des Nierengewebes der primär veränderte gewesen ist, ob die Glomeruli zuerst entartet und die des Zuflusses beraubten Kanälchen sekundär atrophiert, ob der Gefässbindegewebsapparat mit den entzündlichen Veränderungen begonnen und der dadurch bedingte Druck einen Schwund des Parenchyms mit Rückwirkung auf die Glomeruli-Funktion bedingt hat, oder ob die Giftwirkung alle Bestandteile zugleich getroffen hat. — Im Gegensatze zu diesen der Unbrauchbarkeit verfallenden Abschnitten scheinen die den Höckern entsprechenden, in der Struktur wohl erhaltenen Partien eine vermehrte Leistung zu vollführen. Nicht allein ist die Grösse der Glomeruli eine auffallende, sondern auch die Harnkanälchen zeigen bezüglich der Dimension ihrer Zellen, wie auch des Gesamtdurchschnittes erhebliche Grössenzunahmen gegenüber den physiologischen Massen.

Freilich deutet die in manchen Fällen stärker ausgeprägte, gelbliche Färbung der Höcker darauf hin, dass auch diese hypertrophischen Epithelien Störungen erlitten haben, die in der fettigen Degeneration ihren Ausdruck finden. Dass thatsächlich an den eingezogenen Partien eine Verkleinerung, Schrumpfung des Nierengewebes stattgehabt hat, beweist am besten der Umstand, dass die hyalin degenerierten Glomeruli viel dichter beisammen liegen, als es in einer gesunden Niere der Fall ist. So haben wir also einen sozusagen systematisch über die Niere verbreiteten, herdförmig auftretenden Gewebsschwund, für den das erhaltene Gewebe durch eine Art Hypertrophie eine Kompensation zu schaffen sucht. Das erhaltene epithelreiche Gewebe ist durch die Granula repräsentiert, das atrophische durch die Einziehungen, deren rötlicher Farbenton durch den relativ grösseren Blutgehalt des geschrumpften Gewebes leicht erklärt wird.

Es ist verständlich, dass die ausgedehnte Verödung der Glomeruli,

die veränderten Widerstände in der Strombahn der Nierenarterien auf die Spannungsverhältnisse in denselben einwirken und so zu Veränderungen führen, die wir als Endarteriitis bezeichnen, und die durch Verdickung der Intima charakterisiert sind. Je dicker die Intima wird, um so enger das Lumen, um so weniger Blut strömt in das geschrumpfte Gebiet.

Von Interesse ist das Verhalten des elastischen Gewebes. In sämtlichen Schrumpfungsherden, mögen sie entstanden sein, wie sie wollen, finden wir eine starke Vermehrung der elastischen Fasern. Besonders schön tritt die Faserneubildung um die hyalin entarteten Glomeruli in der Wand der Bowmanschen Kapsel auf. Je hochgradiger die Atrophie der Gewebe ist, um so dichter wird das elastische Fasernetz. So kann bei starker Hydronephrose (s. d.) der von der Niere gebildete Teil des Sackes fast ganz aus elastischen Fasern zusammengesetzt erscheinen. Nur die spärlich eingestreuten Glomeruli und verkümmerten Harnkanälchen weisen auf den ehemaligen Aufbau des Organes hin.

Litteratur über Nephritis, besonders Glomerulonephritis: Thoma, Virchows Archiv. Bd. 71. 1877. — Weigert, Volkmanns Samml. klin. Vorträge. Nr. 162—163. 1879. — Ziegler, Ursachen der Nierenschrumpfung. Deutsches Archiv f. klin. Med. Bd. 25. 1880. — Ribbert, Nephritis und Albuminurie. Bonn 1881. — Friedländer, Über Nephritis scarlatinosa. Fortsch. d. Medizin. I. 1883. — Langhans, Über die entzündl. Veränderungen d. Glomeruli etc. Virchows Archiv. Bd. 99 1885 und 112. 1888. — Nauwerck, Zieglers Beiträge. Bd. I. 1884. — Hansemann, Zur path. Anat. d. Malpighischen Körperchen. Virchows Archiv. Bd. 110. 1887. — v. Kahlden. Zieglers Beitr. Bd. XI. 1892. — Beneke, Zuelzer-Oberländers klin. Handbuch d. Harn- und Sexualorgane. 1894. — Ribbert, Bibliotheca med. C. 4. 1896. — Böhm, Beitrag z. path. Anat. der Malpighischen Körperchen. Virchows Archiv. Bd. 150. 1897. — Councilman, Medical and Surgical Reports of the Boston City-Hospital. 1897. — Councilman, Acute interstitial Nephritis. The Journal of experim. Medicine. Vol. III. 1898.

10. Arteriosklerotische Schrumpfniere.

Bei der Granularatrophie der Niere haben wir gesehen, dass in den geschrumpften Gebieten die Gefässe Veränderungen erleiden, die als Endarteriitis bezeichnet werden.

Die Gefässveränderungen können auch das primäre sein, Teilerscheinung einer über den ganzen Körper verbreiteten Arteriosklerose. Es ist natürlich, dass solche Verengerungen oder gar Verlegungen von Gefässbahnen eine Entartung des versorgten Gebietes zur Folge haben müssen. Die Prozesse verlaufen aber zu langsam, als dass wir, wie bei dem plötzlichen durch Embolie herbeigeführten Verschluss der Gefässe, einen Infarkt, eine allgemeine Nekrose erwarten könnten. Aber genau wie beim Infarkte werden sich, entsprechend den besonders stark veränderten Arterien, keilförmig geschrumpfte Herde ausbilden, und die Oberfläche der Niere erhält eine höchst unregelmässige Form. Sie erscheint mit Höckern der verschiedensten Grösse besetzt. Lange und tiefe Mulden, oder kraterförmige Thäler wechseln unregelmässig mit einander ab, und alle diese Vorsprünge

und Höcker können selbst wiederum mit feinen Granula wie bei der Granularatrophie besetzt sein.

Auf dem Durchschnitte fällt sofort die starke Verkleinerung der Rinde an den geschrumpften Partien, sowie die keilförmige Gestalt vieler dieser Herde auf. Das geschrumpfte Gewebe ist mehr rötlich gefärbt im Gegensatze zu den erhaltenen Partien, welche den Höckern und Hügeln entsprechen. Überall öffnen sich die klaffenden Durchschnitte starrwandiger Arterien. Auch Cystenbildungen kommen vor; kurz, es ist das Bild einer ins Grobe umgesetzten Granularatrophie, von der es sich nur durch die Unregelmässigkeit der Schrumpfungsherde unterscheidet. Und das hat seinen Grund in der unregelmässigen Verteilung des arteriosklerotischen Prozesses an den Nierenarterien.

FM. GM. K oder van Gieson oder elastische Faserfärbung.

Wir suchen bei sch. V. die Grenzgebiete zwischen Rinde und Mark auf, weil hier die grösseren Gefässe verlaufen und finden leicht die bei der Arteriosklerose genauer zu schildernden Verdickungen der Intima (Figur 2, Tafel VIII) Doch hüte man sich, die Schrägschnitte durch eine Arterie, bei denen natürlich die Intima auf weite Strecken durchschnitten und sehr breit erscheinen kann, für pathologische Bilder zu halten.

Nach der Oberfläche zu verkleinern sich die Arterien, die Intimaveränderungen werden aber nur um so deutlicher und an manchem Gefässe ist überhaupt kein Lumen mehr zu erkennen. Das gilt natürlich von den Gefässen der geschrumpften Partien. Die natürliche Folge des verminderten Blutzuflusses ist die Entartung der zugehörigen Glomeruli (Figur 2, Tafel VIII). In den grossen und kleinen Schrumpfungsherden sind sämtliche oder fast sämtliche Glomeruli hyalin degeneriert. Daran schliesst sich Kanälchenatrophie, kleinzellige Infiltration, kurz, ganz das gleiche Bild, wie bei der Granularatrophie, an. Über die allmählichen Übergänge zu den normalen noch erhaltenen Partien, an denen sich hypertrophische Prozesse, ganz ähnlich wie bei der Granularatrophie, zeigen können, wäre nichts besonderes zu bemerken. Auffällig sind noch in der Marksubstanz die grossen Mengen hyaliner Inhaltsmassen in den Kanälchen; man könnte meinen, dass bei dem Mangel genügender Durchspülung infolge der Glomeruli-Entartung das von den Epithelien secernierte Hyalin oder Kolloid liegen geblieben und eingedickt worden wäre.

11. Hydronephrotische Schrumpfniere.

Bei den bisher besprochenen Formen der Schrumpfniere war hauptsächlich die Rinde Gegenstand der Atrophie. In anderen Fällen, z. B. bei Ansammlung grosser Flüssigkeitsmassen im Nierenbecken infolge Versperrung der Abfuhrwege, wird der erhöhte Druck zunächst die Marksubstanz treffen, und wir finden in solchen Fällen oft eine völlige Ab-

plattung der Papillen, einen Schwund der Pyramiden, ohne dass die Rinde wesentlich verändert wäre. Je weiter das Nierenbeeken sich ausdehnt, umsomehr verdünnt sieh aber auch die Rindensubstanz, um in hoehgradigen Fällen ganz zu versehwinden.

Natürlieh weehseln die mikroskopisehen Bilder mit der Stärke und der Dauer des Prozesses. Was findet sich als eharakteristisehes Merkmal in mittelsehweren Fällen?

F M. G M. K oder van Gieson oder elastische Faserfärbung.

Die sch. V. lässt erkennen, dass im Gegensatze zu den übrigen Schrumpfnieren, insbesondere den arteriosklerotisehen, die Glomeruli in der Mehrzahl erhalten sind und sich infolge der auffällig weiten Spalträume besonders deutlieh hervorheben. Die Erweiterung der Spalträume ist die Folge des im Kanalsystem herrsehenden hohen Druekes. Die Glomeruli liegen sehr dieht beieinander; es muss also ein starker Gewebssehwund eingetreten sein. Man kann leicht feststellen, und die st. V. bestätigt es, dass die Harnkanälchen sehr reduziert sind, in manchen Gebieten völlig fehlen und eine kleinzellige Infiltration des Bindegewebes den Defekt auszugleiehen sueht. Die Harnkanälehen haben also unter dem erhöhten Drucke zunäehst und ganz besonders stark gelitten und zeigen eine bis in die Papillen sich fortsetzende Degeneration und Atrophie.

So einfaeh gestaltet sieh das Bild der hydronephrotisehen Sehrumpfniere nur in seltenen Fällen. Häufig beginnen aueh die Glomeruli zu entarten, die Gefässe zeigen infolge des erhöhten Widerstandes im Stromgebiete sklerotische Veränderungen, die kleinzelligen Infiltrationen können sehr stark werden, kurzum, das Bild kann sieh demjenigen der arteriosklerotischen Schrumpfniere ausserordentlieh nähern oder ihm gleichen.

12. Die Tuberkulose der Niere.

Man trifft sie am häufigsten unter dem Bilde der miliaren Tuberkulose. Die ganze Niere, besonders die Rindensubstanz, ist von kleinen Tuberkeln mehr oder weniger dieht durchsetzt. An der Oberfläehe der Niere sieht man besonders gut die kleinen grauen, auffällig verwaschenen, zum Teil mit einem gelben verkästen Centrum versehenen Herde. Zuweilen trifft man kleine Infarkte, die entweder durch gröbere Emboli oder dureh Intimatuberkel der Nierenarterien, welche das Lumen verlegen, bedingt sind.

F M. G M. K oder Tuberkelbacillenfärbung (pag. 52).

Bei der Durchmusterung der Schnitte mit seh. V. fallen die Tuberkel als dunkle Fleeke leieht in die Augen. Hier und da deutet die mangelhafte Färbung des Centrums auf die beginnende Nekrose hin, und in dieser wiederum leuchten oft bei spezifischer Baeillenfärbung mit Karbolfuchsin rötliche Fleeke auf, welche mit st. V. sich in diehte Scharen von Tuberkel-

bacillen auflösen. Das feinere Bild der Tuberkel in der Niere ist das gleiche, wie in anderen drüsigen Organen.

Je nach der Reichhaltigkeit der Bacillen und ihrer Giftigkeit, je nach der Dauer des Prozesses finden wir kleinste Epitheloidtuberkel mit reichlicher kleinzelliger Infiltration oder mehr retikulär gebaute Knötchen (Figur 1, Tafel VII), wechselnde Mengen von Riesenzellen etc. Sehr häufig bilden Glomeruli das Centrum derselben, und in dem Kapselraum derselben können sich tuberkulöse Riesenzellen bilden. Wir finden ferner ein Zurücktreten oder Vorwiegen von Verkäsungen, die schon die kleinsten Tuberkelbildungen begleiten können, oder erst in den grösseren Knoten auftreten und in den chronischen Fällen zu gegenseitiger Verschmelzung gelangen und zur Bildung grösserer Erweichungsherde führen. Die verschiedenen Bilder der akuten, subakuten und chronischen Tuberkulose zu schildern, ist unnötig. Vielmehr interessiert die Frage, wie die Infektion der Niere erfolgt, und die Bakterienfärbung giebt in vielen Fällen den gewünschten Aufschluss. Besonders in den akut verlaufenden Fällen kann man oft nachweisen, dass den Mittelpunkt der kleinen nekrotischen Herde ein Glomerulus bildet, dessen Schlingen reichliche Bacillen enthalten (Figur 2, Tafel VII). Bei ihrem Transport durch die Blutgefässe sind die Bacillen hier zur Ansiedelung gelangt und haben ihre deletäre Wirkung entfaltet. Die Bakterien treten auch in die Harnkanälchen über und siedeln sich erst weiter abwärts im Kanalsystem an, um dort Tuberkelbildungen zu erzeugen. Auch solche Bilder mit Bacillen im Lumen von Harnkanälchen, die als solche an den Epithelresten leicht erkannt werden und das Centrum der Markherde ausmachen, werden häufiger gefunden. Sie entsprechen ganz den Ausscheidungsherden bei der eitrigen Nephritis. Auch wohlerhaltene Glomeruli mit Bacillenembolien oder Kanälchen mit Bakterienc ylindern, ohne jede Veränderung der umliegenden Gewebe lassen sich bei längerem Suchen entdecken. Hier liegen Anfänge der Infektion vor. Je länger der Prozess dauert, umsomehr verwischt die Nekrose das Bild, und die Bacillen wuchern schrankenlos im Gewebe.

Wie bei den eitrigen Entzündungen kommt auch bei der Tuberkulose ein Prozess vor, der von dem tuberkulös erkrankten Nierenbecken aus auf die Papillen fortschreitet, sie zur Verkäsung bringt und sich in Form reihenförmig geordneter Knötchen strahlenförmig nach der Peripherie verliert. Hier steigen die Bacillen in den Harnkanälchen empor, bilden ausgebildete nekrotische Herde oder grössere verkäsende Tuberkel, die allmählich zusammenfliessen und trotz des meist chronischen Charakters der Erkrankung reichlich Bacillen enthalten.

Litt.: Orth, Diagnostik 1884. S. 315. — Benda, Deutsche Medizinalzeitung. 1884 und Berl. klin. Wochenschr. 1884. — Nasse, Virchows Archiv. Bd. 105. 1886. — E. Meyer, Über Ausscheidungstuberkulose d. Nieren. Virchows Archiv. Bd. 141. 1895.

13. Syphilis der Niere. Amyloide Entartung der Niere.

Findet man eine Schrumpfniere, die sich durch einzelne tiefe Furchen oder narbenartige Einziehungen auszeichnet, so entsteht der Verdacht auf Syphilis. Freilich muss man alte, durch Bindegewebswucherung ersetzte, anämische Infarkte oder isolierte arteriosklerotische Schrumpfherde ausschliessen können. Mit beiden kann die syphilitische Veränderung Ähnlichkeit haben. Die Unterscheidung ist, falls man nicht kleine Gummiknoten (s. Leber) inmitten derHerde findet oder die Anamnese dafür spricht, recht schwierig. Über congenitale Nierensyphilis. Ströbe, Centralbl. für allgem. Path. etc. Bd. II. 1891 und Hecker, D. Archiv f. klin. Med. Bd. 61. 1898.

An Wahrscheinlichkeit gewinnt die Diagnose auf Syphilis, wenn eine chronische Nephritis von amyloider Degeneration begleitet ist, und andere Ursachen der letzteren (Tuberkulose, schwere Knocheneiterungen etc.) nicht nachweisbar sind.

Das Wesen des amyloiden Degenerationsprozesses ist bei der Leber (s. 83) auseinandergesetzt. Die Amyloidniere (mit und ohne Schrumpfung) ist durch ihre verhältnismässige Schwere, ihre steife Konsistenz, ihre leichte Schneidbarkeit, die Transparenz ihres Gewebes (s. Leber) ausgezeichnet. Je geringfügiger die Entartung, um so schwerer ist sie mit blossem Auge erkennbar; am besten noch bei gleichzeitig bestehender Verfettung, wo sich die amyloide Substanz in Form durchsichtiger Pünktchen und Streifen von den gelben Flecken abhebt. Die Pünktchen sind die Glomeruli, die in erster Linie erkranken, die Streifen das Gefässbindegewebe. Auch in der Niere ist der Gefässapparat Sitz der amyloiden Degeneration.

Schon mit blossem Auge ist bei Benetzung der Schnittfläche mit Lugolscher Lösung die Erkrankung der Glomeruli an dem Auftreten zahlreicher kleiner brauner Pünktchen erkennbar. Die Untersuchung kann, wie bei der Leber angegeben, sowohl am frischen, wie am gehärteten Präparate erfolgen.

F M. G M. Färbungen mit Jodjodkalium (Einlegen in Glycerin) oder Anilinwassergentianaviolett. (Einlegen in Kal. acet.).

Die amyloid veränderten Partien heben sich bei sch. V. durch ihre charakteristische braune bezw. rote Farbe von dem gelben, bezw. blauen Gewebe ab. Zunächst die Glomeruli (Fig. 5, Tafel VI); manche sind ganz amyloid gefärbt, andere zeigen nur einzelne Schlingen verändert. Gewöhnlich sind auch die betreffenden Vasa afferentia amyloid entartet, in schweren Fällen die Art. interlob., schliesslich das ganze Arteriensystem. Die Erkrankung der Art. rectae lässt sich schon mit blossem Auge an einer braunen Streifung der Markkegel nachweisen. Neben der Amyloiddegeneration der Kapillaren des Markes kommt auch eine der Tunicae propriae an den Harnkanälchen vor, so dass man sich vor Täuschungen hüten muss. Der relativ gerade Verlauf und die hohen Epithelien der Harnkanälchen

schützen davor. Wenn die letzteren abgestossen sind, wird die Entscheidung schwieriger. Bei mittelschweren Erkrankungen giebt die Amyloidfärbung die zierlichsten Bilder; bei günstiger Schnittführung sieht man oft eine Art. interlobul. in ihrer ganzen Ausdehnung mit ihren symmetrischen Verzweigungen, an denen die Glomeruli wie Traubenbeeren hängen, alles in brauner oder roter Farbe scharf gegen das übrige Gewebe abgezeichnet.

Für Balsampräparate lassen sich die Amyloidfärbungen nicht so gut verwenden. Am besten van Gieson oder polychromes Methylenblau (pag. 41). An dem Bild Fig. 6, Tafel VI sieht man noch deutlich die schmalen endothelbekleideten Spalten, den Kapillaren entsprechend, die von den ungefärbten amyloiden Massen umlagert und zusammengedrückt sind.

Sehr häufig finden sich ausgedehnte Thrombosen in den Venen der Amyloidniere. In den Schnitten ist daher der Inhalt der grösseren Gefässe wohl zu beachten.

14. Die Ablagerungen in der Niere.

Auf dem langen Wege, welchen das Harnwasser in jedem einzelnen Kanälchen vom Glomerulus bis zu der Papillenspitze zurücklegt, nimmt es viele Stoffe in sich auf, giebt aber andererseits infolge der resorbierenden Einflüsse der Umgebung flüssige Bestandteile wieder ab. Wenigstens scheiden sich, anscheinend bedingt durch stärkere Konzentration manche gelöste Substanzen in den Lumina der Harnkanälchen aus. In den Papillen kann die Ausscheidung in den Kanälchen, aber auch in den Epithelien und in dem Zwischengewebe so hochgradig werden, dass man von Infarkten der Papillen spricht.

Man unterscheidet:

a) Die harnsauren Ablagerungen.

α) Die Gichtniere. Die gichtige Diathese ist häufig von entzündlichen Nierenveränderungen begleitet, die zu einer Schrumpfung der Niere führen. Das charakteristische dieser Schrumpfniere besteht in der Ablagerung harnsaurer Salze, welche auch die Ursache der gichtigen Gelenkveränderungen etc. sind. Schon mit blossem Auge kann man auf der Nierenschnittfläche die einzelnen Ablagerungsherde in Gestalt kleiner, rein weisser Stippchen erkennen, welche regellos in der Rinde und besonders im Mark zerstreut sind. Schon durch ihren Sitz unterscheiden sie sich von den gewöhnlichen Kalkinfarkten der Papillen, wenn auch kleine Kalkherde in Schrumpfnieren in ähnlicher Weise zerstreut vorkommen können.

Sicherheit bietet nur die mikroskopische Untersuchung, welche am besten am *frischen Material* ausgeführt wird. *Man schneidet mit der gebogenen Schere einen der kleinen weissen Flecke heraus und untersucht in*

Wasser. Mit dem Deckglas kann man einen leichten Druck auf das Präparat ausüben. Die bei sch. V. dunkel erscheinenden Einlagerungen lösen sich bei st. V. in Haufen feiner, büschelförmig zusammengelagerter, schmaler Tafeln oder Nadeln auf. Dieselben bestehen aus saurem harnsaurem Natron und werden bei Zusatz von Essigsäure oder Salzsäure unter gelindem Erwärmen leicht gelöst. Beim Erkalten fallen reine Harnsäurekrystalle (in Wetzsteinform) aus.

Häufig sind unregelmässig höckerige Konkremente mit den Nadeln gemischt. Dieselben lösen sich gleichfalls in Salzsäure. Durch H_2SO_4-Zusatz (Bildung von Gipskrystallen) kann man leicht feststellen, dass es sich um Kalksalze handelt, die neben den Harnsäure-Salzen abgeschieden worden sind.

Bei den gewöhnlichen Härtungen in F M u. dgl. werden die harnsauren Salze gelöst und in den gefärbten Schnitten findet man an Stelle der Ablagerung einen ungefärbten nekrotischen Fleck im Gewebe, dessen Peripherie die Zeichen einer reaktiven Entzündung erkennen lässt. Diese Abtötung des Gewebes wird anscheinend durch die bei der Auskrystallisation vor sich gehenden osmotischen Umsetzungen, zum Teil auch durch grobmechanische Wirkung der Krystalle bedingt. Härtet man in absulutem Alkohol und färbt später in alkoholischer Vesuvinlösung, so kann man sehr schön nachweisen, dass die Krystalle regelmässig bis in das lebende Gewebe hineinreichen und sehr häufig von Fremdkörperriesenzellen umgeben sind.

β) Harnsäureinfarkt. In vielen Nieren Neugeborener, die einige Zeit gelebt haben, findet man in den Papillenspitzen feine gelbrötliche Streifen, entsprechend dem Verlauf der Sammelröhren. *Am besten untersucht man frisch, indem man mit der gebogenen Schere feinste Scheibchen von der längsdurchschnittenen Papillenfläche entfernt und unter leichtem Druck auf das Deckgläschen auf dem Objektträger ausbreitet. Durch leichtes Zerzupfen kann man auch die Kanälchen isolieren. Oder Härtung in absolutem Alkohol und Paraffineinbettung. Längerer Aufenthalt in wässerigen Lösungen oder Formol löst die Harnsäure schnell.*

Die m. V. lässt in dem *frisch hergestellten* Präparat dunkel-schwarze in der Längsrichtung der Kanälchen liegende, kugelig aufgetriebene, cylindrische Massen erkennen. Deckt man den Beleuchtungsspiegel mit der Hand zu, so dass nur auffallendes Licht das Präparat trifft, so sehen die vorher schwarzen Massen rötlich aus, wie am makroskopischen Präparate. Bei st. V. erkennt man leicht, dass die Cylinder aus festaneinandergekitteten, oft perlschnurartig aufgereihten Kügelchen von sehr ungleicher Grösse zusammengesetzt sind. Diese Kugeln bestehen aus saurem harnsauren Natron (Kugelurate) und lösen sich wie die nadelförmigen Krystalle (s. Gichtniere) in Essigsäure und Salzsäure.

Bei Totgeborenen kommen nur in ganz seltenen, aber sicher beobachteten Fällen Harnsäureinfarkte vor; sie gelten daher als ein Wahrscheinlichkeitszeichen für stattgehabtes extrauterines Leben.

Will man Schnitte von Alkoholpräparaten färben, ohne Gefahr zu laufen, dass sich die Harnsäurekugeln auflösen, so verfährt man am besten so, dass man die Paraffinschnitte auf dem Objektträger aufklebt, entparaffiniert, in Alkohol absol. abspült und dann alkoholische Vesuvinlösung (1 gr. Vesuvin auf 50—100 ccm Alk. absol.) auf das Präparat reichlich aufträufelt. Färbung 3—5 Min. Dann dreimaliges schnelles Durchschwenken durch Wasser und Entwässern in Alk. abs. Xylol. Kanadabalsam. Dann sieht man sehr schön die Harnsäurekugeln in cylindrischer Anordnung im Lumen der Kanälchen liegen. Das Epithel derselben ist gewöhnlich intakt, zuweilen durch reichlich andrängende Harnsäuremassen platt gedrückt, besonders am Zusammenstoss zweier Sammelröhren. Die Harnsäurekugeln zeigen vielfach einen doppelten Kontur oder deutliche radiäre Randstreifung. Färbt man gleichzeitig einen Schnitt mit Hämatoxylin, so fehlen in ihm die Harnsäureablagerungen fast völlig, besonders, wenn der Schnitt lange ausgewässert worden ist. An Stelle der Harnsäurecylinder sieht man jetzt deutliche ebenso geformte hyaline Cylinder (Gerüst der Harnsäurecylinder). Diese Eiweisssubstanz wird mit der Harnsäure zugleich in Form feinster Harnsäurekügelchen von den Epithelien der sekretorischen Abschnitte ausgeschieden. Für die experimentellen Harnsäureablagerungen bei Tieren empfiehlt sich sehr die Alkoholhärtung und Färbung nach van Gieson. Das Eiweissgerüst der Krystalle tritt durch seine violettblaue Färbung sehr klar hervor. Ebstein und Nikolaier, Über die Ausscheidung der Harnsäure durch die Nieren. Virchows Archiv. Bd. 143. 1896. — Aschoff, Verh. d. deutschen path. Gesellschaft. München. 1899.

b) Pigmentierungen der Niere.

α) Bilirubininfarkt oder Hämatoidininfarkt. Je intensiver die Harnsäureinfarkte der Neugeborenen gefärbt sind, um so wahrscheinlicher ist die Gegenwart eines besonderen Farbstoffes neben der Harnsäure. In solchen Fällen besteht zugleich ein allgemeiner Ikterus, wie er bei vielen Neugeborenen in den ersten Lebenstagen aufzutreten pflegt. Die Ursache dieses Ikterus ist noch unbekannt. Der aus dem Blute ausgeschiedene Gallen- oder Blutfarbstoff wird in den Papillen, sowohl in den Epithelien, wie im Zwischengewebe in Form rhombischer Krystalle und feiner Nadeln niedergeschlagen (Bilirubin- oder Hämatoidinkrystalle). (Fig. 2. Tafel 29). Meist sind Harnsäure und Bilirubininfarkte gleichzeitig vorhanden, können jedoch auch jeder für sich vorkommen.

Frischer Scherenschnitt oder F M. G M. Karminfärbung.

Litt.: Orth, Über das Vorkommen von Bilirubinkrystallen bei neugeborenen Kindern. Virchows Archiv. Bd. 63. 1875.

β) Ferner finden sich Pigmentierungen bei der senilen Atrophie. Dieselbe besteht in einer besonders die gewundenen Kanälchen der äussersten Rindenschichten betreffenden Atrophie der Epithelien und einer langsam eintretenden hyalinen Degeneration der Glomeruli. Die Nierenoberfläche bleibt glatt oder wird feinhöckerig. Durch den Schwund der Kanälchen gelangen die Glomeruli bis an die Nierenoberfläche. Wenn sie verkalken, erscheinen sie dort als feinste weisse Pünktchen. Noch häufiger sind verkalkte Cysten (s. Kalkablagerungen). In den Epithelien der Schleifen und der die Venen umgebenden Schaltstücke findet sich körniges gelbes Pigment. Dasselbe giebt keine Eisenreaktion und ist wahrscheinlich als autochthones Pigment zu betrachten.

γ) Eisenhaltiges Pigment dagegen findet sich bei der hämorrhagischen Nephritis (s. d.), an der Grenze und inmitten hämorrhagischer Infarkte (s. d.), ferner besonders reichlich bei starkem Zerfall roter Blutkörperchen im Blute (perniziöser Anämie, Malaria). Die Körnchen liegen in den Epithelien der gewundenen Kanälchen, der Schleifen der Bowmanschen Kapsel, seltener in den Kapillarendothelien und im Zwischengewebe (Hämosiderosis). Bei der Hämochromatose (s. Leber) sind die Epithelzellen der Harnkanälchen von den Glomeruluskapseln an bis zur Einmündung in die Sammelröhren mit eisenhaltigem, aber auch eisenfreiem Pigment mehr oder weniger stark beladen.

F M. G M. Karminfärbungen.

δ) Der Hämoglobininfarkt. Kommt es aus irgend einem Grunde zur Bildung von gelöstem Hämoglobin oder Methämoglobin (Vergiftung mit chlorsaurem Kali) im Blute, so wird dasselbe durch die Glomeruli ausgeschieden und kommt in den tieferen Abschnitten des Kanalsystems, besonders in den geraden Kanälchen des Markes, zur Gerinnung in Form braunroter Tröpfchen und Tropfen, die sich zu Cylindern zusammenfügen. Die Epithelien der geraden Harnkanälchen können Hämoglobintropfen in sich aufnehmen. Das Hämoglobin erscheint auch im Harn (Hämoglobinurie). Bei starker Hämoglobinurie (Methämoglobinurie) zeigt der Nierendurchschnitt schon makroskopisch eine schmutzig braune, fast schwärzliche Streifung der Marksubstanz.

F M. G M. Karminfärbung.

ε) Ikterus der Nieren. Die Nieren sind diffus gelb oder grünlichgelb gefärbt. Bei stärkerem Ikterus ist besonders die Marksubstanz gelbbraun, dunkelgrün fast schwärzlich gestreift. Sehr häufig besteht ausgedehnte Verfettung.

Untersuchung am frischen Doppelmesserschnitte oder Härtung in F M. G M. Karminfärbung.

Oder Sublimat. Einbettung. Hämatoxylin.

In den Schnitten fallen vor allem in den Harnkanälchenquerschnitten grünlich und gelblich gefärbte hyaline Klumpen auf, die auch grössere

cylinderische Massen bilden können. Es sind das die zur Gerinnung gekommenen, an eiweissartige Substanzen gebundenen Gallenfarbstoffe. In den Epithelien sämtlicher Harnröhrenabschnitte kommen auch körnige Niederschläge vor. Diese Körner sind zum Teil nichts anderes als die intensiv gefärbten Granula der geschwollenen Epithelzellen, z. B. an den Tub. contorti I. Es hat also anscheinend eine Resorption des Gallenfarbstoffes in die Zellen hinein stattgefunden. Auch freie, grüngefärbte Körnchenhaufen durch Ausstossung oder Zerfall der Zellen entstanden, liegen im Lumen der Kanälchen. Umschriebene Epithelnekrosen sind ein gewöhnlicher Befund bei schwerem Ikterus. In *frischen Doppelmesserschnitten* ist eine diffuse Gelbfärbung der Harnkanälchenepithelien nachzuweisen.

c) Die Kalkablagerungen.

α) Kalkinfarkte. Auch bei Erwachsenen kommen Infarktbildungen der Papillen vor, am häufigsten die Ablagerung von kohlensaurem Kalk, besonders bei Krankheiten des Skeletts, wo eine schnelle Resorption von Kalksalzen stattfindet. Die Papillenspitzen sind weiss gestreift, können ein kreidiges Aussehen bekommen. — *Untersuchung am frischen Präparate, Scherenschnitt oder Gefriermikrotom, Untersuchung im Wasser.* Im Gegensatze zu dem übrigen Nierengewebe erscheint bei sch. V. die Papille auffällig und dabei ziemlich gleichmässig dunkel, bei auffallendem Lichte weiss. Bei st. V. erkennt man als Ursache des erschwerten Lichtdurchtrittes eine Einlagerung feinster Körnchen in das Gewebe. Die Körnchen sind in dem Zwischengewebe, in den Tunicae propriae, in den Epithelien, in seltenen Fällen auch in den Kanälchen als Kalkcylinder abgelagert.

Diese Körnchen schwinden bei Salzsäurezusatz, sind also keine Fetttröpfchen, mit denen sie verwechselt werden können. Vielmehr handelt es sich um Kalksalze. Um dieses letztere zu beweisen, kann man zu einem frischen Präparate einen Tropfen verdünnter H_2SO_4 zufliessen lassen. Auch dann lösen sich die Salze, um nach einiger Zeit des Wartens in Form von feinen rhombischen Nadeln (Gipskrystalle $CaSO_4$) wieder ausgeschieden zu werden.

β) In anderen Fällen schliesst sich die Verkalkung an eine vorausgegangene Nekrose der Epithelien an (Sublimatvergiftung). Die abgestorbenen Zellen werden mit Kalksalzen imprägniert. Die Nekrose und Verkalkung tritt fleckweise auf und befällt vor allem die gewundenen Kanälchen.

Litt.: E. Kaufmann, Virchows Archiv. Bd. 117. 1889. — Neuberger, Zieglers Beiträge Bd. VI. 1889. — Leutert, Über die Sublimatintoxikation. Fortschritte der Medizin. 1895.

γ) Endlich finden sich Verkalkungen bei den verschiedensten Formen der Schrumpfnieren aber auch in sonst unveränderten Nieren. Man sieht an der Oberfläche solcher Schrumpfnieren zahlreiche feinste weisse Pünktchen.

Zum Teil handelt es sich um verkalkte hyaline Glomeruli, welche durch Schwund der sie normalerweise bedeckenden dünnen Kanälchenschicht an der Oberfläche sichtbar geworden sind, zum grösseren Teil um verkalkte hyaline Inhaltsmassen kleinster Cystchen (s. Glomeruluserkrankungen, pag. 115).

Die Untersuchung dieser Kalkmassen geschieht am besten im frischen Doppelmesserschnitt. Die Kalkablagerungen treten als besonders dunkle Flecke hervor. Über die Schwefelsäurereaktion siehe oben. Härtet man in F M, so löst sich der Kalk zum grossen Teile. Bei Härtung in reinem Formol oder Alkohol bleibt der Kalk länger erhalten. Die verkalkten nekrotischen Epithelien oder hyalinen Grundmassen, welche das Gerüst für die Kalkeinlagerung bilden, färben sich mit Hämatoxylin und Alaunkarmin besonders stark, sind also daran leicht zu erkennen.

d) Glykogenablagerung.

Bei Diabetes kann die Niere die schwersten Formen parenchymatöser Entzündung aufweisen. Charakteristisch ist eine reichliche Glykogenablagerung in den Epithelien der Schleifen. *An frischen Doppelmesserschnitten, oder nach Härtung in Alkohol* tritt bei Zusatz von Lugolscher Flüssigkeit eine diffuse Braunfärbung der Epithelzellen hervor (pag. 42). (Figur 1. Tafel 29). In Wasser löst sich Glykogen, geht daher bei den gewöhnlichen Härtungsmethoden verloren. Dann sieht man in den gehärteten Schnitten nur eine blasige Auftreibung der Zellen.

Litt.: Ebstein, D. Archiv f. klin. Med. Bd. XXVIII u. XXX. 1881 u. 1882. — Ehrlich, Z. f. klin. Med. VI. 1883. S. 33.

e) Harncylinder.

Alle von den Nieren in das Kanalsystem ausgeschiedenen Stoffe, welche eine weiche Konsistenz besitzen oder erlangen, nehmen bei zunehmender Grösse, entsprechend der Figuration der Harnkanälchen, die cylindrische Gestalt an.

So kennen wir Cylinder aus zusammengeballten roten Blutkörperchen, aus aneinandergepressten Eiterkörperchen, aus Bakterienhaufen, aus den von den Epithelzellen produzierten, oder aus abgestossenen Epithelzellen gebildeten kolloiden Massen (wachsartige Cylinder), aus zum Teil körnig zerfallenen und zusammengebackenen Epithelzellen (Epithelcylinder, granulierte Cylinder), aus gelöstem und durch Konzentration verdichtetem Gallen- oder Blutfarbstoff (Ikterus, Hämoglobinurie), ferner echte Fibrincylinder und endlich die gewöhnlichste Form, die hyalinen Cylinder, aus durchsichtiger zarter Eiweisssubstanz bestehend, welche wahrscheinlich aus dem Blute ausgeschieden und im Harn zur Gerinnung gekommen ist. Diesen hyalinen Cylindern können Fetttröpfchen oder ganze verfettete Zellen aufgelagert sein (Fettkörnchencylinder). Bei den Harnsäure- und Kalkcylindern liegt, wie schon oben gesagt, ebenfalls Eiweiss als Gerüstsubstanz zu Grunde. Durch Auflösen der Harnsäure und des Kalkes kann man die eiweiss-

artige Grundsubstanz zur Anschauung bringen. Über Harncylinder s. Ernst, Zieglers Beiträge. XII; Lubarsch, Centralbl. für all. Path. IV. 1893; Ribbert ibid.

Die frische Untersuchung dieser verschiedenen Bestandteile in dem centrifugierten und sedimentierten Urin bereitet keine Schwierigkeiten. Von freien Zellen kommen Plattenepithelien (vom Orific. ext. stammend), Eiterkörperchen und Epithelien der ableitenden Harnwege in Betracht. Die letzteren zeichnen sich durch ihre grösseren wechselreichen, bald cylindrischen, bald rundlichen, bald arkadenförmig gezeichneten Formen aus. Der vielfach angegebene Unterschied zwischen den Epithelien der Harnblase und des Nierenbeckens besteht nicht. Abbildungen der Harnsedimente giebt Daiber. Mikroskopie der Harnsedimente. Wiesbaden 1896. — Siehe auch Salkowski und Leube, Die Lehre vom Harn. Berlin (Hirschwald) 1882. — Neubauer u. Vogel, Analyse des Harns. Wiesbaden (Kreidels Verlag) 1898.

Will man das Sediment färben, so macht man davon ein Deckglastrockenpräparat und fixiert es in 10%iger Formollösung. Nach kurzem Abwaschen in Wasser Färben in Sudan III (konz. Lösung in 70% Alkohol) für ca. 10 Minuten. Kurzes Abspülen in 70% Alkohol (½—1 Minute). Nachfärben mit Hämatoxylin oder Alaunkarmin. M. Cohn, Zeitschr. f. klin. Med. Bd. 38.

Um bei Tuberkulose der Harnwege die etwa vorhandenen Smegmabacillen, die sich ähnlich wie die Tuberkelbacillen färben, von den letzteren zu unterscheiden, genügt im allgemeinen eine längere Behandlung mit Säuren und Alkohol. Die Smegmabacillen entfärben sich leichter als die Tuberkelbacillen, doch giebt es Ausnahmen. Neuerdings empfiehlt Marzinowsky (Centralbl. f. Bakt. Bd. 25, 1899) folgende Färbung:

Vorfärben des Deckglastrockenpräparates mit verdünntem Karbolfuchsin (1 Teil auf 2 Teile Wasser) 3—5 Minuten,
sorgfältiges Ausspülen in Wasser,
Nachfärben mit Löfflers Methylenblau 2—3 Minuten.

Die Tuberkelbacillen sind gar nicht, die Smegmabacillen sind rot, bei längerer Einwirkung des Methylenblau violett gefärbt.

15. Cystitis.

Die chemischen und bakteriellen Reizstoffe, welche in den Nieren entzündliche Veränderungen hervorrufen, sind auch für die ableitenden Harnwege (Nierenbecken, Harnleiter, Blase) nicht immer gleichgültig. Umgekehrt können die letzteren auch primär erkranken, indem Bakterien von aussen in die Blase gelangen und von dort aus eine bis zu den Nieren aufsteigende Entzündung bedingen.

Je nach der Stärke, der Dauer und des Charakters der Reize werden die Bilder der Cystitis (oder der gleichartigen Ureteritis, Pyelitis) verschieden sein. Wegen der spezifisch tuberkulösen und der akuten Formen sei auf das Kapitel der Schleimhäute verwiesen. Eine besondere Besprechung

verdient nur die einfache chronische Cystitis, bei der es zur Bildung kleinster an Tuberkel erinnernder grau-weisser Knötchen, sowie zahlreicher Cystchen kommen kann. Diese Knötchenbildungen haben nicht alle den gleichen Charakter. Vielmehr unterscheidet man

a) Cystitis glandularis cystica.

Die Schleimhaut der harnleitenden Wege von der Niere bis zu dem Orificium internum urethrae pflegt bei jungen gesunden Individuen vollständig frei von jeglichen drüsenartigen Bildungen zu sein. Die Oberfläche des mehrschichtigen Epithels (s. Übergangsepithels) verläuft glatt, ist aber von feinsten, senkrecht emporsteigenden bindegewebigen Septen durchsetzt. Bei älteren Leuten finden sich vielfach die sogenannten v. Brunnschen Epithelnester (Figur 4, Tafel VIII). Das sind solide Epithelhaufen, welche durch stärkeres Emporwachsen der Septen und gegenseitige Verschmelzung oberhalb des Epithels oder durch Einstülpung des Epithels in das Schleimhautbindegewebe entstanden sind.

Bei der chronischen Cystitis (*FM. GM. K.*) bilden sich solche Epithelnester besonders reichlich. Doch sieht man schon bei sch. V., dass neben diesen Epithelnestern förmlich drüsenartige einfache (Figur 4, Tafel VIII) und verästelte Schläuche von der Oberfläche in die Tiefe ziehen. Zwischen den einfachen Epitheleinsenkungen (Epithelnestern) und den drüsenartigen Bildungen bestehen alle möglichen Übergänge. Bei st. V. sieht man, dass die letzteren ein deutliches Lumen und ein zweireihiges cylindrisches Epithel besitzen. Werden die Öffnungen dieser Epitheleinsenkungen durch Verwachsung der seitlichen Septen verengt oder geschlossen, so entstehen durch Ausdehnung des Lumens kleine mit hellem Sekret gefüllte Cysten, die man schon mit blossem Auge als thautropfenähnliche Bläschen erkennen kann. Sie sitzen mit Vorliebe dicht oberhalb der verengten Stellen der Abführungswege, am Übergang der Kelche in das Nierenbecken, am Ureterenabgang, in der Umgebung des Orificium internum. Die Drüsen- und Bläschenbildung ist wohl ausschliesslich durch entzündliche Reize bedingt, die sich auch in einer diffusen kleinzelligen Infiltration der Schleimhaut kundgeben kann. Litteratur bei Störck, Zieglers Beiträge. Bd. XXVI. 1899.

b) Cystitis nodularis.

FM. GM. K. In anderen Fällen von chronischer Cystitis sind die mehrfach erwähnten Knötchen ganz anderer Natur. Es handelt sich nicht um epitheliale Wucherungen, sondern um die Einlagerung zahlreicher, wie Lymphknötchen aussehender Herde in die Schleimhaut (Figur 3, Tafel VIII). Dieselben liegen dicht unter dem Epithel und bedingen eine leichte Vorwölbung der Oberfläche. Diese Herde sind nicht anderes als dicht gelagerte

Haufen von Lymphocyten und stellen neugebildete oder entzündlich vergrösserte Lymphknötchen der Schleimhaut dar.

V. Pankreas.

Dasselbe ist eine tubulös-acinöse Drüse, die aus zahlreichen Läppchen aufgebaut ist. Zwischen den Läppchen verläuft ein mit spärlichen Fettzellen durchsetztes schmales bindegewebiges Gerüst. Von den ihm nahestehendeu Speicheldrüsen unterscheidet sich das Pankreas durch die sogen. Langerhansschen Zellhaufen. Es sind das kleine rundliche epitheliale Zellhaufen, die einzeln oder zu mehreren in den Läppchen enthalten sind und keine sicheren Beziehungen zu den Drüsengängen besitzen.

Eine häufige beobachtete Veränderung des Pankreas ist die Fettdurchwachsung. In dem die Läppchen trennenden Bindegewebe kommt es zur Entwickelung zahlreicher Fettzellen. Zugleich besteht eine Atrophie der Drüsenläppchen. Bei syphilitischen Neugeborenen wird das Pankreas zuweilen vergrössert und verhärtet gefunden. Mikroskopisch sieht man eine sehr starke spindel- und rundzellenreiche Bindegewebsentwickelung in der Umgebung und innerhalb der Läppchen. Die einzelnen Drüsenendgänge sind von gewuchertem Bindegewebe förmlich eingescheidet und die Langerhansschen Zellhaufen sind bis auf das zu- und abführende Gefäss ganz isoliert. Über angeborene Syphilis s. Hecker, D. Archiv f. klin. Med. Bd. 61. 1898.

Eine sehr auffällige Veränderung bieten die bei verschiedenen Formen der Pankreaserkrankung (Ruptur, Tuberkulose, Carcinom, Hämorrhagie etc.) beobachteten Nekrosen des Pankreasfettgewebes dar. Es handelt sich um kleinste eben sichtbare, bis über stecknadelkopfgrosse undurchsichtige, oft mörtelartig sich anfühlende Herde in dem das Pankreas einhüllenden Fettgewebe.

Bei Untersuchung an *frischen Gefriermikrotomschnitten* fallen die Herde durch ihre dunklere bräunliche Farbe auf. Statt der grossen, die normalen Fettzellen ausfüllenden Tropfen findet man hier einen Zerfall derselben in zahllose feinste Tröpfchen und Umwandlung in feinste Nadeln (Fettsäurekrystalle), welche gern in der Peripherie der Zellen in dichten Büscheln angeordnet sind. Zwischen den noch angedeuteten Fettzellen und an der Grenze des ganzen Herdes kann man solche Tröpfchen auch frei liegend in grosser Zahl antreffen. In anderen Herden sieht man neben oder an Stelle der Tröpfchen und der Fettsäurekrystalle schollige glänzende Massen und Ringe, die sich den gewöhnlichen Reagentien gegenüber sehr widerstandsfähig verhalten, bei Zusatz von H_2SO_4 aber aufgelöst werden und zum Ausfallen von Gipskrystallen Veranlassung geben. Sie bestehen aus fettsaurem Kalk.

FM. GM oder Celloidin. Hämatoxylin und van Gieson.

In den gefärbten Schnitten fallen die Herde durch ihre homogene Struktur gegenüber dem feinwabigen gesunden Fettgewebe auf. Bald umfassen sie nur einzelne Fettzellen, bald ein ganzes Läppchen. Bei st. V.

sieht man, dass sowohl die Fettzellen wie die Zwischensubstanz die Kernfärbung verloren haben. In kleinen Herden sind die Grenzen der Fettzellen noch gut zu erkennen. Jede einzelne besitzt einen breiten schwach gefärbten, anscheinend aus geronnenem Eiweiss bestehenden homogenen Ring, während das Centrum leer erscheint. Die Zerfallsprodukte des Fettes sind in dem Alkohol und Äther gelöst. In anderen Fällen sind die Grenzen zwischen den Fettzellen verwischt und die homogenen Massen sind zusammengeflossen. Dunkelblau gefärbte Schollen (Kalkverbindungen) kommen gelegentlich in den Herden vor. Die Umgebung eines solchen Nekroseherdes verhält sich verschieden. Bald fehlen Entzündungserscheinungen, bald bestehen kleinzellige Infiltrationen und ausgedehnte Fibringerinnungen. Zuweilen ist der Saum der Nekrose durch krystallinisches Blutpigment gelb gefärbt. Diese zur Nekrose führenden Zersetzungen des Fettgewebes werden mit der Einwirkung des Pankreassaftes in Beziehung gesetzt. Die genaueren Kenntnisse über die Pathogenese fehlen uns noch.

Litteratur s. Katz und Winkler, Die multiple Fettgewebsnekrose. Berlin. 1899.

Auf intravitale Einwirkung des Pankreassaftes werden von Chiari grössere, relativ selten zu beobachtende Erweichungsherde mit entzündlichen Randveränderungen des Pankreas zurückgeführt. Lokale Anämien (Arteriosklerose) begünstigen wahrscheinlich diese Selbstverdauung. Vielleicht hängen mit ihr die öfter beobachteten schweren oft tötlichen Pankreasblutungen zusammen. Auffällig ist, dass dieselben an der dem Druck am meisten ausgesetzten mittleren Partie des Pankreas, welcher der Wirbelsäule aufliegt, am häufigsten sind.

Litt.: Chiari, Zeitschr. f. Heilkunde. Bd. 17. 1896 und Prager med. Wochenschr. 1900. Nr. 14. — Blume, Festschr. f. d. 69. Naturforscher-Versamml. Braunschw. 1897. — J. Pförringer, Virchows Archiv. Bd. 158. 1899.

VI. Lunge.

Das charakteristische Merkmal der Luftwege ist die mit Flimmerepithel bedeckte, mit reichlichen Schleimdrüsen versehene Schleimhaut, die von einem aus Knorpel, glatten Muskelfasern, elastischen Fasernetzen und Bindegewebe aufgebauten Gerüst getragen wird. Nase, Kehlkopf, Luftröhre, Bronchien sind in dieser Weise aufgebaut und erst die letzten Ausläufer des Bronchialbaumes, das eigentliche respiratorische Parenchym zeigt eine andere Gestaltung. An den feinsten Verzweigungen der Bronchien treten seitwärts vereinzelte kleine halbkugelige Ausbuchtungen (Alveolen) auf, welche die charakteristischen dem Gasaustausch dienenden Gebilde darstellen. Daher werden diese letzten Verzweigungen der Bronchien als Bronchioli respiratorii bezeichnet. Sie führen keinen Knorpel mehr, besitzen nur ein dünnes Stratum proprium und glatte Muskelfasern als Wandung. Das Epithel ist flimmerlos, wird in dem peripheren Abschnitt niedrig cylindrisch, hier und da ganz platt. Jeder Bronchiolus respiratorius teilt sich wieder in 2—3 Äste, die überall mit Alveolen seitlich besetzt sind (Alveolargänge). Sie enthalten noch glatte Muskelfasern, welche ringförmig um dio Eingänge zu den Alveolen angeordnet sind, während die Alveolen selbst nur aus spärlichen Bindegewebszellen, zahlreichen elastischen Fasern und einem dichten, in das Lumen vorspringenden Kapillarnetz aufgebaut sind. Sie sind im Innern

abwechselnd mit platten kernhaltigen Zellen und grossen kernlosen Platten ausgekleidet. Die zu dem Verzweigungsgebiet eines Bronchiolus respiratorius gehörigen Alveolargänge samt Alveolen bilden zusammen einen Acinus. Eine grössere Zahl solcher Acini bildet ein Lungenläppchen (Lobulus), welches durch eine dichtere Bindegewebshülle (interlobuläres Bindegewebe) zusammengehalten wird. Jeder Lobulus wird von einem in das Läppchen eindringenden kleinsten Bronchus versorgt, der seinerseits in mehrere Bronchioli resp. zerfällt.

Die Lunge wird von zwei Gefässsystemen versorgt, von der Art. und Vena bronchialis zur Ernährung des Hauptgerüstes der Lunge, von der Art. und Vena pulmonalis zum Gasaustausch des Blutes. Die Art. pulmonales verlaufen in Gemeinschaft mit den Bronchien und sind mit ihnen in eine gemeinsame bindegewebige Hülle (peribronchiales, perivaskuläres Bindegewebe) eingebettet. Die Venae pulmonalis sammeln sich in dem interlobulären Bindegewebe.

Bei der mikroskopischen Untersuchung der Lungen muss man auf folgende Punkte achten: Alveolen (Inhalt, Weite, Wandung), Bronchien (desgl.), Gefässe (besonders der Inhalt), Bindegewebsgerüst.

1. Stauungslunge.

Unter den verschiedensten Umständen, besonders leicht aber nach Erkrankungen der Mitralis und bei chronischer Bronchitis kommt es zu Erschwerungen des Blutkreislaufes in den Lungen. Das Blut staut sich in den Lungen auf, die Lungen erscheinen blutreicher, auf dem Durchschnitt dunkelrot, bei längerem Bestand des Leidens braun gefärbt. Das Lungengewebe ist derber, zäher als in der Norm (braune Induration). Zur mikroskopischen Untersuchung eignen sich zunächst *Abstrichpräparate*, welche man von der Schnittfläche durch Überstreichen mit dem Messer gewinnt. Man untersucht etwas von dem an dem Messer haftenden Safte in Kochsalzlösung. Neben gröberen Bruchstücken von Lungengewebe wird man bei st. V. vor allem zahlreiche rundliche Zellen von der Grösse der Alveolarepithelien oder grössere Gebilde wahrnehmen, die sich durch ihren Gehalt an körnigem braun-gelben Pigment auszeichnen. Es sind das die charakteristischen Bestandteile der Herzfehlerlunge, welche man auch in dem Auswurf von Herzfehlerkranken leicht nachweisen kann (Herzfehlerzellen) (s. Tafel 29). Nimmt man mit einer über die Fläche gebogenen Schere, ohne besonderen Druck auszuüben, von der Lungenschnittfläche ein Stückchen Gewebe und deckt es ohne weiteren Zusatz mit dem Deckgläschen zu, so sieht man bei sch. V. die ausserordentlich pralle Füllung des Kapillarsystems. Die Kapillaren bilden viel grössere Schlingen als in der Norm und springen buckelförmig in die Alveolarlumina vor.

Über die Topographie des Pigmentes, welches die braune Färbung der Lungen bedingt, geben Schnitte vom gehärteten Präparat die gewünschte Auskunft.

F M. G M oder Celloidin-Einbettung. Karminfärbung. Zur Härtung in F M wähle man Lungenabschnitte, die recht wenig bei der Sektion gepresst worden sind.

Schon bei sch. V. sieht man, dass die Alveolen nicht, wie gewöhnlich, leer sind, sondern bräunlich gefärbte, anscheinend zellige Massen enthalten. Manche Gruppen von Alveolen sind mit ihnen ganz vollgestopft. Auch in der Gerüstsubstanz, besonders in den breiteren Septen, sieht man bräunliche Flecke. Die starke Schlängelung und Vorbuchtung der Kapillaren tritt auch im gehärteten Präparate, nur nicht so deutlich wie im frischen, hervor. Bei st. V. konstatiert man leicht die pralle Füllung derselben mit roten Blutkörperchen. Im Inneren der Alveolarräume liegen freie Haufen roter Blutkörperchen, ein Zeichen, dass die stark gedehnten Kapillarwände, dem erhöhten Drucke endlich nachgebend, Blutkörperchen haben austreten lassen. Die braunen Ausfüllungsmassen der Alveolen bestehen aus Zellen. Sie sind zum Teil gelapptkernige Leukocyten, zum grossen Teil eckige oder mehr rundliche, den Alveolarepithelien gleichende Zellen. Die meisten derselben sind, wie in den frischen Präparaten, mit körnigem, scholligem Pigment überladen, welches nichts anderes darstellt, als die Verwandlungsprodukte der von den Zellen aufgenommenen roten Blutkörperchen. Nur selten gelingt es, solche Zellen zu finden, in deren Leib noch wohlerhaltene rote Blutkörperchen oder deren Trümmer vorhanden sind und welche das Anfangsstadium des Prozesses darstellen (s. Blutresorption in Lymphknoten). Auch in den Alveolarepithelien, welche die Wand auskleiden, finden sich deutliche Pigmentanhäufungen und weiterhin in dem Alveolargerüst und den bindegewebigen Scheiden, welche die grösseren Gefässe und Bronchien begleiten und in denen die Lymphgefässe verlaufen. Das in die Alveolen ausgetretene und in Pigment umgewandelte Blut ist also, sei es mit oder ohne Hülfe von Leukocyten, durch den Lymphstrom in das Bindegewebe verschleppt worden. Der Transport des Pigmentes aus dem Alveolarlumen in die Alveolarwand geht durch sehr feine zwischen den Zellen gelegene Öffnungen (Stomata), welche die Anfänge des Lymphgefässnetzes bilden, hindurch. Die spindelförmigen Figuren, welche die Pigmenthäufchen im Bindegewebe bilden, und der Umstand, dass man häufig inmitten einer solchen Spindel einen rotgefärbten Kern erkennen kann, beweisen, dass das verschleppte Pigment hier wiederum in Zellen abgelagert und zu einer dauernden oder zeitweiligen Ruhe gekommen ist. Das Pigment giebt zum grössten Teil die Eisenreaktion. Je länger die Stauung und Pigmentierung besteht, um so stärker ist das Bindegewebsgerüst entwickelt. Die Alveolarwände, besonders die an die Lobularsepten anstossenden, zeigen auffällige Verdickungen und sind kernreicher als in der Norm.

Über das gleichzeitig vorhandene schwarze Pigment in der Lunge siehe Anthrakosis.

In solchen Stauungslungen treten häufig runde oder ovale konzentrisch und radiär gestreifte hyaline Körper auf (Corpora amylacea). Sie liegen innerhalb der Alveolen und lassen im Centrum nicht selten einen glänzen-

den hellen oder bräunlich oder schwarz gefärbten Kern erkennen. Im letzteren Falle besteht derselbe aus Kohle. Durch Blutfarbstoff können die Körperchen diffus gelblich oder bräunlich gefärbt sein. *Behandelt man frische Scherenschnitte oder gehärtete, in Wasser gewaschene Schnitte mit Jodlösung, so werden die Körperchen dunkelbraun gefärbt. Entfärbt man die gehärteten und gefärbten Schnitte in Alk. absol. und überträgt sie dann in 10%ige Salzsäure, so treten die Corpora amylacea wieder als braune, violette, bläuliche Gebilde sehr deutlich hervor, während das übrige Gewebe farblos bleibt. In Wasser kurz entsäuern und in Glycerin einbetten.* Siegert, Virchows Archiv. Bd. 129. 1892.

In seltenen Fällen von hochgradiger Stauung des Lungenkreislaufes kommt es zu einem völligen Stillstand der Blutsäulen in einzelnen Kapillargebieten (Stase). Die Blutkörperchen zerfallen und an ihrer Stelle findet sich eine Verstopfung des Kapillarlumens mit körnigem und scholligem Blutpigment.

2. Hämorrhagischer Infarkt der Lunge.

Unter gewöhnlichen Verhältnissen hat die Verstopfung eines Astes der Arteria pulmonis durch einen Embolus keine weiteren Folgen, da die zahlreichen Anastomosen im Kapillarnetz einen Ausgleich schnell ermöglichen und das blutleere Gebiet von den Seiten her mit regelmässiger Blutcirkulation versorgt wird. Bestehen aber Stauungen im Lungenkreislauf (z. B. bei Herzfehler), so tritt sehr häufig bei dem Wiedereinströmen des Blutes in den zur verstopften Arterie gehörigen Bezirk unter den erschwerten Abflussverhältnissen eine Überfüllung des Kapillarsystems und eine vielfache Zerreissung der durch die langdauernde Überlastung geschädigten Kapillarwandungen ein und das Blut ergiesst sich in die Alveolen (hämorrhagischer oder roter Infarkt). Diese Infarkte besitzen eine keilförmige Gestalt mit der Basis an der Pleura, mit der Spitze in der Nähe des verstopften Gefässabschnittes gelegen.

Sie sind von derber Konsistenz, wölben die Pleura etwas vor, da das übrige lufthaltige elastische Lungengewebe sich zusammenzieht, und zeigen auf dem Durchschnitt eine schwarzrote Farbe, glatte Schnittfläche, etwas trockenes Aussehen, ziemlich scharfe Begrenzung, zumal wenn die Grenze mit einem grösseren Septum zusammenfällt.

Die Infarkte sind von sehr wechselnder Grösse, Zur Untersuchung eignen sich am besten ganz kleine Infarkte, die in toto samt einem Teil des umgebenden Lungengewebes geschnitten werden können, oder von grösseren Infarkten die Grenzpartien zwischen Infarkt und normalem Gewebe mit der zugehörigen Pleura.

F M. G M oder Celloidineinbettung. Karminfärbungen mit elastischer Faserfärbung.

F oder F A. G M oder Einbettung. Fibrinfärbung.

Durchmustert man bei schw. V. die Präparate, so erkennen wir den Infarkt sehr leicht an der totalen Ausfüllung der Alveolen, während das umgebende Lungengewebe nur wenig oder gar keinen Inhalt in den Alveolen aufweist. Die Grenze zwischen Infarkt und Umgebung ist auch bei sch. V. noch eine ziemlich scharfe, besonders wenn ein grösseres Bindegewebsseptum den Infarkt begrenzt (s. Abbild.). Sucht man die zugehörigen Gefässe auf, so findet man leicht, wenn der Schnitt ein günstiger ist, den Embolus in der Arterie (s. Abbild.) erkennbar an den Blutplättchenbalken (s. Thrombose). Der nebenliegende Bronchus zeigt meist keine besondere Veränderung, dagegen können in den Venen des Bezirkes ebenfalls Thromben zu finden sein, ein Zeichen, dass die Blutstockung in dem infarzierten Gewebe sich auch auf die abführenden Blutwege fortgesetzt hat. Dass nicht etwa chronische durch Stauung bedingte Blutungen aus der Schleimhaut der Bronchien Ursache des Infarktes sind, lässt sich an günstigen Präparaten leicht nachweisen. Läuft an der Spitze des Infarktes ein abgehender Bronchialast dicht am Infarkt vorbei, so zeigt die dem Infarkt zugekehrte Seite ein strotzend gefülltes Kapillarnetz, die andere dagegen nicht. Also sind die in den Bronchien des Infarktes und seiner Nachbarschaft gefundenen Blutanhäufungen erst sekundär durch die den Infarkt hervorrufenden Cirkulationsstörungen bedingt, nicht etwa die primären Veränderungen. Bei st. V. lässt sich zunächst nachweisen, dass der Inhalt der Alveolen aus roten Blutkörperchen besteht (Fig. 5, Taf. IX), die in frischen Infarkten in Gestalt und Färbung wohlerhalten zu sein pflegen. Die Alveolarwände zeigen eine deutliche Kernfärbung, so lange der Infarkt noch frisch ist, die Kapillaren, soweit sie in den Blutmassen erkennbar sind, sind kollabiert oder noch prall gefüllt. Verfolgt man die Kapillaren des Infarkts genauer, so findet man, besonders bei Glycerineinbettung, in vielen einen glänzenden hyalinen, ganz schwach gefärbten Inhalt. Häufig ist auch die Kapillarwand in diese hyaline Masse mit aufgegangen. Färbt man nach Weigert, so kann man leicht nachweisen, dass es sich um fädige Fibrincylinder handelt, die mit der Wand verschmolzen sein können. Dann färbt sich auch letztere in leicht bläulichem Tone. Es besteht hier eine akute hyaline Degeneration der Gefässwand (s. Glomerulonephritis) mit Fibrinniederschlägen im Lumen. Auch in den die Alveolen ausfüllenden Blutmassen kann man spärliche Fibrinnetze nachweisen. In dem Bindegewebe, aber auch in den Alveolen findet man kleine Pigmenthaufen in Zellen eingeschlossen, die noch deutlicher an der Infarktgrenze und im lufthaltigen Gewebe hervortreten, da sie hier von den Blutmassen nicht verdeckt werden. Sie sind die Anzeichen einer länger bestehenden Stauung, die sich auch in der starken Schlängelung des Kapillarnetzes überall kundgiebt. Freilich erreicht die Hyperämie in den Infarkt-Rändern erst ihren Höhepunkt und bildet hier eine ähnliche Randzone, wie wir sie an den blassen

Infarkten der Niere kennen gelernt haben. Diese hyperämische Randzone setzt sich auch als schmaler Streifen in dem Pleuragewebe an der Basis des Infarktes fort.

Besteht der Infarkt länger, so findet man im mikroskopischen Bilde wesentliche Abweichungen. Da das infarzierte Gebiet genau so, wie der blasse Infarkt der Niere einer normalen Cirkulation entbehrt, so stirbt es allmählich ab. Die Kernfärbung schwindet, während das aus elastischen Fasern bestehende alveoläre Gerüst noch längere Zeit zu erkennen ist. Die Blutkörperchen in den Alveolen gehen zu Grunde, der gelöste Farbstoff wird resorbiert oder an Ort und Stelle in Form von Pigmenten niedergeschlagen. An dem Rand des Infarktes tritt ein aus spindeligen, runden Zellen und Kapillaren zusammengesetztes Granulationsgewebe auf, welches von allen Seiten her in die abgestorbenen Gewebsmassen eindringt und sie durch Resorption allmählich zu ersetzen versucht. Die dabei auftretenden Bilder können sehr an diejenigen der Carnification erinnern (s. pag. 141). Die weiteren Folgen sind die bekannten Umwandelungen des jungen Bindegewebes in altes faserreiches, wodurch schon makroskopisch eine Verkleinerung des Infarktes bedingt ist, erkennbar an der Einziehung der Pleura über dem Infarkt.

3. Der septische Infarkt der Lunge.

In dem vorangegangenen Kapitel war betont worden, dass die Verstopfung einer Lungenarterie nur dann zu hämorrhagischer Infarcierung des verschlossenen Gebietes führt, wenn Stauungserscheinungen in der Lunge vorhanden sind. Jedoch kommen auch ohne Stauungen hämorrhagische Infarkte vor und zwar dann, wenn septisches Material dem verstopfenden Blutpfropf beigemengt ist, welches durch seine chemischen Einwirkungen die Gefässwandungen des zugehörigen Gebietes so stark schädigt, dass sie das aus den Nachbargebieten zuströmende Blut in grossen Mengen austreten lassen.

Alle Bakterienmassen, welche auf dem Lymphwege oder direkt von äusseren oder inneren Wunden her in die venöse Blutbahn eindringen, werden zunächst in den Lungen festgehalten werden und bei schnell tödlich verlaufenden frischen Fällen von Blutvergiftung oder Verdacht auf dieselbe sind daher die Lungen ganz besonders auf kapilläre Embolien zu untersuchen (s. auch Nieren pag. 105). *Am leichtesten gelingt das an Rasiermesserschnitten von in Alkohol gehärteten Stücken, die man mit Essigsäure oder Kalilauge behandelt,* wobei die in den Kapillaren stecken gebliebenen kleinen Bakterienhaufen deutlich hervortreten Für Konservierungspräparate wählt man Gefriermikrotomschnitte von FM-Präparaten, die nach der Gramschen Methode gefärbt werden. Das makroskopische Aussehen der Lungen

Lungen ist in solchen Fällen frischer Sepsis, abgesehen von einer stärkeren Rötung, unverändert.

Wenn aber von einem septischen Herde der äusseren Haut oder der inneren Organe, z. B. des Uterus, aus die in den abführenden Venen sich bildenden Thromben, die gewöhnlich mit Bakterien durchsetzt sind, durch irgend ein Moment losgelöst werden und in die Lungen transportiert dort grössere Gefässe verstopfen, so bilden sich, wie oben erwähnt, hämorrhagische Infarkte, die sich jedoch in manchen Punkten von den gewöhnlichen Infarkten der Lunge unterscheiden. Schon makroskopisch sieht man an den Grenzen des Infarktes eine mehr oder weniger breite, gelbliche, eitrige Zone, oder auch grössere, zum Teil konfluierende und dann das Infarktgebiet fast völlig ersetzende, eitrig erweichte Herde. Regelmässig findet sich als Abgrenzung dieser Eiterherde gegen das gesunde Gewebe noch ein deutlicher stark geröteter Saum. Gewöhnlich ist die Pleura über dem betreffenden Herde missfarbig, gegen die übrige Pleura ebenfalls durch einen, innen gelblichen, aussen rötlichen Saum scharf geschieden und fast stets frei von Fibrinauflagerungen, welche infolge der regelmässig bestehenden Entzündung der Pleura die übrigen Gebiete derselben bedecken.

F M. G M oder Celloidineinbettung. Gramsche Färbung oder elastische Faserfärbung. Oder F A. G M oder Einbettung. Fibrinfärbung.

Schon die sch. V. lässt ganz ähnliche Verhältnisse erkennen, wie bei dem septischen Infarkt der Niere (s. pag. 104). Das eigentliche Gebiet des Infarktes erscheint schwach gefärbt, von Blutmassen mehr oder weniger durchsetzt. Dazwischen liegen dunkelblaue kleine Flecke, die sich auch in dem Embolus, welcher das zuführende Gefäss verstopft hält, in reichlicher Zahl finden. Die st. V. zeigt, dass es Bakterienmassen sind, welche mit dem Embolus verschleppt und bei der Zertrümmerung desselben in die kleineren Äste des verstopften Hauptstammes geschleudert worden sind. Unter ihrer Giftwirkung ist, wie die mangelhafte oder fehlende Kernfärbung zeigt, das von Blutungen durchsetzte, dem verstopften Gefäss zugehörige Gewebe samt der es bedeckenden Pleura abgestorben (Fig. 6. Tafel 29). Dieser Umstand erklärt es auch, warum nur auf der übrigen Pleura Fibrinmassen abgelagert sind. Das tote Gewebe besitzt eben nicht mehr die Fähigkeit, fibrinhaltige Flüssigkeit an die Oberfläche auszuschwitzen. Weiterhin erkennt man bei Anwendung der st. V., dass eine intensiv gefärbte, aus dicht gedrängten Eiterzellen bestehende Zone das tote Gewebe von dem lebenden abschliesst und dass der oben erwähnte rote Saum nichts anderes ist, als die schon bei der Niere genauer besprochene entzündliche und hämorrhagische Randzone. Je kleiner die verstopfenden Emboli sind, je mehr nimmt auch ihr Versorgungsgebiet an Grösse ab und um so leichter wird letzteres von der Umgebung mit ernährt, so dass nur die Wirkung der Bakterien, gerade wie bei einem einfachen kapillären Kokkenembolus zur Geltung kommen

wird. In beiden Fällen bilden sich dann um den bakteriellen Mittelpunkt Abscesse mit hämorrhagischen Höfen aus, die in ihrem mikroskopischen Verhalten mit den an der Niere beschriebenen in direkten Vergleich gestellt werden können. Ist die Giftwirkung sehr stark, so kommt es auch bei diesen Abscessbildungen zu centralen Nekrosen.

4. Ödem der Lunge.

Wenn aus den Kapillaren der Lunge Blutflüssigkeit ohne wesentliche Beimengung von körperlichen Elementen austritt und die Alveolen erfüllt, so spricht man von einem Ödem der Lunge. Die Ursachen eines solchen Ödems können verschiedene sein, je nachdem die abnorme Durchlässigkeit der Kapillarwandungen durch bakterielle Gifte, oder durch sonstige chemische Substanzen, oder durch hochgradige Stauung des Blutes bedingt ist.

Bei der Sektion findet man schaumigen Inhalt in den Bronchien. Das Lungengewebe selbst ist schwerer wie normal. Beim Durchschneiden fehlt das Knistern, die Lunge fühlt sich auch fester an und von der Schnittfläche rinnt reichliche Flüssigkeit von schwach rötlicher Farbe und sammelt sich auf dem Teller an.

Um die flüssigen Massen auch im mikroskopischen Bilde wiederzufinden, bedient man sich derselben Methode, wie bei der Härtung der Eiweissniere. Man wirft kleine Stücke der frisch sezierten Lunge für einige Sekunden in kochendes Wasser, oder härtet sie in FM, wodurch die eiweisshaltige Flüssigkeit in einen festen, geronnenen Zustand übergeführt wird. GM. K.

Bei sch. V. sieht man die weiten Alveolen mit einer homogenen, kaum gefärbten Substanz gefüllt, welche von den Alveolarsepten durch kleine unregelmässige Spalten getrennt ist. Diese homogenen Massen stellen die Ödemflüssigkeit dar, welche sich bei der Gerinnung von den Wänden zurückgezogen hat. Bei st. V. kann man leicht feststellen, dass die Masse nicht überall homogen, sondern vielmehr aus feinen Körnchen zusammengesetzt ist (körniger Eiweissniederschlag). Hier und da, mit den Ursachen und und der Dauer des Ödems wechselnd, finden wir in der geronnenen Masse auch rote Blutkörperchen und gelapptkernige Leukocyten, kleine oder grössere Mengen von abgehobenen und abgestossenen Alveolarepithelien, die sich durch ihren grossen Protoplasmaleib und ihren runden Kern von den Leukocyten gut unterscheiden lassen (Fig. 4, Taf. IX). Die entzündlichen Ödeme zeichnen sich durch ihren grösseren Gehalt von gelapptkernigen Leukocyten vor den einfachen Stauungsödemen aus.

Eine besonders zu erwähnende Ursache für das Eintreten von Lungenödem ist die ausgiebige Verstopfung der Lymphgefässe der Lunge, wie sie durch krebsige Ausfüllungen derselben (sogenannten Lymphgefässkrebs der Lunge) herbeigeführt wird. Schon mit dem blossen Auge kann man die mit Krebsmassen erfüllten Lymphgefässe als feine, weisse netz-

förmige Adern in der Pleura und als weisse, die Bronchien und grösseren Gefässe begleitende Streifen auf dem Lungendurchschnitt erkennen. Mikroskopisch ergeben sich sehr zierliche Bilder, indem die dunkelgefärbten Krebsmassen in dem hellen ödematösen Lungengewebe besonders deutlich hervortreten und zwar in Gestalt rundlicher Herde, die kranzförmig die grösseren Arterien umgeben (Fig. 5, Taf. XI). Es sind das die, durch die wuchernden Krebszellen enorm erweiterten Lymphbahnen, welche die Gefässe umspinnen. Die st. V. zeigt die Zusammensetzung eines solchen Krebsnestes aus grossen, protoplasmareichen, mit grossen Kernen versehenen, dunkel gefärbten Zellen, die mit den blassen Alveolarepithelien, oder gar den gelapptkernigen Leukocyten nicht verwechselt werden können.

Als chronisches Ödem (chronische katarrhalische Pneumonie) hat man gewisse Veränderungen bezeichnet, welche sich einstellen, wenn durch schwere entzündliche Veränderungen der Lunge in den nicht von der Entzündung ergriffenen Abschnitten eine normale Lüftung und normaler Stoffwechsel unmöglich gemacht wird. So finden sich in vielen Fällen von chronischer Tuberkulose, inmitten der tuberkulösen Herde Lungenpartien, welche makroskopisch noch eine deutliche Alveolarzeichnung erkennen lassen, sich jedoch durch ihre ockergelbe Farbe vom gewöhnlichen Lungengewebe unterscheiden.

Die Untersuchung *frischer, mit einer kleinen Schere entnommener Stückchen oder frischer Abstrichpräparate in Kochsalzlösung,* giebt am besten Aufschluss über die Art der vorliegenden Veränderungen. Bei sch. V. erscheinen die Alveolen mit dunkelschwarzen Massen völlig ausgefüllt und die st. V. zeigt, dass dieser dunkle Inhalt aus zahlreichen grossen Zellen besteht, deren Leib mit Fetttropfen verschiedenster Grösse vollgepfropft ist. Eine reichliche Ansammlung abgestossener fetthaltiger Alveolarepithelien, vielleicht auch fetthaltiger Wanderzellen, die aus dem verschlossenen Gebiete nicht mehr entfernt werden können, sind die Ursache der makroskopisch so auffälligen okergelben Färbung.

Für die feinere Untersuchung empfiehlt sich *Härtung in Flemming'scher Lösung* etc.

5. Fibrinöse Pneumonie.

Zu den häufigsten akuten Infektionskrankheiten gehört die fibrinöse oder lobäre Pneumonie, welche in der Mehrzahl der Fälle durch das Eindringen des Diplococcus pneumoniae in die Luftwege hervorgerufen wird. Diese, einen typischen Verlauf zeigende Entzündung des Lungengewebes, welche meist einen oder mehrere Lappen der Lunge, seltener Teile derselben befällt, lässt vier verschiedene Entwickelungsstadien erkennen. Als erste Reizerscheinung gegen die in die verschiedenen Abschnitte eingedrungenen Bakterienmassen findet sich eine ödematöse Durchtränkung des Lungen-

gewebes, wie sie in dem vorigen Kapitel geschildert worden ist (Stadium der Anschoppung). Unter der andauernden Einwirkung des Bakteriengiftes wird die Gefässfüllung (Hyperämie) des infizierten Teiles immer stärker und in den Alveolen bilden sich durch Gerinnung festere Massen. Der Lungenlappen fühlt sich jetzt viel derber an als beim gewöhnlichen Ödem, ja erreicht oft die Konsistenz der Leber (Hepatisation). Auf der Schnittfläche ist der Lappen viel trockener als die übrige Lunge und deutlich gekörnt und dabei stark gerötet (rote Hepatisation). In dem dritten Stadium tritt die rote Färbung ganz zurück und an ihrer Stelle erscheint eine graue oder grau-gelbliche. Die Konsistenz ist dieselbe geblieben oder noch stärker geworden, die Körnchenbildung auf der Schnittfläche noch intensiver und die Trockenheit noch deutlicher (graue Hepatisation). Dabei ist das ergriffene Gewebe stark brüchig. Mit dem Beginn des vierten Stadiums, der sogenannten Resolution wird die Lunge weicher, die kleinen Körner wandeln sich in schmierige zerfliessende Massen um, mit deren allmählichem Schwunde die Lunge wieder lufthaltig wird und zur Norm zurückkehrt.

In seltenen Fällen kommt es zur partiellen Vereiterung und Verjauchung der hepatisierten Lappen (über die mikroskopischen Bilder s. unter Schluckpneumonie). Über die sogenannte chronische Pneumonie s. das nächste Kapitel.

Das Charakteristische für die fibrinöse Pneumonie sind die eben erwähnten Körnchen, welche, wie die genaue Betrachtung zeigt, den Inhalt der einzelnen Alveolen bilden. *Streicht man mit dem Messer über die Schnittfläche*, so lösen sich zahlreiche dieser kleinen Pfröpfchen los, und man kann sie in Kochsalzlösung untersuchen. Da die sch. V. über die dunkel erscheinenden Massen keinen Aufschluss gewährt, so muss man sogleich mit st. V. die Zusammensetzung der Pfröpfe zu entziffern suchen. Auch das gelingt erst, nachdem man durch Druck auf das Deckgläschen oder durch Zerzupfen mit der Nadel die oft ziemlich derben Pfröpfe zerteilt hat. Dann sieht man, dass sie aus einem mehr oder weniger dichten Filzwerk glänzender Fäden der verschiedensten Dicke bestehen, welches unbestimmte körnige und zellige Massen einschliesst. An den unversehrten, wenig difformierten Pfröpfen sieht man an einzelnen Stellen der Peripherie die Fäden zu einem pyramidenförmigen Fortsatze sich erheben. Bei Zusatz von Essigsäure hellt sich das Fadenwerk auf, ein Zeichen, dass es aus eiweisshaltiger Substanz besteht, dass es sich also um Fibrin, wie die fädigen Eiweissgerinnungen genannt werden, und nicht etwa um fädigen Schleim oder Fadenpilze handelt, welche der Essigsäure widerstehen. Je mehr das Fadenwerk schwindet, um so deutlicher treten zahlreiche, zum Teil rundliche, zum Teil gelappte Kerne, hervor. Je weiter der Prozess entwickelt ist, um so reichlicher finden sich auch Fettkörnchen in den Zellleibern. Im Stadium der Resolution zeigt das

frische Präparat nur noch ein dichtes Gemiseh von Fetttröpfehen, Zelltrümmern, Bruehstücken von Fibrinfäden und zahlreiehen Eiweisskörnchen, welehe ein Zerfallsprodukt der Zellen und des Fibrins darstellen. Da sich bei dem Durehschneiden der Lunge die elastischen Alveolarwände etwas zusammenziehen, so werden naturgemäss die geronnenen Inhaltsmassen der Alveolen über die Sehnittfläche hervorragen müssen und bedingen so das oben geschilderte körnige Aussehen derselben.

Die feineren Unterschiede zwisehen den verschiedenen Stadien verfolgt man am besten an Schnittpräparaten.

FM. GM. Karminfärbung und elastische Faserfärbung oder Gramsche Färbung oder van Gieson.

F oder FA. GM oder Einbettung. Fibrinfärbung oder wie oben.

Bezüglieh des ersten Stadiums der Ansehoppung sei auf die Schilderung des Ödems der Lungen hingewiesen, nur sei der reichliehe Gehalt der Flüssigkeit an Leukoeyten und roten Blutkörperehen bei der Pneumonie betont. Im Stadium der roten Hepatisation zeigt schon die seh. V. als Ursache der Konsistenzvermehrung die Ausfüllung sämtlicher Alveolen mit gelblich gefärbten Massen. Daneben besteht, wie sehon im ersten Stadium, eine sehr starke Blutfüllung der Kapillaren (Fig. 6, Taf. IX). Der gelbliehe Farbenton des Alveolarinhaltes ist, wie die st. V. lehrt, durch die Beimischung zahlreicher roter Blutkörperehen bedingt (Fig. 6, Taf. IX). Neben der Hyperämie ist also noch eine ausgedehnte Hämorrhagie vorhanden. Diese Blutbeimisehung erklärt aueh das bekannte rötliche und rostbraune Aussehen des Auswurfes, welehen die an Pneumonie Erkrankten zu entleeren pflegen. Der übrige Inhalt der Alveolen wird von dem schon oben bei der frisehen Untersuehung erwähnten Fibrinfadennetze gebildet, in dessen Masehen neben den roten Blutkörperchen zahlreiehe gelapptkernige Leukocyten sowie abgestossene Alveolarepithelien zu finden sind. Das Verhältnis zwischen den Fibrinmengen und der Zahl der Leukoeyten schwankt in den einzelnen Fällen, aber auch in den Alveolen desselben Falles, indem bald die Leukoeyten, bald die Fibrinfäden überwiegen. In den gehärteten Präparaten füllt das Fibrinnetz den Alveolarraum nicht völlig aus, sondern natürliehe oder dureh die Härtung und Sehrumpfung bedingte Spalträume trennen den Fibrinpfropf von der Wand. Nur hier und da sendet derselbe feine Fortsätze aus, mit denen er an der Wand angeheftet erseheint. Je heftiger die Entzündung ist, um so leiehter werden, wie an den serösen Häuten, die Epithelzellen der Alveolen streckenweise abgestossen und misehen sieh dem Fibrinnetz bei.

Färbt man die Sehnitte naeh der Weigertschen Methode (Fig. 4 Tafel 29), so wird alles Fibrin im Gegensatz zum übrigen Gewebe blau gefärbt und es treten die Fibrinpfröpfe sehr klar hervor. Jetzt zeigt sieh besonders deutlieh, dass die erwähnten feinen Fortsätze der Fibrinpfröpfe nicht an der Alveolarwand Halt maehen, sondern dureh feine Öffnungen hindurch

mit den benachbarten Alveolarpfröpfen in Verbindung stehen, so dass ein weitgehender Zusammenhang der ganzen geronnenen Masse besteht. Diese perforierenden Öffnungen der Alveolarwände sind physiologische Einrichtungen. In den Weigertschen Präparaten sieht man ferner noch, dass sich feine Fibrinfäden auch innerhalb der Alveolarsepten und grössere Fibrinmassen in den Lymphgefässen niedergeschlagen haben, ein Zeichen dafür, dass die fibrinführenden, in die Alveolarräume ausgeschiedenen Flüssigkeiten durch Resorption in das Lymphgefässnetz der Lunge übergeführt werden. Auch in den Blutkapillaren findet man reichliche fädige Fibrinniederschläge In den einfach gefärbten Schnitten heben sich diese Gefässe, besonders bei Glycerineinbettung, als glänzende Gebilde heraus (sogen. hyaline Kapillarthrombbosen). Wie weit diese auch in grösseren Gefässen vorhandenen reichlichen Fibrinniederschläge als intravitale oder als postmortale Gerinnungen zu betrachten sind, ist schwer zu entscheiden. Diese Durchsetzung des ganzen Lungengewebes mit geronnenen Massen vermindert natürlich seine elastischen Fähigkeiten und ist mit die Ursache der auffälligen Brüchigkeit des erkrankten Gewebes.

Bei der grauen Hepatisation fällt sofort die geringfügige Füllung des Gefässsystems auf. Die dunklere Färbung des Alveolarinhalts in gefärbten Schnitten ist auf die vermehrte Ansammlung gelapptkerniger Leukocyten zurückzuführen. Die roten Blutkörperchen sind ganz oder fast ganz geschwunden (Fig. 7, Tafel IX). Das Fibrin lässt sich zunächst noch durch die Weigertsche Methode in grossen Mengen nachweisen. Wenn der Prozess zur Heilung gelangt, so geschieht das unter allmählicher Auflösung und körnigem Zerfall des Alveolarinhalts, durch dessen Expektoration oder Resorption in die Lymphwege der krank gewesene Lungenabschnitt dem Luftstrom wieder zugänglich gemacht wird. An den Leukocytenkernen spielen sich dabei die schon pag. 103 erwähnten Vorgänge der Karyorrhexis ab. Auf Grund der gewonnenen verschiedenartigen Bilder gelangt man zu der Anschauung, dass es sich bei der Pneumonie um die Ausschwitzung einer fibrinreichen Flüssigkeit unter gleichzeitiger Auswanderung zahlreicher Leukocyten in die Alveolarräume handelt. Die zunächst noch flüssigen Massen nehmen durch die fädige Gerinnung des Fibrins allmählich eine feste Konsistenz an. Man bezeichnet dieselbe als entzündliches Exsudat im Gegensatz zur Ödemflüssigkeit, deren Leukocytengehalt gering ist und deren Eiweissgehalt sich nicht durch spontane Fibringerinnung kundgiebt, sondern erst durch Kochen oder andere Härtungsmethoden in Form eines körnigen Niederschlages nachgewiesen werden kann. Doch besteht zwischen Ödemflüssigkeit und Exsudat keine scharfe Grenze, vielmehr bildet das Ödem sehr oft, wie auch bei der Pneumonie, die Vorstufe des Exsudats. Die Ursache dieses entzündlichen Exsudats ist gewöhnlich, wie oben erwähnt, der Diplococcus pneumoniae (Fränkel), auch Dipl. lanceolatus genannt, weil er die Gestalt zweier mit

ihrer Basis einander zugekehrter Pyramiden besitzt, die oft von einer gemeinsamen hellen Kapsel umgeben sind.

Sehr leicht gelingt der Nachweis des Diplococcus pneum., wenn man durch Zerreiben eines Alveolarpfropfes zwischen zwei Deckgläschen Deckglastrockenpräparate anfertigt und nach Gram färbt. In den nach Gram oder Weigert gefärbten Schnittpräparaten sind die Diplokokken ebenfalls blau gefärbt und man findet sie in frischen Fällen oft in grossen Mengen zwischen Fibrinfäden und Zellen, aber auch innerhalb der Zellen (Phagocytose), bis sie schliesslich in späteren Stadien der Krankheit durch ihre stetig abnehmende Färbungsfähigkeit ihren allmählichen Untergang beweisen. Häufig finden sich auch kettenförmige Anordnungen der Diplokokken. Dort, wo die Kokken besonders reichlich vorhanden sind, wie in den Alveolargängen, pflegen die Leukocyten, die von den Bakterien angelockt werden, dem Fibrin gegenüber zu überwiegen, während in den Alveolen, in denen Bakterien ganz fehlen können und wo nur die Fernwirkung der bakteriellen Gifte zur Geltung kommt, die Fibrinnetze am dichtesten sind. Nicht immer ist die Anordnung eine so typische. Bald ist die Fibrinausscheidung eine nahezu gleichmässige, bald eine ganz regellos wechselnde.

6. Chronische Pneumonie (Carnification der Lunge).

In seltenen Fällen wird das entzündliche Exsudat, welches bei der Pneumonie in die Alveolen ausgeschieden wird, nicht zur richtigen Zeit entfernt, sondern bleibt für längere Zeit liegen und giebt dann zu Veränderungen Anlass, welche als chronische Pneumonie (Carnification) bezeichnet werden. Die aus Fibrin und abgestorbenen Zellen bestehenden Inhaltsmassen der Alveolen verhalten sich zu dem lebenden Bindegewebsgerüst, wie die toten Gewebsteile der früher erwähnten Infarkte der Lunge, Niere u. s. w. zu ihrer Umgebung oder wie der Thrombus (s. d.) zur Gefässwand. In gleicher Weise wie dort wächst hier junges Bindegewebe in die abgestorbenen Massen hinein, um sie allmählich ganz zu ersetzen. An Stelle des ursprünglich fibrinös-zelligen Inhalts tritt eine Bindegewebsmasse.

Damit wird die derbe Konsistenz, die zähe, fast lederartige Beschaffenheit solcher Lungenabschnitte erklärt. Auf dem Durchschnitt fehlen jetzt die körnigen Erhebungen, und das gleichmässig feste graurötliche Gewebe lässt die alveoläre Zeichnung nicht mehr erkennen. Über die feineren Vorgänge geben Schnittpräparate am besten Auskunft.

F A. G M oder Einbettung. Um recht klare Präparate zu erhalten, empfiehlt es sich einzelne Schnitte auf Fibrin, andere auf elastische Fasern zu färben oder auf die Orceinfärbung (pag. 44) *die Fibrinfärbung folgen zu lassen. Vorfärbung mit Lithionkarmin.*

F M. G M. Elastische Faserfärbung mit van Gieson kombiniert (pag. 44).

Schon bei sch. V. sieht man, dass die ursprünglich überall mit einander zusammenhängenden Fibrinpfröpfe der Alveolen nur noch in unregelmässigen

Resten erhalten, zum grössten Teil durch ein streifiges zellreiches Gewebe ersetzt sind (Fig. 1, Tafel X).

Bei st. V. kann man die verschiedenen Bilder der Bindegewebswucherung genau verfolgen. In einigen Alveolen, die noch viel Fibrin enthalten, sehen wir nur einzelne langgestreckte spindelförmige Bindegewebszellen und Rundzellen an die Oberfläche oder in die Spalten des Fibrinnetzes an- und eingelagert (Fig. 1, Tafel X). In anderen Alveolen ist ihre Zahl schon sehr stattlich, das Fibrin dagegen gering; auch begleiten bereits blutgefüllte Kapillaren die Zellzüge. In den vorgeschrittensten Stadien lässt sich auch fibrilläre Zwischensubstanz nachweisen. Besonders bemerkenswert ist, dass diese Züge neugebildeten Bindegewebes sich in gleicher Weise wie die Alveolarpfröpfe durch die Stomata der Alveolarwände hindurchziehen (Fig. 1, Tafel X), so dass also die ursprüngliche Fibrinmasse förmlich als Leitbahn für das von dem Bindegewebegerüst stammende sekundäre Granulationsgewebe dient. Schwieriger ist die Frage zu entscheiden, von welchem Teil des Bindegewebsgerüstes die Wucherung ausgeht. Die Hauptquelle scheint das den Bronchioli respiratorii angehörende Bindegewebe zu sein. Von hier aus wächst das Granulationsgewebe wie ein gestielter Polyp in das Lumen der Alveolargänge und Alveolen hinein. Doch können sich auch die allerdings spärlich vorhandenen Bindegewebszellen der Alveolarsepten an der Neubildung beteiligen. Die Alveolarlumina werden durch die Bindegewebspfröpfe selten ganz ausgefüllt. Während sie hier und da mit der Wand verwachsen, bleiben an anderen Stellen Reste der Alveolarlichtung bestehen. An ihnen kann man recht schön eine Regeneration des Alveolarepithels verfolgen. Da dasselbe nicht mehr seine normalen Funktionen ausüben kann, hat es seine platte Form aufgegeben und sich zu kubischen Zellen umgewandelt. Diese überziehen nun nicht nur die von der Verwachsung frei gebliebenen Abschnitte der Alveolarwand, sondern auch die neugebildeten Bindegewebsmassen, so dass kleine, drüsenartig aussehende Gebilde entstehen.

Litt.: Über akute und chronische Lungenentzündung und Porenbildung in den Alveolarwänden s. Kohn, Münch. med. Wochenschrift. 1893. Nr. 3; Hauser, Zieglers Beiträge. Bd. XV. 1894; Ribbert, Fortschritte der Medizin. 1894; Hansemann, Sitzungsber. d. Akad. d. Wissensch. Berlin. 7. Nov. 1895; v. Kahlden, Centr. f. allg. Path. Bd. VIII. 1897; Ribbert, Virchows Archiv. Bd. 156. 1899.

7. Bronchopneumonie. Lobuläre Pneumonie.

Im Gegensatz zu der lobären Pneumonie sprechen wir von lobulären Pneumonien, wenn nur kleine zerstreute Herde auftreten, die besonders gern den Unterlappen in grosser Zahl durchsetzen können. Ihr Umfang schwankt von Stecknadelkopf- bis Kirschkerngrösse und darüber. Durch das deutliche Vorspringen über die Schnittfläche, durch ihre derbe Konsistenz, durch eine leicht körnige Beschaffenheit zeigen sie schon an, dass

eine Ablagerung fester Massen in die Alveolen hinein stattgefunden hat. Auf Druck entleeren sich oft aus den grösseren Öffnungen, welche Bronchien entsprechen, gelbe, eitrig aussehende Pfröpfe.

Mit den hellgrauen derben Herden wechseln auf der Schnittfläche solcher Lungen dunkelrote Herde ab, die an der Oberfläche der Lunge gegen das umgebende lufthaltige Gewebe eingesunken erscheinen (atelektatische Herde). Sie entleeren bei Druck keine Luft mehr, sind auch etwas derber wie das lufthaltige Gewebe, erreichen aber bei weitem nicht die Konsistenz der eigentlichen Entzündungsherde. Je zahlreicher die letzteren werden, um so leichter fliessen sie zu grösseren Gruppen zusammen. In einzelnen Fällen kann ein Lappen so dicht von bronchopneumonischen Herden durchsetzt sein, dass er an das Bild der lobären Pneumonie erinnert.

F M. G M. K oder Gramfärbung.

F oder F A. G M oder Einbettung. Fibrinfärbung.

Im Gegensatz zu der gleichmässigen Ausfüllung aller Alveolen bei der fibrinösen Pneumonie fällt hier schon bei sch. V. die unregelmässige Verteilung lufthaltiger und veränderter Partien sehr in die Augen. Auch kann man jetzt erkennen, dass die einzelnen Herde nicht gleichmässig beschaffen, sondern aus gefüllten und leeren Alveolargruppen im bunten Durcheinander zusammengesetzt sind.

Häufig sieht man, dass eine Gruppe gefüllter Alveolen in einen mit Ausbuchtungen versehenen Gang (Bronchiolus) übergeht, oder dass eine grössere Zahl veränderter Alveolargruppen einen Kanalquerschnitt (Bronchus), der ebenfalls mit stark gefärbtem Inhalt versehen ist, umgiebt (Fig. 2, Tafel X). Die Entzündung spielt sich also in dem Verzweigungs- und Endgebiet eines kleinen Bronchus ab. Es liegt eine Bronchitis der kleinsten Bronchialäste und eine Pneumonie in den zugehörigen respiratorischen Abschnitten vor (Bronchopneumonie).

Bei st. V. gelingt es leicht die Diagnose Bronchus oder Bronchiolus für die kleinen Kanalquerschnitte zu bestätigen und zwar mit dem Nachweis von Cylinderepithel, welches entweder der Wand noch aufsitzt oder in zusammenhängenden Fetzen dem übrigen Inhalte beigemischt ist (Fig 2, Tafel X). Dieser besteht zum Teil aus Schleim zum grösseren Teil aus Leukocyten, die auch einen wesentlichen Teil der die Bronchioli und Alveolen ausfüllenden Massen darstellen. Daneben können abgestossene Alveolarepithelien, die an ihrer Grösse und ihrem runden Kerne kenntlich sind, in grosser Menge, selbst überwiegend vorhanden sein. Die noch festhaftenden geschwollenen Epithelien treten als bucklige Vorwölbungen an den Alveolarsepten deutlich hervor. Häufig finden sich riesenzellenartige Bildungen besonders bei postdiphtherischen Pneumonien. Je mehr die Leukocyten zurücktreten und die einfache Desquamation der Epithelien

überwiegt, um so eher spricht man von einer einfachen katarrhalischen Pneumonie.

Sehr wechselnd ist der Fibringehalt der einzelnen Herde. Bald ist er nur in minimalen Mengen oder garnicht, bald ebenso reichlich wie bei der fibrinösen Pneumonie vorhanden. Eine Abhängigkeit von der Art und der Zahl der Entzündungserreger ist nicht nachzuweisen. Die Wandungen der kleineren Bronchien und Bronchioli sind ebenfalls von Leukocyten dicht durchsetzt. Die Entzündung kann seitwärts bis auf die Umgebung fortschreiten (Peribronchitis) und die dem Bronchus benachbarten Alveolen zeigen dann eine mehr oder weniger starke Beteiligung an den katarrhalischen und exsudativen Prozessen. Je heftiger die Entzündung verläuft, um so leichter findet man hämorrhagische Veränderungen, die sich in einer starke Beimischung von roten Blutkörperchen zu den Exsudatmassen äussern.

In den bronchopneumonischen Herden sind, wie schon oben erwähnt, nicht alle Alveolen gleichmässig verändert. In manchen findet sich nur ein geringer, hauptsächlich aus abgestossenen Epithelien bestehender Inhalt, in anderen fehlt ein solcher völlig.

Alle diese Alveolen zeigen aber ein besonderes Verhalten. Vergleicht man sie mit den Alveolen der lufthaltigen unveränderten Lungenabschnitte, so erscheinen sie auffallend klein, verengt. Die Septen sind oft so dicht aneinander gerückt, dass nur ein schmaler Spalt zwischen ihnen besteht. Ganz ähnliche Bilder zeigen auch die dunkelroten, oben erwähnten Herde, welche abwechselnd mit den Entzündungsherden das Lungenparenchym durchsetzen. Das mikroskopische Bild zeigt uns, dass hier eine Verminderung, ein förmlicher Schwund des Luftgehalts besteht, ein Zustand, den wir als Kollaps der Alveolen oder als Atelektase bezeichnen. Dieser Luftschwund ist meist die Folge der Verstopfung des zuführenden Bronchus durch ein Exsudat. Die Luft wird aus dem von der Respiration abgeschlossenen Gebiete allmählich durch das Blut in den Gefässen resorbiert. Dabei sinkt das Gewebe natürlich zusammen und nimmt bei der gleichbleibenden Blutversorgung auf einem enger begrenzten Gebiete eine stärkere Rotfärbung als die luftgefüllten Partien an. Eine solche Atelektase ist die Vorstufe der Bronchopneumonie. Aus den Bronchien gelangen die Entzündungserreger allmählich in das atelektatische Gebiet und zwar um so leichter, je mehr der Widerstand des Exspirationsstromes aufgehoben ist. Als Ursache für diese Bronchitiden, welche sowohl die Atelektase wie auch, daran anschliessend, die umschränkten Pneumonien zur Folge haben, muss man das Hineingelangen von Spaltpilzen in die feinsten Ausbreitungen des Bronchialbaumes ansehen, wie es bei den entzündlichen Veränderungen der grossen Luftwege, bei einfachen Katarrhen, bei der Diphtherie, bei Masern und Scharlach nur allzu leicht möglich ist. Die Untersuchung dieser Krankheitserreger (Diphtheriebacillen, Streptokokken, Pneumokokken)

geschieht am besten an Schnitten, die nach Gram und Weigert gefärbt worden sind. Dürck, Studien über die Ätiologie und Histologie der Pneumonie im Kindesalter und der Pneumonie im allgemeinen. Deutsch. Archiv f. klin. Med. Bd. 58. 1897.

8. Die eitrige Bronchopneumonie (Schluckpneumonie).

Bei anhaltendem Erbrechen, bei jauchigen Zerstörungen im Gebiete der oberen Verdauungs- und Luftwege, kommt es sehr leicht zu einer Aspiration äusserst stark reizender chemischer oder bakterieller Gifte, welche in ganz ähnlicher Weise wie bei den oben beschriebenen Bronchopneumonien herdförmige Erkrankungen des Lungengewebes, besonders der Unterlappen hervorrufen. Als wesentlicher Unterschied tritt für das blosse Auge die Tendenz der aspirationspneumonischen Herde zur eitrigen Einschmelzung, zur Abscessbildung, sowie das starke Ödem der Umgebung hervor. Doch besteht zwischen den gewöhnlichen und den eitrigen Bronchopneumonien keine scharfe Grenze, da erstere in letztere übergehen können.

Kochen oder F M. G M. K. (Methylenblaufärbung, elastische Faserfärbung. Gram).

In den mikroskopischen Schnitten findet sich eine sehr starke Leukocyteneinwanderung in die Alveolen des erkrankten Bezirkes, in ähnlicher Weise, wie bei der Bronchopneumonie, dagegen tritt der Gehalt an Fibrin völlig zurück. In gekochten oder in F M gehärteten Präparaten sieht man die Alveolen von einer homogenen oder körnig geronnenen Eiweissmasse gefüllt (Ödemflüssigkeit), in welche die Leukocyten eingebettet sind (Fig. 3, Tafel X). In vorgeschrittenen Fällen tritt auch im Alveolar- und Bindegewebegerüst der Lunge eine sehr reichliche Leukocyteninfiltration auf, unter derem Einfluss ein Teil des Gewebes völlig einschmilzt, so dass die alveoläre Struktur in den dichten Massen der Eiterkörperchen nicht mehr zu erkennen ist (Fig. 3, Tafel X). Bei der fibrinösen Pneumonie und der gewöhnlichen Pneumonie haben wir hauptsächlich eine entzündliche Exsudation in die Alveolen vor uns, bei der Schluckpneumonie eine eitrige Zerstörung des Lungengewebes selbst (eitrige Pneumonie).

Die daraus entstehende Abscessbildung ist mit den embolischen Abscessbildungen (siehe septischer Infarkt) zu vergleichen. Um festzustellen, ob solche pneumonisch-eitrigen Herde durch Aspiration und nicht etwa durch septische Gefässembolien entstanden sind, müssen wir versuchen, an den kleinsten Herden die reizenden Fremdkörper innerhalb der Luftwege nachzuweisen. Oft gelingt es, inmitten des Alveolarinhaltes die aus Jaucheherden aspirierten Bakterienmassen oder Teile des Mageninhalts (Pflanzenbestandteile, unverdaute Bruchstücke quergestreifter Muskelfasern etc.) aufzufinden.

Mit dem Namen Gangrän der Lunge hat man diejenigen eitrigen Höhlenbildungen der Lunge belegt, bei welcher durch Mitwirkung bestimmter Bakterien das Bild stinkender Fäulnis entsteht.

F M. Celloidineinbettung. K. (*Gram, Methylenblaufärbung, elastische Faserfärbung*).

Nach Gram gefärbte Schnitte zeigen die massenhafte Anhäufung verschiedenster Bakterienformen und die dichte Eiterdurchsetzung des Gewebes, dessen Struktur völlig verloren geht. Auch das Gerüst der elastischen Fasern, welches den verdauenden Kräften der bei der Fäulnis mitwirkenden Faktoren am längsten widersteht, zerfällt endlich und die einzelnen Faserbündel werden mit dem Sputum entleert.

Um den sicheren Nachweis der Lungenzerstörung am Lebenden zu führen, genügt es, den eitrigen Auswurf mit Kalilauge im Reagensglase aufzukochen und den sich bildenden Bodensatz zu untersuchen. Die elastischen Fasern treten dann sehr deutlich als glänzende, geschwungene, an den Enden eingerollte Fäden hervor, da die zelligen Beimischungen des Eiters durch die Kalilauge zerstört worden sind.

Eine besondere Stellung nimmt die Untersuchung der Lungen bei Neugeborenen ein. Auch ohne sichtbare Veränderungen des Lungengewebes können dennoch die Lungen durch fremde Massen so vollständig verstopft sein, dass eine weitere Atmung unmöglich war. Hierbei kommt vor allem die Aspiration von Fruchtwasser in Betracht. In dem frischen Inhalt der vorsichtig aufgeschnittenen Luftröhre und Bronchien lassen sich die charakteristischen Bestandteile des oft mit Meconium verunreinigten Fruchtwassers nachweisen. Dieselben bestehen aus Haufen platter, spindelförmiger, meist kernloser Plättchen, den abgestossenen oberflächlichen Epidermiszellen, welche in dichter Lagerung eine unregelmässige wabige Zeichnung darbieten, ferner aus Wollhaaren, die sich von etwaigen Verunreinigungen (Pflanzenfasern) durch den Besitz eines spitz zugeschärften Endes unterscheiden, endlich aus gelblich oder grün gefärbten ovalen, an Parasiteneier erinnernden Gebilden, den sogen. Meconiumkörperchen. Für die *frische Untersuchung* genügt die Zerteilung des Bronchialinhaltes oder des aus den Lungen ausgepressten Saftes in Kochsalzlösungen. Sind die Fruchtwasserbestandteile bis in die subpleuralen Alveolen vorgedrungen, so treten die ausgefüllten Alveolargebiete als hellere, gelbliche, kleine Flecke an der Lungenoberfläche hervor. Sie dürfen nicht mit einfach lufthaltigen Partien verwechselt werden. Schneidet man die hellen Flecke heraus und untersucht an einem Quetsch- oder Zupfpräparat, so findet man ähnliche Massen wie in dem Bronchialinhalt.

F M. G M. K oder Gram.

Schon bei sch. V. fallen die Aspirationsherde gegenüber dem völlig luftleeren übrigen Gewebe durch die Weite der Alveolen auf. Den Inhalt bilden helle, feingestreifte Massen. Die Streifung ist der Ausdruck für die Schichtung der kernlosen Epithelschollen. Auch Haare und Meconiumkörperchen können gefunden werden. Die verhornten Zellen färben sich nach der Gramschen Methode schön blau. (Strassmann).

Die *frische Untersuchungsmethode* wird ferner angewendet, um bei Säuglingen die so häufige Aspiration von erbrochener Milch in die Lungen nachzuweisen. Dann findet sich im Deckglaspräparat bei st. V. ein dichtes Gemenge frei liegender, glänzender Fetttröpfchen der allerverschiedensten Grösse, die nichts anderes sind als die Bestandteile der normalen Milch. Doch muss man sich vor einer Verwechselung mit Myelintropfen hüten. Es sind das zum Teil kugelige, zum Teil wurst- und schneckenhausförmige, doppelt und mehrfach konturierte glänzende Gebilde, die sich aus den Bronchialepithelien ausscheiden und eine rein kadaveröse Erscheinung sein können.

9. Die Tuberkulose der Lungen. (Phthisis pulmonum, Lungenschwindsucht.)

Die mit dem obigen Namen bezeichnete Krankheit umfasst die allerverschiedensten anatomischen Veränderungen der Lunge, welche nur das Gemeinsame haben, dass sie durch einen bestimmten Bacillus, den Kochschen Tuberkelbacillus, hervorgerufen werden.

Es lassen sich vor allem zwei Hauptformen trennen.

1. Das tuberkulöse Granulationsgewebe, welches seinen Ausgang von dem Bindegewebe des Lungengerüstes und den Wandungen der Luftwege nimmt und dem gewöhnlichen Granulationsgewebe gleich zu setzen ist. Von dem letzteren unterscheidet es sich aber durch mangelhafte oder fehlende Gefässneubildung, durch das Vorkommen besonderer Riesenzellen, vor allem durch die hyaline Nekrose, die man als Verkäsung bezeichnet. Das sicherste Unterscheidungsmerkmal bleibt natürlich der Nachweis der Tuberkelbacillen. Sehr häufig, wenn auch nicht immer, zeigt das Granulationsgewebe Neigung zur Knötchenbildung (echte Tuberkel).

Die Lungentuberkel können in den bei der Leber geschilderten verschiedenen anatomischen Formen auftreten (pag. 90).

2. Das entzündliche Exsudat. Es füllt die Lungenhohlräume aus, besteht aus Fibrin und mannigfachen Zellbeimischungen und verwandelt sich unter dem Einfluss der Tuberkelbacillen gleichfalls zu einer hyalinen, nekrotischen Masse, d. h. es verkäst.

Es ist unmöglich, die verschiedenen Kombinationen, welche diese beiden Entzündungsformen nach Ausdehnung und Sitz in den einzelnen Lungenabschnitten mit einander eingehen können, in einer kurzen Beschreibung zu erschöpfen und es sollen aus dem bunten Bilde nur einige Hauptformen herausgehoben werden.

a) Miliartuberkulose.

Gelangen Tuberkelbacillen aus tuberkulösen Intimaherden des Ductus thorac., der Lungenvenen, der Aorta oder von einer tuberkulösen Endokarditis aus in grosser Menge in die Blutbahn, so werden sie mit dem Blut-

strom in sämtliche Organe verschleppt und bedingen dort die Entwickelung zahlreicher, kleiner, grauer Knötchen im Bindegewebe. So auch in der Lunge, wo sich die grauen Tuberkel von dem stark geröteten Lungengewebe besonders deutlich abheben. Meist ist die Schnittfläche förmlich besäet mit solchen Knötchen. Benda, Miliartuberkulose. Ergebnisse von Lubarsch-Ostertag. V. 1898.

F M. G M. K.

F oder F A. G M. Es ist dringend zu raten, bei allen tuberkulösen Veränderungen der Lunge neben der einfachen Kernfärbung die Schnitte auch auf elastische Fasern, Fibrin und endlich Bacillen zu färben. Will man kombinieren, so färbe man den mit Lithionkarmin vorgefärbten Schnitt mit Orcein und dann denselben Schnitt nach der Weigertschen Methode auf Fibrin.

Beim Verschieben der Präparate unter sch. V. sieht man die Knötchen als hellere Gebilde mit dunkel gefärbtem Hof. In einzelnen erblickt man in den helleren Abschnitten kleinere dunkle Flecke, die sich bei st. V. als Riesenzellen erweisen. Der Bau der kleinen Knötchen ist derjenige der Epitheloidtuberkel (siehe Lebertuberkulose) mit kleinzelliger Infiltration der Peripherie; hier und da finden sich bereits kernlose, d. h. verkäste Centren. Bei der starken Füllung des Kapillarsystems sieht man besonders schön, dass im Tuberkel blutführende Gefässe völlig fehlen, die Kapillaren vielmehr hart am Tuberkel wie abgeschnitten enden.

Färbt man mit Orcein, so ergiebt sich, dass die elastischen Fasern der Alveolarsepten, von denen die Tuberkelbildung ihren Ausgang nahm, in denselben noch nachweisbar sind (Fig. 4, Tafel X). Doch zeigen sie je grösser der Tuberkel wird, um so deutlicher eine Auseinanderzerrung, die zu Unterbrechungen und Lückenbildungen des Netzwerkes führt.

Selbst nach eingetretener Nekrose des Centrums lassen sich die elastischen Fasernetze des Tuberkels sehr schön mit den spezifischen Färbungsmethoden nachweisen. An dem Rand des Tuberkels wölbt sich das neugebildete Bindegewebe überall in die Alveolarlichtungen vor, so dass dieselben als förmliche Spalten das Knötchen rings umgeben.

Färbt man die Präparate nach der Weigertschen Fibrinmethode, so tritt in den nekrotischen Abschnitten des Tuberkels ein reichliches Fibrinnetz hervor, ein Beweis, dass die Verkäsung des tuberkulösen Granulationsgewebes von exsudativen Prozessen begleitet ist.

Aber auch in der Umgebung der Tuberkel, in den angrenzenden Alveolen finden sich sehr häufig Ausfüllungen mit einem zellig-fibrinösen Exsudat, in welches erst sekundär das tuberkulöse Granulationsgewebe unter gleichzeitiger Wucherung der angrenzenden Alveolarsepten einwächst und und somit Besitz von dem Alveolarlumen nimmt.

Ist der Tuberkel grösser geworden und die Verkäsung weiter vorgeschritten, so geht die sichere Entscheidung über den Ausgangspunkt der

Tuberkulose mehr und mehr verloren. Es entsteht eine grosse Ähnlichkeit mit

b) der käsigen Bronchiolitis (Bronchitis).

Befinden sich in dem Oberlappen der Lunge bereits tuberkulöse Herde, aus welchen Infektionsmaterial durch den Luftstrom in die unteren Lungenabschnitte gelangen kann, so siedeln sich die Bacillen mit Vorliebe in den letzten Verzweigungen des Bronchialbaumes, in den Bronchioli respiratorii an und erzeugen eine käsige Bronchiolitis und Bronchitis.

Sehr häufig findet man in phthisischen Lungen die Unterlappen von kleinen Gruppen verkäster Knötchen durchsetzt. Betrachtet man eine solche Gruppe von Knötchen oberflächlich, so könnte man annehmen, dass es sich um ziemlich dicht stehende verkäste Tuberkel handelt. Bei genauerem Zusehen findet sich aber in vielen dieser Knötchen eine feine Öffnung, welche beim echten Tuberkel fehlt. Sie ist, wie weiter gezeigt werden wird, der Beweis, dass es sich um Veränderungen der kleinsten Bronchien bezw. Bronchioli handelt. In vielen dieser gelben Knötchen finden sich schwarze Pigmentierungen (Kohlenpigment der Bronchialwand). Die gruppenförmige Anordnung entspricht nur dem Querschnitt durch die Äste des kleinen Baumes, den der Bronchus mit seinen Bronchioli darstellt.

FM. GM. K. (*s. auch* pag. 151).

Mikroskopisch setzen sich diese Herde ganz ähnlich wie ein Tuberkel zusammen aus einem grösseren verkästen Centrum, einem Ring von Granulationsgewebe und aus fibrinöszelligen Exsudationen der benachbarten Alveolen Aber diese verkästen Centren sind nicht durch Umwandlung eines soliden Knötchens entstanden, sondern entsprechen käsigen Ausfüllungsmassen der Bronchien und Bronchioli. Sehr häufig findet man in den grösseren Käseherden noch unregelmässig zackig begrenzte Lumina, die kleineren wiederholen nicht selten das typische Bild eines Bronchiolus respirat. mit seinen alveolären Ausbuchtungen. Sind auch diese Merkmale verloren gegangen, so genügt die Färbung auf elastische Fasern, um zu zeigen, dass die Wand eines kleinen Bronchus oder Bronchiolus das Centrum der Herde bildet. Es handelt sich um eine Exsudation in das Lumen dieser Hohlgebilde und um das Hervorspriessen eines tuberkulösen Granulationsgewebes aus der Wand derselben, welches das Lumen allmählich ausfüllt und später der Verkäsung anheimfällt. Die Bindegewebswucherung schreitet aber peripherwärts weiter und weiter fort und ergreift Besitz von den angrenzenden mit Exsudat gefüllten Alveolen, um ihrerseits wieder in Verkäsung überzugehen (käsige Peribronchitis). So wiederholen sich, von dem Ausgangspunkt abgesehen, dieselben Bilder wie bei der Entwickelung des miliaren Tuberkels.

c) Käsige Pneumonie.

Je reichlicher und virulenter das aspirierte Bacillenmaterial, je heftiger die Wirkung der gelösten Bacillengifte ist, um so akuter wird der Entzündungsprozess verlaufen, um so leichter eine lobäre oder lobuläre Pneumonie entstehen, die in ihrem Aussehen den gewöhnlichen Pneumonien in ihrer ersten Entwickelung gleicht, nur dass die Konsistenz der ergriffenen Teile mehr derb gelatinös, die Schnittfläche ziemlich glatt, die Farbe mehr hellgrau ist. Bald geht dieselbe in eine gelbliche über nnd endlich wandeln sich die einzelnen Herde vom Centrum aus in derbe trockene Käsemassen um.

Sehr häufig schliessen sich solche gelatinösen Infiltrationen an die oben erwähnten Herde von käsiger Bronchitis an, ein Zeichen, dass das Infektionsmaterial in das eigentliche Alveolargebiet vorgedrungen ist.

F M. G M. K. (*s. auch* pag. 151).

Durchmustert man bei sch. V. diese gelatinösen, zum Teil verkästen Herde, so fällt sofort der ausserordentliche Reichtum des Fibrins in den peripheren Abschnitten derselben auf. Hier finden sich Bilder, welche ganz dem der fibrinösen Pneumonie entsprechen, indem sämtliche Alveolen von Fibrinpfröpfen erfüllt sind, die durch die bekannten Ausläufer mit einander in Verbindung stehen.

In den Centren der Herde tritt das Fibrin und die Kernfärbung nicht mehr hervor. Eine schwach gefärbte, homogen schollige Masse ist an die Stelle des ursprünglichen Gewebes samt seinem fibrinösen Inhalt getreten. In diesen verkästen Massen ist die alveoläre Zeichnung und die Umgrenzung der Bronchien sowie der grossen Gefässe nur noch mit Mühe zu erkennen. Erst bei der Orcein- oder Weigertfärbung tritt das ursprüngliche elastische Fasernetz der Lunge in seiner Klarheit wieder hervor (Fig. 6, Taf. X). Dasselbe widersteht sehr lange den nekrotisierenden Einflüssen des Bacillengiftes, geht aber schliesslich auch zu Grunde. An der Grenze zwischen der totalen Nekrose und deren exsudativen Zone findet man leicht die Bilder des allmählichen Absterbens und der beginnenden käsigen Umwandlung des Exsudats. Die Zellleiber sind zerfallen, die Kerne zeigen die unregelmässigsten Formen, Verdichtungen des Chromatins, Zerfall desselben in feinste Bröckel, die sich schliesslich vollständig auflösen. Das Fibrin hält sich gewöhnlich länger als die zelligen Elemente. Doch verliert es allmählich seine Färbbarkeit und geht in die kernig-scholligen hyalinen Käsemassen über.

Aus dem eben Geschilderten geht hervor, dass bei dieser Form der tuberkulösen Entzündung gar keine Zeit zur Entwickelung eines Granulationsgewebes geblieben ist, sondern dass die durch den Entzündungsreiz hervorgerufenen pneumonischen Infiltrationen sehr schnell der Verkäsung anheimfallen.

So einfach liegen die Verhältnisse aber nicht immer, sondern häufig finden sich Kombinationen, indem an der Grenze zwischen totaler Nekrose und fibrinöser Exsudation zellige Wucherungen der Alveolarsepten und intraalveoläre Bindegewebswucherungen nachweisbar sind, wie sich auch umgekehrt an die tuberkulösen Granulationen einer käsigen Bronchitis eine schnelle Verkäsung der angrenzenden exsudaterfüllten Alveolen anschliessen kann, wenn eben sehr virulente Bacillen den Granulationswall durchbrechend in sie hinein gelangen.

In der weiteren Umgebung der pneumonischen Herde findet sich häufig noch eine ödematöse Durchtränkung des Lungengewebes, wo neben der Flüssigkeit und spärlichem Fibrin Leukocyten und auffallend grosse Zellen den Alveolarinhalt bilden (Fig. 1, Tafel XI). Diese grossen Zellen werden für grosse Wanderzellen, von anderen für abgestossene Alveolarepithelien gehalten. Dass bei diesen entzündlichen Vorgängen die Alveolarepithelien nicht in toto abgestossen werden, beweist der Umstand, dass das stark vergrösserte Epithel oft noch als regelmässiger Zellbesatz an der Alveolarwand nachzuweisen ist.

Um die spezifischen Erreger der Tuberkulose, die Kochschen Bacillen, nachzuweisen, sind solche Fälle von ausgebreiteter, käsiger Pneumonie, wie sie bei jungen Kindern nach Einbruch verkäster Lymphknoten in den Bronchialbaum häufiger vorkommen, besonders geeignet. Man findet sie vor allem in den Alveolen, welche an die verkästen Bezirke anstossen, aber auch mitten in den Käseherden, in letzteren oft in dichtgedrängten Haufen. Wie weit die exsudativen Prozesse bei der Tuberkulose, insbesondere der käsigen Pneumonie allein auf den Tuberkelbacillus, wie weit sie in gewissen Fällen auf eine gleichzeitige Mischinfektion mit Diplokokken etc. zurückzuführen sind, ist noch nicht mit Sicherheit entschieden.

Litt.: Orth, Über käsige Pneumonie. Virchow, Assistenten-Festschrift. Berlin. 1891. — A. Fränkel und Troje, Über die pneumonische Form der akuten Lungentuberkulose. Berlin. 1893. — Sata, Über die Bedeutung der Mischinfektion bei der Lungenschwindsucht. III. Suppl. zu Zieglers Beiträgen. 1899.

d) Chronische Tuberkulose.

Bei den gewöhnlichen Formen der chronischen Tuberkulose der Lungenspitze handelt es sich um eine Tuberkulose des die Bronchien umgebenden Bindegewebes. Die mit dem Luftstrom aufgenommenen Tuberkelbacillen rufen an den kleinsten Bronchien entzündliche Veränderungen hervor und werden sehr bald in das die Bronchien umspinnende Lymphgefässnetz aufgenommen, wo sie sich ansiedeln und eine echte Tuberkelbildung bedingen (Lymphangitis tuberculosa peribronchialis).

Die Ausbreitung einer solchen Tuberkulose der Lungenspitze verläuft gewöhnlich langsam (chronische Tuberkulose). Solange die Tuberkelbildung noch im Fortschreiten ist, tritt im Gegensatze zu den mehr rund-

lich und oval begrenzten Formen der akuten Miliartuberkel hier eine mehr zackige Figur hervor, indem von dem eigentlichen Tuberkel die zelligen Wucherungen auf die benachbarten Alveolarsepten übergreifen und in Gestalt spitzer Ausläufer in die Umgebung ausstrahlen, Die geringe Virulenz des Giftes oder die Abnahme der ursprünglichen Giftigkeit bringen es mit sich, dass sich sowohl an den käsig veränderten Bronchien, wie auch an den zerstreuten Lymphgefässtuberkeln das tuberkulöse Granulationsgewebe leichter in ein derbes, faserreiches Bindegewebe umwandelt und somit den Infektionsherd gegen das übrige gesunde Bindegewebe abkapselt. Die Käsemassen können z. Teil oder völlig resorbiert und durch Bindegewebe ersetzt werden. Manche Tuberkelknötchen erleiden überhaupt keine käsige Degeneration, sondern wandeln sich in toto in einen aus breiten hyalinen glänzenden Fasern bestehenden Knoten um (fibröser oder hyaliner Tuberkel) (Fig. 5, Tafel X).

Durch die dem Verschlusse der Bronchien folgende Atelektase, durch den Druck der wachsenden Tuberkel werden die verdickten Alveolarsepten mehr und mehr zur Aneinanderlagerung gebracht. Intraalveoläre Exsudationsprozesse und dem entsprechende sekundäre Bindegewebswucherungen können mitwirken, um die luftleeren Gebiete zwischen den Tuberkeln und Käseherden völlig in eine derbe fibröse Masse umzuwandeln. Die reichliche Ablagerung von Kohle, die gerade in solchem Gebiet sich einstellt, bewirkt eine tiefe Schwarzfärbung und eine noch grössere Konsistenzvermehrung, so dass man von einer schieferigen Induration des Gewebes zu sprechen pflegt. In den abgekapselten, nicht resorbierten, käsigen Massen können sich Kalksalze ablagern. Dann findet man kleine, aus schmierigen kreidigen Massen bestehende Herde in ein schwarzes narbig-schwieliges Gewebe eingebetttet.

F M, wenn nötig Entkalkung. G M. Karminfärbung (*s.* pag. 151).

Die mikroskopischen Schnitte durch solche chronisch tuberkulösen Herde zeigen, wie oben geschildert, äusserst wechselnde Bilder, denen allen nur der Gehalt an käsigen Degenerationsherden und fibrösen riesenzellenhaltigen Tuberkeln (Fig. 5, Tafel X) gemeinsam ist. Nur selten fehlen die Spuren der Degeneration völlig. Dazu kommen die verschiedenen Stadien der Induration, die Septenverdickungen durch kleinzellige Infiltration oder bereits fertiges, fibrilläres Bindegewebe, intraalveoläre Wucherungen wie bei der chronischen Pneumonie, reichliche schwarze Pigmentkörnchen in den Zellleibern des neugebildeten Bindegewebes. In besonders kohlenreichen Abschnitten lassen sich sogar in den Riesenzellen feine schwarze Kohlenstäubchen nachweisen. Inmitten dieser schieferigen Herde findet man nicht selten drüsenartige Bildungen, die nichts anderes sind als erhaltene Alveolen, deren Epithel ausser Funktion gesetzt ist und sich zu kubischen Zellen umgewandelt hat (Fig. 5, Tafel X). Man könnte auch geneigt sein, diese Epithelumwandlung als Regenerationsversuche aufzufassen. F. V. Birch-

Hirschfeld, Über den Sitz und die Entwicklung der primären Lungentuberkulose. Deutsches Arch. f. klin. Medizin. Bd 64. 1899.

Ganz ähnliche Formen der chronischen tuberkulösen Peribronchitis können sich auch in den übrigen Lungenabschnitten, auch in den Unterlappen entwickeln. Wenn diese, die kleinsten Bronchien und Bronchioli umspinnenden Tuberkel verkäsen und zusammenfliessen, so entstehen makroskopisch ähnliche Bilder, wie bei der Bronchiolitis caseosa, d. h. gruppenförmig gestellte, verkäste, gröbere Knötchen, von denen jedes einzelne bei genauem Zusehen ein feines Lumen erkennen lässt. Während aber bei der Bronchiolitis caseosa die Bronchien selbst Centrum des tuberkulösen verkäsenden Prozesses sind, sitzen bei der Peribronchitis tuberculosa die Knötchen ausserhalb. Freilich verwischen sich auch hier leicht die Bilder, da die Wand des Bronchiolus resp. Bronchius mit in die Knötchenbildung und Verkäsung aufgehen kann. Doch zeigen diese tuberkulösen Neubildungen die oben geschilderten Vorgänge narbiger Umwandlung. Das periphere und horizontale Fortschreiten des Prozesses äussert sich vorwiegend in dem Aufspriessen neuer interstitieller Tuberkel, die verkäsen und eine schwielige fibröse Umwandlung erfahren. In vorgeschrittenen Fällen ist der ganze Unterlappen von kleinen schieferig indurierten Herden durchsetzt, welche an ihrer Peripherie noch kleinste gelbe Käseherdchen aufzuweisen pflegen.

Bei der chronischen Tuberkulose der Lungen, besonders der Oberlappen findet man sehr häufig ockergelbe Tüpfelung des zwischen die schieferigen Herde eingemauerten, nicht indurierten Gewebes. Mikroskopisch handelt es sich um Desquamation und starke Verfettung der Alveolarepithelien (s. chron. Ödem pag. 140).

e) Kavernen.

Schreitet die Verkäsung tuberkulösen Gewebes von den feineren Bronchien auf das Lungengewebe oder auf die grösseren Bronchialäste fort, so kommt es, vor allem in den Oberlappen, wo die Abfuhr des allmählich erweichenden Materials durch die noch offenen Bronchien nach unten hin eine ziemlich leichte ist, zur Bildung grösserer, mit unregelmässigen fetzigen Wänden versehener Höhlen, die nur noch von den Spangen und Balken der dem Vernichtungsprozesse länger widerstehenden Gefässe durchzogen sind. In der Wand dieser Höhlen, die meist einen schmierig käsigen Belag tragen, wirkt der Zerstörungsprozess fort und fort.

F M. G M. K. (*s. auch* pag. 151).

An Schnitten durch die Wand einer solchen Höhle kann man drei Zonen unterscheiden, eine innere kernlose, nekrotische, eine aus tuberkulösem Granulationsgewebe bestehende und endlich die des anschliessenden noch erhaltenen Lungengewebes, welches die verschiedenen Formen der chronischen Tuberkulose aufweisen kann. In den Ring des Granulations-

gewebes können sich natürlich auch exsudative Prozesse einmischen, ja in manchen Abschnitten kann das Bild käsiger Pneumonie vollständig überwiegen. Je chronischer der Prozess verläuft, je mehr er der Heilung zustrebt, um so faserreicher wird die Bindegewebskapsel sein, welche das bacillenhaltige nekrotische Material von dem Lungengewebe abschliesst. Die kleinen käsigen Krümeln, welche von der nekrotischen Wandschicht der Kaverne sich lösen und sich dem Inhalt derselben und somit dem Sputum des Phthisikers beimengen, sind besonders charakteristisch und wichig *für den Nachweis der Tuberkelbacillen im Sputum.*

Am besten breitet man dasselbe auf einer schwarzen Glasschale aus und versucht aus den schleimigen Fäden solche kleinen käsigen Pfröpfe herauszufinden. Dieselben zerreibt man zwischen zwei Deckgläschen und macht Deckglastrockenpräparate. Spezifische Färbung (pag. 50). Die Bacillen sind sehr feine längliche, schwach gebogene Stäbchen, die oft zu zweien winkelbildend aneinander gelagert sind, manchmal auch einen Zerfall in kleine Körnchen erkennen lassen.

In manchen Fällen finden sich fast gar keine oder nur geringfügige nekrotische Zonen im mikroskopischen Bilde, dagegen dichte Schichten von Eiterkörperchen, welche an Stelle der nekrotischen das Lumen der Kaverne begrenzen. Das Granulationsgewebe ist in solchen Fällen sehr reich an gelapptkernigen Leukocyten. In dem eitrigen Inhalt der Kaverne finden sich in solchen Fällen neben den Tuberkelbacillen zahlreiche Eiterbakterien, auf deren Wirkung die Umbildung des tuberkulösen verkäsenden in ein eiterspendendes Granulationsgewebe zurückzuführen ist.

In der Photographie (Figur 3, Tafel XI) sieht man auch einige Gefässe in der Wand der Kaverne, welche charakteristische Veränderungen aufweisen, nämlich eine Ausfüllung der Lichtung mit Bindegewebe (sog. Endarteriitis obliterans). Dieselbe ist ein Beweis für die Mitbeteiligung der Gefässwände an den allgemein entzündlichen Prozessen der Kavernenwand und bedingt es, dass bei der, wenn auch erst spät eintretenden, Verkäsung der Gefässwand eine tödtliche Blutung nur in seltenen Fällen eintritt.

Anhang: In neuerer Zeit mehren sich die Angaben, dass ausgedehnte Lungenzerstörungen auch durch andere pflanzliche Organismen, insbesondere den Strahlenpilz (Aktinomyces) und Aspergillusarten hervorgerufen werden.

Der Aktinomyces wird durch Getreidegrannen auf Tier und Menschen übertragen und lokalisiert sich besonders gern in der Umgebung der Mund- und Rachenhöhle, wobei die Infektion von kariösen Zähnen ausgehen kann. Auch vom Verdauungstraktus aus findet der Pilz seinen Weg in das Innere des Körpers (Ösophagus, Proc. vermiformis). Eine primäre Aktinomykose ist an den Lungen, an der Mamma, an der Haut

nachgewiesen worden. Sehr häufig kommt es von dem primären Herd aus zu weitgehenden Senkungsabscessen.

Der aktinomykotische Eiter ist charakterisiert durch den Gehalt an Aktinomyceskörnchen. *Lässt man solchen Eiter in einem Reagensglase hin- und herfliessen, so bleiben leicht an der Wand kleine halbstecknadelkopfgrosse grau-weisse und gelbliche Körner hängen, die sich bei der Untersuchung als Aktinomycesdrusen erweisen.* Man bringt diese Körnchen mit dem anhaftenden schleimigen Eiter auf den Objektträger und übt mit dem Deckgläschen einen leichten Druck auf sie aus. Bei sch. V. sieht man, dass sich diese Körner aus kleinen rundlichen und halbkugeligen unregelmässig zusammengefügten Gebilden zusammensetzen, welche sich durch ihre hellere Farbe von den dunklen Eitermassen abheben. Bei st. V. erkennt man als charakteristisches Merkmal die strahlenförmige Besetzung der einzelnen kugeligen Gebilde mit kleinen glänzenden Kolben. Freilich sind dieselben nicht immer vorhanden. Je jünger die Pilzkolonie ist, um so spärlicher sind die Kolben oder sie fehlen ganz. Schon makroskopisch erkennt man diese Körnchen als mehr durchscheinend glasige Gebilde. Zerdrückt man ein solches helles Körnchen und färbt das Deckglastrockenpräparat nach Gram, so findet man ein Gewirrder verschiedensten Bakterienformen, Kokken, Stäbchen, Fäden. Alle diese sind nichts anderes als Entwickelungsstadien ein und desselben Pilzes. Auch die kolbentragenden Körner enthalten in ihrem Centrum ein solches Gemisch von Körnern und langen, dichtverfilzten Fäden. Letztere wachsen strahlenförmig in die Peripherie aus und umkleiden sich später mit einer hyalinen kolbenartigen Hülle. Mit dem Auftreten dieser Kolben ist die makroskopische Gelb- und Grünfärbung der Körnchen verknüpft. Wenn die Körnchen absterben, können sie in toto verkalken.

F M. G M.

In Schnitten werden die Pilzrasen am besten nach der Gramschen oder Weigertschen Färbung nach Vorfärbung mit Lithionkarmin oder Pikrokarmin dargestellt. Die fadigen Teile des Pilzes färben sich dunkelblau, die Kolben rötlich, bezw. gelb. Bei Färben mit Hämatoxylin und Sudan III werden die Pilzrasen rot, das Gewebe blau gefärbt (Sata). van Gieson und Hämatoxylin-Eosin genügen für gewöhnliche Färbungen.

Behandelt man die G M-Schnitte mit Osmiumsäure und untersucht in Glycerin, so tritt die auffällig starke Verfettung des die Körnchen einschliessenden Gewebes zu Tage. (Noch besser eignet sich Härtung in Flemmingscher Flüssigkeit).

An den gefärbten Schnitten findet man fast regelmässig in der Umgebung der Pilze eine dichte Anhäufung gelapptkerniger Leukocyten, welche zwischen die Fäden und Kolben des Pilzes eindringen und vielfach Zeichen des Kernzerfalls zeigen (Figur 1, Tafel XVIII). Dieser Eiterring trennt den Strahlenpilz von einem grosszelligen Granulationsgewebe, welches,

wenn auch nicht immer, zahlreiche Riesenzellen enthalten kann. Auf die starke Verfettung der Granulationszellen wurde schon oben hingewiesen. In alten Fällen trägt das umgebende Gewebe einen derbfaserigen, schwielenartigen Charakter. Boström, Unters. über die Aktinomykose des Menschen. Zieglers Beiträge. Bd. IX. 1891. — Eppinger, Ergebnisse der path. Anat. Lubarsch-Ostertag. 1896. Bd. I. — Abée, Drei Fälle von tödlich verlaufener Aktinomykose. Zieglers Beiträge. Bd. XXII. 1897. — Schlegel, Ergebnisse von Lubarsch-Ostertag. V. 1898. — Flexner, Pseudotuberculosis hominis streptothricha. The Journal of experim. Med. Vol. III. 1898.

Für die Sporen der Schimmelpilze bietet die Lunge im allgemeinen keinen besonders günstigen Nährboden dar. Die Infektion geschieht durch die Luftwege und die Sporen haften anscheinend nur dort, wo eine vorausgegangene Entzündung die Gewebe bereits geschädigt hat. Kommt es aber zum Auskeimen der Sporen, dann kann der Pilz selbständig in die Gewebe vordringen und erzeugt ausgedehnte Nekrosen, die durch spätere Sequestrierung zur Höhlenbildung (Kavernen) in der Lunge führen. Den Mittelpunkt solcher Nekrosen bilden die Bronchien, in denen es auch infolge des reichlichen Sauerstoffzutritts zur Fruktifikation der Pilze kommt.

Zuweilen gelingt es, bereits im Auswurf der Patienten Lungengewebsfetzen, die von Pilzfäden dicht durchsetzt sind, nachzuweisen.

Zur Härtung des Lungengewebes dient FM oder FA. Celloidineinbettung. Färbung nach van Gieson, mit Methylenblau und Weigertscher Fibrinfärbung. Elastische Faserfärbung. Die Pilze werden bald durch Hämatoxylin, bald durch die anderen Farben distinkt hervorgehoben. Zuweilen gelingt die Färbung nicht, oder nur schwer. Saxer, Pneumonomykosis aspergillina. Fischer. Jena 1900.

10. Syphilis der Lunge.

Sichere durch Syphilis bedingte Veränderungen werden beim Erwachsenen nur selten, bei Neugeborenen dagegen ziemlich häufig beobachtet. Bei der Sektion der Kinder fällt die Grösse, die vermehrte Konsistenz, die helle Farbe der Lungen auf (Pneumonia alba). In seltenen Fällen bilden sich richtige Gummiknoten. Das Bild der letzteren ist schon bei der Leber eingehend besprochen. Hier sei nur das Bild der Pneumonia alba berücksichtigt.

FM. GM. K. Elastische Faserfärbung.

Im Vergleich zu einer normalen Kinderlunge fällt sofort die starke Vermehrung der Zwischensubstanz auf. In Fällen schwerer Syphilis kann die Alveolarbildung so stark zurücktreten, dass in vielen Gesichtsfeldern bei sch. V. nur wenige Alveolen in Form spärlicher, drüsenförmiger Einlagerungen zu finden sind. Das Epithel ist darum auch auffallend hoch, das Ganze erinnert an eine auf früherer Entwickelungsstufe stehen gebliebene Lunge, in welcher der weite, dem Organ zugemessene Raum durch

ein grosszelliges Bindegewebe eingenommen ist (Figur 4, Tafel XI). In anderen Fällen sind die Alveolarwände nur auffällig dick und zellreich, ohne dass die gröbere Struktur des Lungengewebes gelitten hätte. Die Alveolen sind mit abgestossenen Epithelien gefüllt und enthalten auch mehr oder weniger reichliche Mengen von Eiterzellen. An frischen Doppelmesserschnitten lässt sich bei Kalilaugezusatz eine reichliche Verfettung an dem Alveolarinhalt nachweisen. Da bei totgeborenen Früchten, besonders unreifen, schon normalerweise reichlicher Fettgehalt der Alveolarepithelien vorkommen kann, auch Leukocyten unter noch unbekannten Bedingungen (frühzeitige Fruchtwasseraspiration?) in den Alveolen gefunden werden, so sind diese Merkmale mit Vorsicht zu gebrauchen. Zus. Referat über Lungensyphilis s. Flockemann, Centralbl. f. allg. Path. Bd. X. 1899.

11. Pneumonoconiosen.

Die reichliche Einatmung verschiedener in der Luft suspendierter fester Bestandteile, wie Kohle, Eisen, Steinstaub etc., denen einzelne Gewerbe besonders ausgesetzt sind, führt im Laufe der Jahre zu einer immer stärker werdenden Ablagerung dieser Substanzen in dem Lungengewebe und bedingt Veränderungen in der Farbe und der Struktur, die je nach der Natur des Fremdkörpers mit Anthrakosis, Siderosis, Chalikosis u. s. w. bezeichnet werden.

a) Anthrakosis.

Unter den mit der Atmungsluft den Lungen zugeführten staubförmigen Substanzen nimmt die Kohle die erste Stelle ein. Der Kohlenstaub gelangt trotz aller Flimmerthätigkeit der Tracheal- und Bronchialepithelien bis in die Alveolen. Die in langsamer Abschilferung befindlichen Alveolarepithelien werden gelegentlich auch bei gesunden Menschen mit den morgendlichen Räusperungen entleert und es gelingt leicht, in solchen Auswürfen grosse Epithelien zu finden, welche mit kleinen schwarzen, eckigen Körnern gefüllt sind (sog. Staubzellen). Durch Zusatz von starken Säuren, z. B. Schwefelsäure, werden diese Körnchen nicht verändert, ein Zeichen, dass es sich nicht etwa um besonders dunkel gefärbtes Blutpigment, sondern um Kohle handelt.

Die Lungen erwachsener, besonders in Industriestädten lebender Menschen zeigen aber eine so ausgedehnte schwarze Färbung, dass man schon daraus schliessen kann, dass nicht nur die Alveolarepithelien Träger der Kohle sind. Über die Verteilung der Kohle geben am besten Schnitte vom gehärteten Präparat Auskunft.

F M. G M. Karmin- und elastische Faserfärbung.

Das mikroskopische Bild wechselt natürlich je nach der Intensität des Prozesses. Doch kann man schon bei sch. V. feststellen, dass, wie bei der Stauungslunge (s. dieselbe), so auch hier Alveolen- und Binde-

gewebsgerüst Ablagerungsstätten für das Kohlenpigment sind. In den stärker befallenen Partien können die Alveolen ganz mit schwarzen Massen gefüllt sein. Das Bindegewebsgerüst ist verbreitert, auch die Alveolarwände sind mächtig verdickt, mit schwarzem Pigment ganz überladen. An anderen Stellen sind die Alveolarlumina völlig geschwunden.

Besonders reichlich ist die Kohle in der Umgebung kleinster Lymphknötchen. Dieselben treten schon makroskopisch als schwarzumränderte weiss-graue Knötchen an der Pleuraoberfläche hervor. Über die in den Lymphknoten, auch den grossen bronchialen, auftretenden fibrösen und nekrotischen Prozesse s. Anthrakosis der Lymphknoten.

Mit Vorliebe wird die Kohle in solchen Lungenabschnitten abgelagert, die durch anderweitige chronische Entzündungsprozesse, zum Teil durch Tuberkulose verändert worden sind. Sind die Kohlenpigmentanhäufungen in der Umgebung der Gefässe besonders stark, so wird das Pigment auch in die Gefässwand abgelagert und kann bis zur Intima derselben vordringen. Makroskopisch sieht man schwarzbläuliche Fleckungen der Intima. Wenn die indurativen, bis zur Nekrose führenden Entzündungsprozesse der Umgebung, z. B. eines Lymphknotens, sich auf die Gefässwand fortsetzen, so kann es auch zu einer wirklichen Zerstörung und schliesslich zur Perforation der letzteren kommen. In beiden Fällen werden Kohlenpigmentmassen in das Blut gelangen und in Milz, Niere, Leber etc. abgelagert werden. J. Arnold, Untersuchungen über Staubinhalation und Staubmetastasen. Leipzig. 1885.

b) Chalikosis. Steinhauerlunge.

Die sogenannte Steinhauerlunge ist durch die Bildung zahlreicher derber, oft steinharter Knötchen, welche in ihrem Aussehen an fibröse Tuberkel erinnern, charakterisiert. Sie sind nichts anderes, als circumscripte Bindegewebswucherungen, welche durch eingeschleppten Steinstaub, der sich aus Kieselsäure und Kalksalzen zusammensetzt, hervorgerufen sind.

F M. Entkalkung. G M. Karmin (van Gieson; elastische Faserfärbung).

Auch mikroskopisch gleicht das Bild sehr demjenigen einer chronischen Tuberkulose, indem die Knötchen sich aus einem derbfaserigen hyalinen Gewebe zusammengesetzt zeigen, welches eine mehr oder weniger konzentrische Schichtung aufweist (Fig. 2, Taf. XI). Im Centrum fehlt oft die Kernfärbung, die Struktur der hyalinen Bänder lässt sich aber meist noch erkennen. Da gleichzeitig eine starke Anthrakosis zu bestehen pflegt, so fehlt es auch nicht an Kohlenablagerung in den Knötchen, die sich in der Peripherie an den Verlauf der Zellen in spindelförmigen Figuren anschliesst, in den abgestorbenen Centren aber eine Auflösung in regellose wolkige Massen erfährt, ein Zeichen, dass nur der lebende Zellleib die Kohlenkörnchen in den charakteristischen Häufchen zusammenhält. In dem zellreichen Gewebe, welches die hyalinen Knötchen umgrenzt, fehlen die für

den Tuberkel so charakteristischen Riesenzellen. In den meisten Fällen ist jedoch die Chalikosis mit einer chronischen Tuberkulose verbunden, sodass man neben den hyalinen Knötchen, welche die Folge der Ablagerung von Kieselsäure sind, echte Tuberkel mit Verkäsung und Riesenzellenbildung vorfindet. Die Unterscheidung der einzelnen Knötchen wird um so schwieriger, je mehr die Verkäsung und die Riesenzellenbildung an den Tuberkeln zurücktritt, da vereinzelte Riesenzellen auch in Steinhauerknötchen gefunden werden können. Denn so charakteristisch die Riesenzelle für den Tuberkel ist, so ist sie doch nicht ausschliesslich auf ihn beschränkt, sondern kann sich überall da finden, wo ein länger dauernder Reiz besonders durch Fremdkörper das Bindegewebe trifft.

c) Siderosis.

Handelt es sich um Ablagerung von Eisenoxyd, so nehmen die Lungen eine rote Farbe an. Die Ablagerung der Eisenkörnchen erfolgt in ganz ähnlicher Weise wie bei der Anthrakosis. Litt. bei Nölke, Über experimentelle Siderosis. Arch. f. experiment. Pathol. Bd. 43. 1900.

12. Emphysem.

In all den Fällen, wo auf dem Alveolargewebe ein stärkerer Druck längere Zeit lastet, kommt es zu einer allmählichen Erweiterung der Alveolargänge und der Alveolen, so dass statt der eben sichtbaren Lufträume der normalen Lunge erbsen- bis kirschkerngrosse oder noch grössere Blasen, besonders an den Rändern der Lunge sich bilden. Die ersten Anfänge einer solchen Lungendehnung sieht man häufig bei den verschiedensten herdförmigen Entzündungsprozessen, in dem das nicht ergriffene Gewebe, welches durch den Inspirationsstrom stärker belastet wird, eine auffällige Weite der Alveolen zu zeigen pflegt. Die hochgradigen Veränderungen finden sich nur in besonderen Fällen von chronischer Bronchitis, Asthma, auch als senile Erscheinung, wenn die wenig widerstandsfähige Lunge den Anforderungen eines durch die bestehende Verengerung der Luftwege erhöhten Exspirationsdruckes nicht gewachsen ist.

F M. Härtung in Celloidin oder Paraffin; im letzteren Falle Aufkleben der Schnitte auf dem Objektträger. K. Elastische Faserfärbung.

Im mikroskopischen Bilde sieht man bei sch. V. zahlreiche grosse längliche Hohlräume, in welche sich hier und da kürzere oder längere dünne Fortsätze hinein erstrecken. Dieselben sind nichts anderes als die stark erweiterten Alveolargänge, an welchen noch die freilich stark erniedrigten Alveolarsepten in Gestalt der feinen Fortsätze zu sehen sind. Die Bildung grösserer Höhlen ist nur denkbar unter allmählichem teilweisen Schwund des stark verdünnten Lungengerüstes. Derselbe soll mit einer Erweiterung der physiologisch vorhandenen Stomata in den Alveolar-

wänden beginnen. Zur genaueren Untersuchung über die feineren Vorgänge bei diesem Gewebsschwund sind Färbungen auf elastische Fasern, sowie Injektionen der Gefässe notwendig. Letztere geben Aufschluss über die langsam eintretende Veränderung des Kapillarnetzes in den gedehnten Septen. R. Sudsuki, Virchows Archiv. Bd. 157. 1899.

13. Fettembolie der Lunge.

Bei schweren Verletzungen, vor allem bei Quetschungen, welche ein grösseres Gebiet des Körpers treffen, oder bei ausgedehnten Zertrümmerungen des Knochensystems, werden aus dem subcutanen Fettgewebe und dem fettreichen Knochenmark sehr leicht grössere Mengen flüssigen Fettes

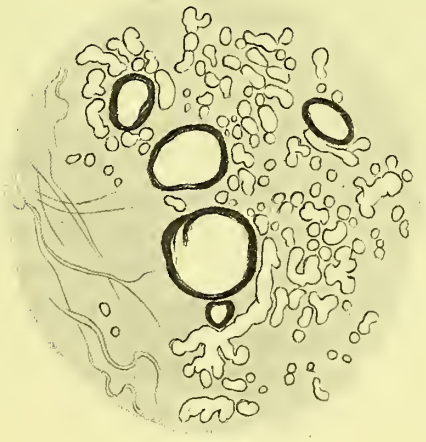

Fig. 13.

Fettembolie der Lunge (frischer Scherenschnitt). Die hellen verzweigten fein konturierten Massen sind die in den Kapillaren steckenden Fettmassen. Die breit konturierten grossen Gebilde sind durch den Druck verzerrte Luftblasen, links elastische Fasern als Andeutung des sonst nicht gezeichneten Lungengerüstes.

in die venösen Blutbahnen gepresst und in die Lungen geführt, wo sie zu einer so ausgedehnten Verstopfung des Kapillargebietes führen können, dass ein weiteres Bestehen des Lebens unmöglich wird. Bei sehr schnell nach derartigen Verletzungen, schweren Geburten, Laparotomien fettleibiger Personen etc. eintretenden Todesfällen muss daher die Lunge auf etwaige Fettembolie untersucht werden. *Die Untersuchung geschieht in sehr einfacher Weise, indem mit flachen Scherenschnitten kleinste Teilchen von der Lungenschnittfläche entnommen und nach einander in Kochsalzlösung untersucht werden.* Um die sehr störenden Luftblasen etwas zu entfernen, übt man mit der Nadel ganz leichte Schläge auf das in der Kochsalzlösung liegende Stückchen aus. Dann bedeckt man dasselbe mit einem Deckglas, muss sich aber vor zu starkem Druck auf dasselbe hüten, da man sonst

die Fettmassen aus den offenen Gefässen hinausdrängt. Nicht jedes Stück giebt den gewünschten Aufschluss. Bei reichlicher Fettembolie gelingt es aber sehr schnell, ein Präparat zu finden, welches ähnliche Verhältnisse wie die Abbildung zeigt (Fig. 13).

Neben den grossen, dick schwarz umränderten Luftblasen, die meist eine rundliche Gestalt besitzen, finden sich in dem Lungengewebe, dessen Gerüst nur undeutlich hervortritt, hell glänzende, fein konturierte Massen, die wurstartig oder netzförmig verzweigte Gebilde darstellen. Bei Kalilaugezusatz treten sie nur noch deutlicher hervor; das sind die in den kleinen Arterien oder in dem Kapillarnetz steckenden Fettmassen. Zum Teil passieren die Fettmassen die Lunge und gelangen in den grossen Kreislauf, in dessen Kapillargebiet sie zum zweitenmal festgehalten werden; besonders häufig gelingt es an der Niere in frischen Schnitten die Verstopfung der Glomerulusschlingen durch Fett nachzuweisen. Beneke, Die Resorption bei natürlicher und künstlicher Fettembolie und verwandten Zuständen. Zieglers Beiträge. Bd. 22. 1897.

14. Die Gewebs- und Zellembolieen der Lunge.

Bei den verschiedensten pathologischen Zuständen können einzelne Zellen oder Zellverbände von den Organen aus in das Lungenarteriensystem verschleppt werden. So sind bei Verletzungen der Leber, bei der Eklampsie und bei den verschiedensten Infektionskrankheiten Haufen von Leberzellen, besonders in den kleineren Arterienästen gefunden worden. Bei der Eklampsie kommt es ferner zur Verschleppung von Placentarzotten und Placentarriesenzellen, daneben aber auch zu einer reichlichen Embolie von Knochenmarksriesenzellen, die sich bei allen möglichen infektiösen und toxischen Erkrankungen, auch bei Verbrennungen mit Leichtigkeit in den Lungenkapillaren nachweisen lassen. Neben der oben besprochenen Fettembolie werden auch richtige Fettzellen und ganze Stückchen von Knochenmarksgewebe bei Traumen des letzteren und unter anderen Bedingungen in den Lungengefässen gefunden. Alle diese Zellen und Gewebe lassen sich nur in gehärteten Präparaten mit genügender Sicherheit nachweisen. Sind die Embolien noch frisch, so kann man die verschiedenen Zellformen noch recht gut erkennen, später verwischen sie sich so, dass die Differentialdiagnose schwierig wird. Neueste Litteratur bei Lubarsch, Zur Lehre von den Geschwülsten und Infektionskrankheiten. Wiesbaden. Bergmann. 1899.

VII. Schleimhäute.

1. Bronchitis.

Der feinere histologische Bau der grösseren Bronchien gestaltet sich folgendermassen. Eine aus elastischen Fasernetzen, Bindegewebe und einzelnen Knorpelinseln zu-

sammengesetzte breite Faserhaut bildet die äussere Wandschicht, welche in das umliegende Lungengewebe übergeht. Nach innen von ihr liegt ein mehrfach unterbrochener, cirkulär verlaufender, an elastischen Fasern reicher Muskelring. Dann folgt die Schleimhaut mit spärlich elastischen Fasern, welche gegen das Epithel durch eine hyaline Basalmembran abgegrenzt ist. Das Epithel besteht aus einem mehrreihigen Flimmerepithel mit reichlichen Becherzellen. Endlich finden sich zahlreiche Schleimdrüsen, deren Drüsenkörper zum grössten Teile in der Faserhaut zwischen Knorpel- und Muskelschicht liegen und deren Ausführungsgänge die letztere durchbohren müssen, um in der Schleimhaut bis zu der Oberfläche zu gelangen.

Bei den akuten schleimigen und eitrigen Katarrhen der Bronchien finden wir die Schleimhaut gerötet und mit einem zähen glasigen oder gelblichen eitrigen Schleim bedeckt. *Die frische Untersuchung* des letzteren lässt eine homogene Masse erkennen, in welche zahlreiche Flimmerepithelien, grosse blasige Zellen (Schleimzellen) oder von hyalinen Tropfen durchsetzte und stark gekörnte Rundzellen eingestreut sind. Letztere sind z. T. gelapptkernige Leukocyten im Zustande der Verfettung, z. T. rundkernige Zellen mit gleichmässig groben glänzenden Körnchen (sogen. eosinophile Zellen). Die letztgenannten findet man in einzelnen Fällen, z. B. beim Asthma besonders reichlich. Dann enthält das Sekret auch zahlreiche spitze hexagonale Krystalle (Charcot-Leydensche Krystalle).

Bei dem Ausstreichen des frischen Präparates auf dem Objektträger werden die Zellen vielfach zertrümmert und die frei gewordenen Körnchen bilden in dem zähen Schleim förmliche Streifen. Setzt man Essigsäure zu dem Präparate, so tritt am Rande der Schleimmassen eine durch die Gerinnung des Schleimes bedingte echte, bald gröbere bald feinere Streifung auf. Die geronnenen Massen hindern gewöhnlich ein tieferes Eindringen des Reagens.

Fertigt man *Deckglastrockenpräparate* an, färbt mit Eosin vor und kurz mit Methylenblau nach, so lässt sich leicht nachweisen, dass die oben erwähnten mit einem oder häufig zwei Rundkernen versehenen grobgekörnten Rundzellen sogen. eosinophile Zellen sind. Die Granula sind leuchtend rot gefärbt, die Kerne blau. In diesen Präparaten treten auch die etwa vorhandenen Organismen deutlich hervor. Noch besser lassen sie sich, falls sie nach Gram färbbar sind, nach dieser Methode darstellen. Als Erreger der Bronchitiden kommen alle möglichen Formen von Bakterien (Diplococcus pneumoniae, Friedländers Bacillen etc.) in Betracht.

Eine grosse Rolle spielt der Influenzabacillus. Man färbt sie am besten mit stark verdünnter, blassroter Karbolfuchsinlösung (mehrere Minuten). Es sind äusserst feine, kleine, meist in Gruppen liegende Stäbchen.

Für die Färbung der Influenzabacillen in Schnitten empfiehlt Nauwerck eine zur Hälfte verdünnte Karbolfuchsinlösung (über Nacht). Entfärben in 80% Alkohol.

Litt.: Grünwald, Studien über die Zellen im Auswurf etc. Virchows Archiv. Bd. 158. 1899. — Daiber, Mikroskopie des Auswufes. Wiesbaden. — A. Fränkel, Zur Pathologie des Bronchialasthmas. Deutsche med. Wochenschrift. 1900. Nr. 17.

Zur Härtung und weiteren Untersuchung schneide man sich einen queren Cylinder aus einem noch nicht aufgeschnittenen grösseren Bronchialast heraus. F M. G M oder Einbettung. K. Elastische Faserfärbung. [Methylenblaufärbung.]

Schon bei sch. V. fällt die sehr starke Füllung der Blutgefässe auf. Sie bedingt die Rötung und Schwellung der Schleimhaut. Letztere wird. noch erhöht durch die Einlagerung von Zellmassen, die als unregelmässige dunkle Flecke in der Wand und als dunkler Saum unter der Basalmembran hervortreten.

Die st. V. zeigt, dass es sich um gelapptkernige und rundkernige Wanderzellen handelt, die einzeln oder zu kleinen Haufen vereinigt, besonders reichlich um die Gefässe herum angehäuft sind. Zu bemerken ist, dass sie auch in nicht geringer Zahl zwischen den hohen mit Flimmerhaaren verschenen Cylinderepithelien des Bronchius anzutreffen sind (Durchwanderung des Epithels). Sie zeigen uns den Weg an, welchen die Eiterkörperchen nehmen, um nach ihrem Austritt aus den Gefässen an die freie Oberfläche zu gelangen. Hier und da fehlt der Epithelbesatz. Oft ist es schwer zu entscheiden, ob die allzu starke Eiterung die Epithelien abgehoben, ob eine mechanische Verletzung vorliegt, oder ob die Lösung der Epithelien nur eine postmortale Erscheinung ist, denn wir wissen, dass gerade die Epithelien der Schleimhäute sich sehr bald nach dem Tode von ihrer Unterlage lösen. Färbt man mit Methylenblau, so sieht man die dunkelblau gefärbten Schleimmassen in den erweiterten Drüsenausführungsgängen liegen. Sie bedecken auch, mit Eiterkörperchen reichlich gemischt, die Epitheldecke, soweit dieselben erhalten ist. Sehr reichlich ist die Zahl der Becherzellen. Es sind das becherförmig gestaltete, bauchig aufgetriebene Zellen, die keine Flimmerhaare tragen und in ihrem Innern einen fast den ganzen Leib ausfüllenden Schleimballen enthalten.

Bei der chronischen Bronchitis ändert sich das Bild. Die Bronchien sind leicht erweitert, mit stark vorspringenden Querleisten versehen, die Schleimhaut feinhöckrig verdickt und gerötet, von sammetartigem Aussehen.

F M. G M oder Einbettung. K. van Gieson. Elastische Faserfärbung.

Um die eingetretenen Veränderungen genau studieren zu können, empfiehlt es sich, neben Querschnitten auch Längsschnitte durch die Wand der erkrankten Bronchien anzulegen.

Schon bei sch. V. fallen an letzteren die wie die Zinnen einer Mauer in das Lumen hineinragenden Vorsprünge auf. Die ganze Wand des Bronchus ist von zelligen Massen bald mehr diffus, bald knötchenförmig infiltriert. Bei st. V. sieht man, dass die Vorsprünge in ihren Kuppen die Querschnitte von Muskelbündeln enthalten. Die einzelnen Muskelfasern sind stark verdickt. Es handelt sich also um eine Hypertrophie der cirkulär verlaufenden Muskelbündel. Sie bilden die vorspringenden Leisten, zwischen

denen nun die Schleimhaut hernienartig nach aussen gestülpt ist. Sowohl die eigentliche Schleimhaut, wie die knorpelhaltige äusseren Faserhaut mit ihren Drüsenkörpern ist von lymphocytenartigen Rundzellen auf das dichteste durchsetzt. Sie bilden die oben erwähnte zellige Infiltration. Das Epithel ist in den Buchten meist noch zu sehen, aber nicht als mehrzeiliges Flimmerepithel, sondern als unregelmässiger, oft nur einreihig erscheinender Epithelbesatz. Nicht selten ist die Schleimhaut mit zahlreichen kleinen an Gefässen und Rundzellen äusserst reichen papillären Auswüchsen versehen.

Die kleinzellige Infiltration kann sich bis in die äussersten Wandschichten des Bronchus und seine Umgebung erstrecken (Chron. Peribronchitis).

Wandelt sich das zellreiche Granulationsgewebe, welches die Wand des Bronchus und seine Umgebung durchsetzt in ein schwieliges Narbengewebe um, so schwindet die feinere Struktur des Bronchus vollständig. (Fibröse Bronchitis und Peribronchitis.) Solche Veränderungen finden sich mit Vorliebe an den kleinsten Bronchien.

In anderen Fällen nimmt die Rundzelleninfiltration immer höhere Grade an. Die Schleimdrüsenkörper gehen unter dem Druck der Zellmassen allmählich zu Grunde. Auch in den Knorpel dringt Granulationsgewebe ein und zerstört ihn. Die ganze Wand wird dadurch so weich, dass es sehr leicht bei stärker werdendem Innendrucke zu einer Erweiterung der Bronchien kommt. (Bronchektasien.) Das elastisch-muskulöse Gewebe ist noch lange in der Wand nachzuweisen, wird aber auch von Zellen mehr und mehr durchsetzt und geht allmählich verloren. Die Wandungen der bronchiektatischen Höhlen können eine narbig-schwielige Umwandlung erfahren.

2. Tracheïtis tuberculosa.

Das Gerüst der Trachea besteht aus zahlreichen, an der hinteren Wand offenen, hufeisenförmig gekrümmten Knorpelspangen. Die Öffnung ist durch cirkulär verlaufende Bündel glatter Muskelfasern geschlossen. Dieses Gerüst ist nach aussen von einer bindegewebigen, an elastischen Fasern reichen Faserhaut umgeben. Nach innen zu folgt eine zahlreiche Schleimdrüsenkörper enthaltende Submukosa. An der hinteren muskulösen Wand reichen die Drüsen durch die Muskulatur hindurch und liegen zum Teil ausserhalb derselben. Die Submukosa ist gegen die Mukosa durch eine breite elastische Faserschicht abgegrenzt. Dieselbe wird überall von den Drüsenausführungsgängen durchbrochen. Dann folgt die dünne, die Kapillaren führende Mukosa, welche sich an der Oberfläche zu einer deutlichen Basalmembran verdichtet. Ihr sitzt das mehrreihige, mit Becherzellen untermischte Flimmerepithel auf.

Die einfachen katarrhalischen Zustände ergeben ähnliche Bilder wie diejenige der Bronchitis. Besonders lebhaft tritt oft die Schleimproduktion der Drüsen hervor. Man sieht schon mit blossem Auge die Schleimhaut mit kleinsten, Tautropfen ähnlichen Gebilden, den aus den Mündungen hervorragenden Schleimpfröpfchen bedeckt.

Wichtiger sind die tuberkulösen Veränderungen der Trachea. Wenn aus erweichten tuberkulösen Lungenherden reichlich bacillenhaltiges Material mit den Hustenstössen in die oberen Luftwege gelangt und sich mit dort stagnierendem Sekrete mischt, so gelangen leicht Bacillen in die betreffenden Schleimhäute und beginnen dort ihr Zerstörungswerk. Man findet in solchen Fällen den Weg, welchen das Sputum von den Kavernen bis zum Kehlkopf genommen hat, durch eine förmliche Strasse von dicht stehenden, äusserst flachen, halb linsengrossen Geschwürchen (Lentikulärgeschwüren) gekennzeichnet, die in der Luftröhre fast regelmässig an der hinteren Wand verläuft.

F M. G M. K oder Tuberkelbacillenfärbung.

In Quer- und Längsschnitten der tuberkulösen Trachea bemerkt man bei sch. V. mehr oder weniger zahlreiche dunkle Knötchen, welche in der Schleimhaut dicht unter dem Epithel liegen und sich durch ihren Gehalt an Riesenzellen, sowie durch die beginnende Nekrose des Centrums als Tuberkel erweisen. Die st. V. zeigt, dass das Epithel über solchen Knötchen ganz wohl erhalten sein kann. Über anderen aber fehlt das Epithel, zumal wenn die vorgeschrittene Nekrose das ganze Gewebe bis zur Schleimhautoberfläche ergriffen hat. Wenn dann die freiliegenden verkästen Massen zerfallen, so entstehen flache Defekte in der Schleimhaut, welche den eben besprochenen, mit blossem Auge sichtbaren Geschwürchen entsprechen. Sehr häufig sind die Knötchen um den Ausführungsgang einer Schleimdrüse angehäuft (Fig. 5 Tafel XIII). Die Tuberkelbacillenfärbung lässt oft grosse Mengen derselben in dem Grunde der Geschwüre nachweisen.

Ganz ähnlich wie in der Trachea verläuft die Tuberkulose in den grösseren Bronchien und im Larynx. In letzterem findet sich noch eine andere Form von Tuberkulose, bei der es sich weniger um Geschwürsbildung als um eine bald mehr gleichmässige polsterartige, bald mehr höckrige, selbst polypöse Verdickung der Schleimhaut, insbesondere der ary-epiglottischen Falten handelt. (Infiltrierende Tuberkulose.) Diese mächtige Verdickung ist, wie das Mikroskop zeigt, durch eine äusserst zahlreiche, besonders in der Tiefe der Schleimhaut lokalisierte Tuberkelbildung und eine damit einhergehende, mehr diffuse kleinzellige Infiltration bedingt.

3. Pseudomembranöse Entzündung der Schleimhäute.

Mit dem Namen Diphtherie (oder Diphtheritis) hat man gemeinhin entzündliche Veränderungen der Schleimhaut bezeichnet, welche mit der Bildung einer eigentümlichen Haut einhergehen. Dieselbe kann entweder der Schleimhaut locker aufgelagert oder mit der letzteren innig verbunden sein.

Die mikroskopische Untersuchung ergiebt, dass in dem einen Falle eine hauptsächlich aus Fibrin gebildete Auflagerung auf der Schleimhaut

existiert, dass in dem anderen Fall unter der Fibrinauflagerung eine Nekrose der oberflächlichen Gewebsschicht der Schleimhaut besteht oder dass überhaupt nur eine Gewebsnekrose und gar keine gröbere Exsudation vorliegt.

In den meisten Fällen sind aber die beiden verschiedenen Prozesse Nekrose und Exsudation eng mit einander verknüpft und da der Name Diphtherie von klinischer Seite für eine wohl charakterisierte akute Infektionskrankheit gebraucht wird, so empfiehlt es sich, diese Mischformen von fibrinös-exsudativer und nekrotisierender Entzündung der Schleimhäute mit dem anatomisch nichts entscheidenden Namen „pseudomembranöse Entzündung" zu bezeichnen.

Solche pseudomembranösen Entzündungen können nun an den verschiedensten Schleimhäuten durch die mannigfaltigsten Ursachen hervorgerufen werden, durch Bakterien, durch Vergiftungen mit Säuren oder ätzenden Laugen, durch Ausscheidung toxischer Stoffe aus dem Blut auf die Schleimhautoberfläche (z. B. bei Urämie). Je nach der Art und der Intensität des Giftes finden wir bald mehr lockere Membranbildung, bald mehr Verschorfung (Nekrose) des eigentlichen Gewebes. Als Beispiel sei eine der bakteriellen Formen, die Diphtherie, besonders besprochen. Für die klinische Diphtherie, welche sich im Schlunde und den oberen Luftwegen lokalisiert, wird ein besonderer Bacillus, der Löfflersche Diphtheriebacillus, als Haupterreger der Krankheit angesehen.

Bei ihr überwiegen die eigentlichen Auflagerungen. Die nach Scharlach auftretenden, ähnlich verlaufenden Entzündungen des Rachens und der Luftwege, sogenannten Scharlachdiphtherien sind im Gegensatz dazu mehr durch Verschorfungen ausgezeichnet und in erster Linie wohl durch Streptokokken-Arten bedingt. Es sei aber betont, dass bei der echten Diphtherie regelmässig noch andere Bakterien, Kokken und Bacillen zu finden sind, die vielleicht für den besonders schweren Verlauf mancher Fälle verantwortlich gemacht werden müssen, dass andererseits bei der Scharlachdiphtherie auch Löfflersche Bacillen gefunden werden können, so dass dann Scharlach mit echter Diphtherie kompliziert ist.

Die verschiedenen anatomischen Verhältnisse des Schlundes und der Luftröhre bedingen auch einige Verschiedenheiten in dem mikroskopischen Bilde der Diphtherie, so dass wir am besten beide gesondert besprechen.

Der histologische Aufbau der die Mundhöhle und den Rachen auskleidenden Schleimhaut ist im grossen und ganzen derselbe. Sie besteht aus drei Schichten, dem Epithel, der papillentragenden Mukosa oder Tunica propria und der Submukosa. Das Epithel ist ein geschichtetes Plattenepithel. In der Mukosa liegen zahlreiche, bis an das Epithel heranreichende, oft zu grösseren Gruppen vereinigte Lymphknötchen, von denen aus schon normalerweise eine reichliche Durchwanderung des Epithels mit Lymphocyten statthat. In der von der Mukosa nicht scharf getrennten Submukosa liegen die Körper der zahlreichen Schleim- und Eiweissdrüsen. Zwischen Epithel und Mukosa besteht keine Basalmembran wie in der Trachea und den Bronchien. Die Kehlkopfschleimhaut ist, soweit sie Flimmerepithel trägt, ähnlich gebaut wie diejenige der Trachea, an den von Plattenepithel überzogenen Stimmbändern aber mit derjenigen der Mundhöhle vergleichbar.

A. Die Diphtherie des Gaumens.

Versucht man die bekannten gelbweissen Beläge der Tonsillen und des weichen Gaumens bei dem Lebenden zu entfernen, so gelingt es nur mit Mühe, und nach der Entfernung tritt eine stark gerötete, leicht blutende Wundfläche hervor, das sicherste Zeichen, dass die Membran mit der Schleimhaut sehr innig verbunden gewesen ist. Die gleichen Schwierigkeiten für die Entfernung der Membran bieten sich auch an der Leiche. *Zerzupft man einen Teil der Membran in Kochsalzlösung*, so zeigt sich schon bei sch. V. ein glänzendes knorriges Netzwerk von breiten hyalinen Balken und Ästen. Hier und da kann man bei st. V. auch feinere an Fibrin erinnernde Fasern und körnige Massen finden, welche in das Netzwerk eingelagert sind.

Bei Zusatz von Essigsäure hellen sich die körnigen Massen ebenso die feineren Fibrinfäden auf, dagegen bleibt der grössere Teil des glänzenden Gerüstes bestehen. Man bezeichnet diese glänzende Substanz als Hyalin, Sie stellt nichts anderes dar, als ein Umwandlungsprodukt der Zellen und des Fibrins, bedingt durch die sie durchströmende und durchtränkende Flüssigkeit, welche die Gefässe des entzündeten Gewebes an die Oberfläche emportreten lassen.

Über den genaueren Aufbau der Membran geben uns erst senkrecht zur Oberfläche geführte Schnitte von gehärteten Präparaten Auskunft. Am besten wählt man die Grenze der Pseudomembran oder kleine isolierte, pseudomembranöse Flecke. FM. GM. Färbung mit Pikrolithionkarmin, durch welches das Balkennetz der Membran gelb gefärbt wird. Oder F oder FA. GM. Färbung nach Weigert (Fibrinmethode), wobei das Fibrin in dunkelblauer Farbe sehr deutlich hervortritt. Oder Härtung in Zenker. Mallorysche Färbung p. 303.

Betrachtet man eine kleine pseudomembranöse Insel mit ganz sch. V., so sieht man sehr deutlich, dass die dunkelblau gefärbte Membran mit breiter Basis dem Schleimhautbindegewebe aufsitzt und sich mit pilzartig überhängenden Rändern über das angrenzende noch erhaltene Plattenepithel hinüberschiebt. Diese Ränder der Membran bestehen, wie die Fibrinpfröpfe der Pneumonie, aus einem dichten Gewirr starrer Fibrinfäden mit spärlich eingestreuten gelapptkernigen Rundzellen. Man gewinnt den Eindruck, als wenn sich eine fibrinhaltige Flüssigkeit über das Epithel ergossen und dort zur Gerinnung gekommen wäre, ohne an den Epithelien irgend welche schwerere Veränderung hervorzurufen.

Nähert man sich mit st. V. der eigentlichen Anhaftungsstelle der Membran, so findet man eine zunehmende Veränderung der Epithelien. Die oberen Schichten fehlen, die Zellen der unteren Schichten sind gelockert, zeigen mangelhafte Kernfärbung oder starke Schrumpfung und Zerbröckelung des Kernes. Zwischen den Epithelien sieht man zahlreiche gelapptkernige Wanderzellen, oft mit stark verzerrten, langgestreckten Kernen, als

wenn dieselben in ihrer bei der Durchwanderung der Epithelschicht angenommenen Stellung fixiert worden wären. An der Membrangrenze ist das Epithellager völlig zerstört, nur einzelne grosse helle, an Epithelien erinnernde Schollen sieht man zwischen den blaugefärbten Fibrin-Fäden neben gelapptkernigen Leukocyten.

In dem Gebiet der Haftstelle der Membran fehlt jeder Epithelbelag an der Schleimhautoberfläche, an welche das jetzt viel dickere, knorrige, schwach blau gefärbte hyaline Balkennetz direkt anstösst (Fig. 6, Taf. XI). Nach der freien Seite zu läuft letzteres in feinere Äste und Fasern aus und in den Maschen desselben sieht man zahlreiche gelapptkernige Leukocyten, ein Beweis, dass mit dem fibrinhaltigen Exsudationsstrom auch Leukocyten in grosser Zahl aus dem entzündeten Gewebe an die Schleimhautoberfläche geführt worden sind (Fig. 1 Taf. XXX).

Die Grenze der Membran gegen die Schleimhaut ist keineswegs eine ganz scharfe. Vielmehr sieht man, dass unregelmässige, blau gefärbte Zacken von oben her verschieden weit in das Schleimhautgewebe eingreifen. Die st. V. zeigt, dass hier thatsächlich eine Fibrineinlagerung in das Schleimhautgewebe und zwar in nekrotische Abschnitte desselben stattgefunden hat. Die Nekrose dokumentiert sich in der mangelhaften Kernfärbung oder dem Kernzerfall und in der hyalinen Umprägung der toten Massen (Koagulationsnekrose s. Niereninfarkt). Dass hier thatsächlich früheres Schleimhautgewebe vorliegt, beweist am besten der Umstand, dass man sehr häufig Gefässröhren mit Blutresten inmitten der Nekrose findet. In der übrigen Schleimhaut lassen sich viel Leukocyten, sowohl ausserhalb wie innerhalb der Gefässe nachweisen. Diese letzteren enthalten auch reichlich Fibrin, ebenso wie die erweiterten Lymphspalten des von der Entzündung betroffenen Schleimhautbezirkes. Da hier nachweisbare Gewebsveränderungen fehlen, bleibt es zweifelhaft, wie weit es sich bei diesen letztgenannten Gerinnungen um vitale oder postmortale Vorgänge handelt. In den obersten Schichten der Membran fehlen gewöhnlich die Leukocyten, denn die Mehrzahl derselben erleidet schon in den tieferen Schichten einen Zerfall, der sich besonders in einer Zertrümmerung der Kerne kundgiebt. Diese Abtötung der Leukocyten ist zurückzuführen auf die Giftwirkung der Bakterien, die man in Gram- und Weigertpräparaten als grosse dunkelblaue Haufen in den oberen Schichten der Membran findet. Seltener liegen sie in tieferen Schichten oder gar im Gewebe. Gewöhnlich werden sie mit dm Exsudationsstrom in die Höhe getragen. Unter diesen Bakterien findet man in Weigertpräparaten gelegentlich kleine Haufen schmaler, leicht gekrümmter Bacillen, die an den Enden keulenförmige Anschwellungen zeigen (sogenannte Hantelform). Das sind die Diphtheriebacillen. Durch die stark postmortale Vermehrung der übrigen Stäbchen und Kokken wird das Auffinden der eigentlichen Diphtheriebacillen stark erschwert. Auch giebt es

sehr ähnliche, nur durch die Kultur und Färbung zu trennende Pseudodiphtheriebacillen.

Auf Grund dieser Bilder können wir uns den Prozess der Diphtherie folgendermassen vorstellen. Die Diphtheriebacillen (und ihre Begleiter) rufen eine bis zur Nekrose sich steigernde Schädigung der Epithelien, zum Teil auch der oberflächlichen Schleimhautschichten hervor, welche von einer sehr starken Exsudation fibrin- und leukocytenreicher Flüssigkeit an die Oberfläche gefolgt ist. Die absterbenden Gewebe, Epithelien und Leukocyten gehen unter der Einwirkung des andauernden Exsudationsstromes in eine Eiweissmodifikation über, welche mit dem niedergeschlagenen Fibrin zu dem oben erwähnten hyalinen Balkenwerk verschmilzt und die Hauptmasse der Pseudomembran bildet. Reichenbach, Zeitschr. f. klin. Med. Bd. 38. 1899. — Weigert, Über Croup und Diphtheritis. Virchows Arch. Bd. 70. 1877. — Middeldorpf u. Goldmann, Experment. u. pathol.-anat. Unters. über Croup u. Diphtherie. Jena 1891. — Dunbar u. Vogel, Ergebnisse von Lubarsch-Ostertag, Jahrg. II, 1895 und IV, 1897.

In der beigegebenen Photographie zeigt sich an einer Stelle die Membran durch einen feineren Spalt von der mit einem glänzenden Saum versehenen Schleimhaut getrennt. Dieser glänzende Saum ist die Membrana propria, welche an den Schleimhäuten der Rachenwege auftritt, sobald das geschichtete Plattenepithel in Flimmerepithel übergeht. Ähnliche Verhältnisse finden wir bei der Diphtherie der Trachea und der Bronchien, zu der wir jetzt übergehen wollen.

B. Diphtherie der Trachea und der Bronchien.

Im Gegensatz zu dem festen Haften der Membranen an den Gebieten des Schlundes finden wir bei der Diphtherie der Bronchien und der Trachea fast regelmässig eine ganz locker der Schleimhaut aufliegende gelblichweisse Haut, nach deren Abheben die gerötete Schleimhautfläche glatt zu Tage tritt. *Die frische Untersuchung der Membranen* ergiebt im wesentlichen die gleichen Befunde, wie am Gaumen, nur dass die feineren Fasern zu überwiegen scheinen. Zur mikroskopischen Untersuchung eignen sich am besten Querschnitte durch die grossen, unaufgeschnittenen Bronchien.

FM. GM. Färbung mit Pikrokarmin. Oder F oder FA. GM. Weigerts Fibrinfärbung.

Schon bei sch. V. fällt die der Schleimhaut aufliegende breite, feinmaschige und fädige Membran in die Augen, welche sich bei st. V. aus reichlichem Fibrin und Leukocyten zusammengesetzt zeigt. Die Membran ist, wahrscheinlich infolge der durch die Härtung bedingten Schrumpfung streckenweise von der Schleimhaut abgehoben. Nur in die Drüsenmündungen reicht sie mit einigen Zacken hinein.

Bei der Durchmusterung mit st. V. sieht man, dass das Epithel überall fehlt, wenigstens dort, wo reichliche Membranbildung sich findet, dass aber die Fibrinmasse nicht wie am Gaumen in unregelmässiger Weise in die

Schleimhaut eingreift, sondern von ihr durch einen feinen glänzenden Saum scharf geschieden ist. Dieser glänzende Saum ist die bereits oben erwähnte, für die Flimmerepithel führenden Luftwege so charakteristische Membrana propria, auf welcher das Epithel aufruht. Sie ist es, welche einem Tieferdringen des bacillären Giftes länger Widerstand leistet und welche den Fibrinfasern viel weniger Gelegenheit zum Anhaften bietet als die nach der Epithelentfernung unregelmässig höckerige zum Teil nekrotische Schleimhautfläche der oberen Verdauungswege.

Im Kehlkopf trifft man wechselnde Verhältnisse an. Dort, wo sich Plattenepithel befindet, wie über den Stimmbändern, pflegt die Pseudomembran fester zu haften und es finden sich hier ganz ähnliche Bilder wie an dem weichen Gaumen. An den übrigen Stellen gleichen die Vorgänge denjenigen an der Tracheal- und der Bronchialschleimhaut. Es ist natürlich nicht ausgeschlossen, dass auch an den mit einer Basalmembran versehenen Schleimhautpartien eine Tieferwirkung des Bakteriengiftes und eine Schleimhautnekrose vorkommt. Dann hat man es natürlich mit einer festhaftenden Membran zu thun.

C. Enteritis pseudomembranacea.

Histologisch haben wir am Dünndarm drei Schichten zu unterscheiden: Die Mukosa, die Submukosa und die Muskularis. Die Mukosa ist eine an der Oberfläche mit langen, fingerförmigen Fortsätzen, den Zotten, versehene bindegewebige Haut, welche zahlreiche quergestellte Falten bildet. Die Zotten sind mit dem typischen Darmepithel, d. h. cylindrischen, an der freien Fläche mit einem breiten Kutikularsaum versehenen Zellen bedeckt. Zwischen diese Darmepithelien sind zahlreiche schleimführende Becherzellen eingestreut. Um den Fuss einer jeden Zotte herum finden sich kurze, mit Cylinderepithel ausgekleidete Einsenkungen (Lieberkühnsche Krypten). In der Achse einer jeden Zotte verläuft ein grösseres Lymphgefässnetz. Die Mukosa ist von der Submukosa durch eine längs- und cirkulär verlaufende dünne Schicht von glatten Muskelfasern getrennt (Musc. mucosae). Dieselbe folgt genau allen faltenförmigen Erhebungen der Mukosa. In der Mukosa liegen zahlreiche, in den sogenannten Peyerschen Haufen zu einem dichten Lager verschmelzende Lymphknötchen, welche bis dicht an das Epithel heranreichen, andererseits die Muscularis mucosae durchbrechen und verschieden weit in die Submukosa hinabreichen. Über den Lymphknötchen fehlen die Zotten, die Drüsen sind zur Seite gedrängt. Die eigentliche Darmmuskulatur ist in eine innere cirkulär verlaufende und eine äussere longitudinal verlaufende Schicht getrennt. Zwischen beiden liegt der sogenannte Plexus myentericus (Auerbach), ein sympathisches Nervengeflecht, dessen zahlreiche Ganglien sehr gut erkennbar sind. Sie fallen als dunkle, etwas längliche schmale Flecke schon bei schwacher Vergrösserung in die Augen. Bei starker Vergrösserung sieht man hier lymphgefässartige Spalten, in welchen mehrere grosse kugelige, mit bläschenförmigem Kern versehene Zellen liegen, an denen man zuweilen gröbere Fortsätze erblickt (Ganglienzellen) und die von mehr platten Zellen schalenförmig umgeben sind. Die typische Lagerung und der Gehalt an Ganglienzellen schützt sie vor Verwechslung mit Krebssträngen, Lymphgefässen u. s. w.

Nach aussen von der Muskularis liegt die umhüllende bindegewebige Serosa. Sie ist ziemlich reich an elastischen Fasern, die sich an der Oberfläche zu einer Membrana limitans verdichten. Die letztere ist von polygonalen platten Epithelien bedeckt.

Die Schleimhaut des Dickdarms trägt keine Zotten. Sie ist von zahlreichen tiefen Lieberkühnschen Krypten, die sehr reich an Becherzellen sind, durchsetzt. An der Oberfläche finden sich mit Kutikularsaum versehene Cylinderzellen. Die übrige Wand ist

ähnlich gebaut wie die des Dünndarms, nur ist die äussere longitudinale Muskelschicht auf drei schmale Stränge, die Tänien, reduziert und dabei kürzer, wie die innere, so dass die letztere sich in Falten legt und gegen das Lumen vorspringt (Plicae sigmoides).

Besonders bemerkenswert sind noch die Verhältnisse im Bereich der Lymphknötchen des Dickdarms. Dieselben liegen in der Tiefe der Schleimhaut an der Grenze zwischen Mukosa und Submukosa, doch hauptsächlich in der letzteren. Die Musc. mucosae ist an dieser Stelle unterbrochen. Im Gegensatz zum Dünndarm trägt die Schleimhaut im Bereich des Follikels Drüsen, welche sich in der Mitte desselben tief in ihn hineinsenken und die durch eine ideale Verbindungslinie der Musc. mucosae gegebene Grenze um ein weniges überschreiten. Schon makroskopisch zeigt die Schleimhaut dementsprechend auf der Höhe eines jeden Lymphknötchens eine leichte Vertiefung.

Pseudomembranöse Entzündungen des Darmkanals finden sich bei schweren infektiösen Darmkatarrhen (Sepsis), bei Kotstauung und Einklemmungen, bei der Urämie, bei Vergiftungen durch Sublimat, Arsenik, Wismut und endlich als Teilerscheinung der Dysenterie.

Mit Vorliebe lokalisieren sich die Pseudomembranen an den vorspringenden Falten des Dünndarmes, über den Tänien und den Plicae sigmoides des Dickdarmes. In den leichten Fällen findet man feinste kleienförmige, in Wasserstrom leicht flottierende Schüppchen der dunkelroten geschwollenen Schleimhaut aufgelagert. In den schwereren Fällen kommt es zu schmutziggrauen, oft blutig oder gelblich gefärbten, den Faltenhöhen folgenden Schorfen, die beim weiteren Fortschreiten des Prozesses mehr und mehr mit einander verschmelzen. Die noch freigebliebene Schleimhaut ist sehr stark geschwollen, dunkelrot, oft schwarzrot gefärbt.

Zur mikroskopischen Untersuchung mögen zunächst Längsschnitte durch eine Darmwand mit kleienförmigem Belag der Schleimhaut dienen.

FM. GM. oder Einbettung. Pikrokarmin oder van Gieson oder Hämatoxylin-Eosin.

F oder FA. Einbettung. Fibrinfärbung.

Bei sch. V. sieht man, besonders auf der Höhe der Falten, die Köpfe zahlreicher Zotten durch eine ihnen hutförmig aufgelagerte Masse miteinander verklebt. An den Abhängen der Falten finden sich ebenfalls hier und da noch Zotten mit solchen hutförmigen Gebilden bedeckt. Diese sind nichts anderes als Fibrin- und Schleimmassen, Produkte des entzündlichen Reizes der Schleimhaut, welche an den Höhepunkten der Falten, bezw. Zotten, wo der schädigende Darminhalt besonders leicht einwirken kann, abgeschieden worden sind. Die mangelhafte Kernfärbung der Zotten auf der Faltenhöhe zeigt an, dass hier schon die Abtötung, die Nekrose des Gewebes begonnen hat. Man muss allerdings berücksichtigen, dass unter dem Einfluss des Darminhalts die kadaveröse Veränderung der Schleimhaut, bei welcher die Kernfärbung verloren geht, relativ früh eintritt. Die übrige Schleimhaut ist stark hyperämisch, reichlich von Leukocyten durchsetzt. In den erweiterten Lymphspalten finden sich Fibrinniederschläge.

Bei den schweren Formen der Darmdiphtherie, z. B. des Dickdarms durch Sublimatvergiftung (*F M. G M. K. Methylenblaufärbung. F oder F A. G M. Fibrinfärbung*), sieht man bei sch. V. eine fast völlige Vernichtung der Schleimhautstruktur. Dieselbe ist in ihren oberen Abschnitten nekrotisch, nur in der Tiefe sieht man spärliche Drüsenreste; die Gefässe der Submukosa sind prall gefüllt; vielfach sieht man hämorrhagische Herde. An der Grenze der Nekrose, aber auch tiefer hinab bis in die Submukosa besteht eine durch Zellanhäufungen bedingte dunklere Färbung. Bei der st. V. lässt sich leicht feststellen, dass es sich fast ausschliesslich um gelapptkernige Leukocyten handelt. An der Grenze gegen die Nekrose sieht man den oft beschriebenen Zerfall der Leukocytenkerne. In den Weigert Präparaten ergiebt sich ein überraschend reicher Fibringehalt, sowohl in dem nekrotischen Gewebe, wie auch in den Lymphspalten der Submukosa. In dem ersteren lassen sich auch unzählige Mengen von allen möglichen Bakterienformen nachweisen. Da sich viele Darmbakterien nicht nach Gram (Weigert) färben, muss man Methylenblaupräparate zur Kontrolle heranziehen. In manchen Fällen von Ent. pseudom. dysenterica (Dysenterie), finden sich sehr lange feine Stäbchen, welche nicht nur die nekrotischen Massen durchsetzen, sondern auch in schmalen Zügen in das noch Kernfärbung zeigende Gewebe vorgedrungen sind. Da andere Fäulnisbakterien fehlen und die Gefässe frei von Spaltpilzen sind, so kann man daraus schliessen, dass die erstgenannte Bacilleneinwucherung schon intra vitam stattgefunden hat. Vielleicht sind diese Bacillen die Erreger dieser besonderen Form von Dysenterie.

4. Tuberkulose des Darmes.

Wird bacillenhaltige Milch dem Darmkanal zugeführt, oder bacillenreiches Sputum in grösseren Mengen von Tuberkulösen verschluckt, so kann es zu einer Infektion der Darmschleimhaut kommen. Da sich der bacillenhaltige Kot vor der Bauhinschen Klappe staut, so werden am Ende des Ileum die Veränderungen am häufigsten zu finden sein. Die tuberkulösen Geschwüre sind zur Längsachse des Darmes quergestellt, zeigen auffallend zackige, wie angenagt aussehende Ränder, die zum Teil unterminiert sind, einen hökerigen unregelmässigen Grund, in welchem man, wie in den Geschwürsrändern kleine Tuberkel, zuweilen mit verkästen Centren nachweisen kann. Besonders charakteristisch und für die Diagnose eines zweifelhaften Darmgeschwürs sehr wichtig ist die Betrachtung des entsprechenden Serosa-Überzugs, in welchem man bei tuberkulösen Geschwüren sehr häufig rosenkranzförmig angeordnete Tuberkelknötchen (Tuberkulose der Lymphgefässe) erkennen kann.

Neben den Geschwüren findet man auch isolierte verkäste Tuberkel in der Schleimhaut. Nur durch die Grösse und die Verkäsung sind sie

von den einfach geschwollenen Solitärknötchen zu unterscheiden. In den Peyerschen Haufen treten sie oft zu mehreren auf und bilden das Anfangsstadium der grösseren Geschwüre.

Zur mikroskopischen Untersuchung wählt man am besten kleine isolierte Tuberkel und kleinste Geschwüre, welche in toto geschnitten werden können. FM. GM. K. Die mikroskopische Untersuchung der isolierten Tuberkel lässt schon bei sch. V. erkennen, dass es sich dem Sitze nach um ein verändertes Lymphknötchen handeln muss. Dasselbe ist vergrössert, in der Mitte heller gefärbt. Die Vergrösserung beruht, wie die st. V. zeigt, auf eine Vermehrung der Lymphocyten. Im Centrum finden wir die bekannten Bilder der tuberkulösen Neubildung, epitheloide Zellen, Riesenzellen und in älteren Stadien Verkäsung. Die letztere kann bis dicht an die Schleimhautoberfläche heranreichen oder es fehlt die Schleimhautdecke bereits völlig. Damit haben wir den Beginn der Geschwürsbildung. Bei mikroskopischer Durchmusterung der fertigen Geschwüre kann man leicht die charakteristische Gestalt derselben, wie sie der Querschnitt zeigt, feststellen. Entsprechend dem sinuösen Charakter der Geschwüre sieht man auch hier die erhaltene Schleimhaut von beiden Seiten über den Grund des Geschwüres herüberragen, welcher durch eine weitergehende Zerstörung der Submukosa er. zeugt ist. (Fig. 1 Taf. XIII.) In dem das Geschwür begrenzenden Gewebe, sowohl beiderseits in der Submukosa wie in der den Grund bildenden Muskularis findet man wechselnde Mengen zellreicher Knötchen mit Riesenzellen und centraler Verkäsung, also richtige Tuberkel, durch deren weitergehende Nekrose und Zerfall das Geschwür vergrössert wird.

Entsprechend dem unregelmässigen Sitz der Tuberkel wird auch die Zerstörung in unregelmässiger zackiger Form vor sich gehen, wobei jeder Zacken einem zerfallenen Tuberkel entspricht (angenagtes Aussehen des Geschwürsrandes). Sehr deutlich kann man an manchen Präparaten sehen, wie Tuberkel in senkrechter Richtung die Muskulatur durchsetzten und in dem Bindegewebe der Serosa zu förmlichen Reihen angeordnet sind.

In seltenen Fällen fehlen die Tuberkelbildungen ganz und das Geschwür ist nur mit einem gleichmässigen, zuweilen Riesenzellen führenden Granulationsgewebe ausgekleidet, welches auf der ganzen Oberfläche der Verkäsung anheimfällt. Bei Tuberbacillenfärbung lassen sich oft grosse Mengen von Bacillen in diesem Käse und dem anstossenden Granulationsgewebe nachweisen.

5. Typhus des Darmes.

Die durch den Typhusbacillus in dem Darmkanal hervorgerufenen Veränderungen sind charakterisiert durch eine sehr starke, sogenannte markige Schwellung der Lymphknötchen, besonders an den Peyerschen Haufen (1. Stadium). Die langsam an der Oberfläche beginnende und in die Tiefe fortschreitende Nekrose der Schwellungen bedingt die sogenannten

Schorfbildungen (2. Stadium). Durch Abstossung der Schorfe kommt es zur Geschwürsbildung (3. Stadium). Diese Geschwüre verlaufen im Gegensatz zu den tuberkulösen hauptsächlich in der Längsachse des Darmes, entsprechend der Richtung der Peyerschen Haufen. Sie zeigen meist verdickte glatte, steil abfallende Ränder und einen, nach vollständigem Abstossen des nekrotischen Gewebes glatt erscheinenden Grund. An dieses Stadium der Geschwürsbildung schliesst sich als viertes die Vernarbung der gereinigten Geschwüre an, durch welche die Heilung beendet wird.

F M. G M. K oder Färbung mit Löfflers Methylenblau,
F oder F A. G M oder Einbettung. Fibrinfärbung.

a) Markige Schwellung.

In normalen Präparaten des Dünndarmes finden wir an der Stelle der Peyerschen Haufen eine sehr starke, zu einzelnen Knötchen gruppierte Ansammlung von rundkernigen Lymphocyten im Gebiete der Mukosa, wodurch dieselbe stark verbreitert erscheint. Die Muscularis mucosae ist nach unten gedrängt und bildet die Grenze der Knötchen gegen die Submukosa, die nur von den grösseren Knötchen durchbrochen wird, welche dann in die Submukosa hineinreichen. Alle diese Knötchen sind leidlich scharf begrenzt, so dass sie im schwach vergrösserten Bilde wohl von einander getrennt werden können. An Durchschnitten durch die markig geschwollenen Peyerschen Haufen fällt sofort auf, dass diese Grenzen völlig verwischt sind, dass nicht allein die Mukosa, sondern auch die Submukosa, bis in die Muskularis hinein, von einer dichten Zellmasse durchsetzt ist, so dass die Schleimhaut um das Mehrfache verdickt erscheint. (Fig. 3, Tafel XII.) Auf der Höhe der Schwellung ist die Schleimhaut glatt gezerrt, zuweilen von einem fibrinösen Exsudat bedeckt. Bei st. V. zeigt sich, dass sich die Zellvermehrung aus den verschiedensten Elementen zusammensetzt, dass die Hauptmenge aus Lymphocyten, welche die ursprünglichen Knötchen des Peyerschen Haufen bildeten, besteht, dass daneben aber reichliche Mengen gelappt-kerniger Leukocyten vorhanden sind, die in den späteren Stadien noch zuzunehmen pflegen. Dann aber finden sich sowohl inmitten der Lymphknötchen, wie vor allem in ihrer Umgebung zahlreiche grosse, blasse, rundliche und spindelförmige Elemente mit bläschenförmigen Kernen, welche z. T. eine besonders grosse Form von Wanderzellen, z. T. wuchernde Bindegewebszellen bezw. Endothelien der Lymphspalten darstellen. Die von prall gefüllten Kapillaren und Gefässen durchzogene Schleimhaut hat sich also in ein förmliches Granulationsgewebe umgewandelt.

b) Die Nekrose.

An Querschnitten durch einen verschorften Peyerschen Haufen kann man bei sch. V. das tote Gewebe an der mangelnden Kernfärbung

leicht erkennen und damit feststellen, dass der abgestorbene Bezirk einen nach unten sich allmählich verjüngenden, abgestumpften Kegel bildet, dessen Basis die Oberfläche der Schwelluug darstellt (Fig. 2 Taf. XIII). Auch bei vorgeschrittener Nekrose ist das tote Gewebe noch immer von einem Ringe zelliger Infiltration und zelliger Wucherung umgeben. Die Nekrose reicht häufig bis an die Grenze der Muskularis, seltener bis in dieselbe hinein. Dringt sie ausnahmsweise bis zur Serosa vor, so ist eine Perforation des Darmes die Folge. An der Grenze zwischen totem und lebendem Gewebe, sowie in den nekrotischen Massen sieht man vielfach hämorrhagische Flecke. Man kann feststellen, dass selbst grössere Gefässe mit teilweise erhaltenem Inhalt, das heisst gut erkennbaren Blutkörperchen, in den nekrotischen Bezirk hineinreichen. Dieser Umstand erklärt die bei Lösung des Schorfes zuweilen eintretenden schweren Darmblutungen. An Methylenblau-Präparaten kann man ferner in dem Schorfe zahlreiche dunkelblaue Flecken erkennen, von denen die oberflächlich gelegenen, aus Kokken und verschiedensten Stäbchenformen bestehenden, wohl als nachträgliche Einwanderer, die in der Tiefe gelegenen, oft gruppenweise vereinigten feinen, länglichen Stäbchen als Typhusbacillen angesehen werden können, wenn auch der positive Nachweis derselben nur durch die Züchtung möglich ist. Färbt man nach Weigert, so lässt sich leicht sowohl in den nekrotischen, wie in den angrenzenden Bezirken eine reichliche Fibrinausscheidung nachweisen.

c) Die Geschwüre.

F M. G M. K oder elastische Faserfärbung.

Untersucht man ein gereinigtes Geschwür, so findet man sowohl in den stark geschwollenen Rändern, wie auch in dem fast ebenen Grunde derselben noch längere Zeit eine starke zellige Infiltration. In späteren Stadien sieht man die Geschwürsfläche mit einem gefässreichen Granulationsgewebe bedeckt. Wenn sich dasselbe in fibrilläres Bindegewebe umgewandelt hat, kann ein neuer Epithelüberzug von den Rändern her gebildet werden. Auch drüsenartige Einstülpungen und zottenartige Neubildungen sind beobachtet worden, doch findet eine Wiederherstellung der eigentlichen Struktur nicht statt. Auch die Lymphknötchen werden nicht wiedergebildet.

6. Dysenterie.

Die unter dem Namen Dysenterie zusammengefassten Infektionskrankheiten spielen sich in erster Linie am Dickdarm ab und sind gekennzeichnet durch eine mit diphtherischen Veränderungen einhergehende geschwürige Zerstörung der Schleimhaut. Die Geschwüre sind von sehr unregelmässiger Gestalt (landkartenförmig), dabei oft sehr ausgebreitet, reichen zuweilen bis auf die Muskulatur, unterwühlen förmlich die Schleim-

haut, so dass oft grössere Brücken und Spangen losgelöster Schleimhaut gebildet werden. Die Heilung verläuft unter einer ausgedehnten Narbenbildung.

F M. G M. K oder van Gieson oder Methylenblaufärbung. F oder F A. G M oder Einbettung. Fibrinfärbung.

Die in manchen Fällen vorhandenen pseudomembranösen Veränderungen sind bereits oben (s. Enteritis pseudomembranacea) geschildert worden. Daher seien hier nur die Geschwürsbildungen genauer besprochen. Bei der Durchmusterung des Präparats mit sch. V. erkennt man leicht die ausgedehnten Defekte in der Schleimhaut, welche meist bis in die Submukosa hineinreichen. In der Submukosa geht die Zerstörung gewöhnlich weiter, als in der eigentlichen Mukosa, so dass letztere dachförmig über das Geschwür herüberragt. In älteren Fällen sind diese Unterminierungen sehr ausgesprochen, so dass einzelne Schleimhautinseln wie Pilze auf kurzen Submukosastielen der Muskularis aufsitzen (Figur 2, Tafel XII). Die stark verdickte Submukosa ist in der Nähe der Geschwüre von Zellen dicht durchsetzt und die st. V. zeigt, dass dieselben zum Teil gelapptkernige Leukocyten, vorwiegend rundkernige Elemente sind. Es handelt sich also um eine chronische eitrige Entzündung. Zu beachten ist noch, dass sich an den Geschwürsrändern, und zwar in der eigentlichen Submukosa, wo Drüsen und epitheliale Gebilde sonst fehlen, ein deutlicher Epithelbesatz finden kann. Es zeigt sich, dass derselbe von der erhaltenen Schleimhaut, die sich umkrümmt und in den Anfangsteil der Geschwüre förmlich hineinlegt, abstammt. Dieses Hineinwuchern der Schleimhautepithelien in die Buchten der Geschwüre ist nicht ohne weiteres als ein Heilungsprozess aufzufassen, sondern kann auch eine einfache Folge des entzündlichen Reizes sein. Es kommen nämlich gerade bei der Dysenterie des Dickdarmes atypische Epithelwucherungen an den noch erhaltenen Schleimhautpartien und zwar im Bereiche der Follikel vor. Hier, wo normalerweise eine Lücke in der Musc. mucosae besteht, welche durch lymphatisches Gewebe ausgefüllt ist, sieht man die Schleimhautdrüsen viel weiter als in der Norm in die Submukosa hineinreichen und beobachtet nicht selten Sprossenbildung und starke cystische Erweiterungen derselben.

Durch Bildung von Granulations- und Narbengewebe kann es zur Ausheilung der Geschwüre kommen.

Die klinisch und anatomisch so verschiedenartig gestaltete Erkrankung ist auch ätiologisch keine einheitliche (s. Enteritis pseudomembranacea). Für viele Fälle sind in neuerer Zeit Amöben als die spezifischen Erreger erkannt worden. Dieselben stellen rundliche, mit Methylenblau sich schwach färbende Gebilde dar, deren Durchmesser 15—25 μ beträgt. Durch bestimmte Färbungsmethoden (Mallory) kann ein Kern in ihnen nachgewiesen werden. Diese Amöben finden sich in grossen Haufen inner-

halb der eitrigen Herde, häufig auch in den stark dilatierten Lymphgefässen der Submukosa.

Amöbenfärbung nach Mallory (nur für Schnitte):

1. Härtung in Alkohol. Einbettung.

2. Färben der Celloidin- oder Paraffinschnitte in ges. wässeriger Lösung von Thionin 5—20 Minuten lang.

3. Auswaschen in Wasser.

4. Differenzieren in 2%iger wässeriger Lösung von Oxalsäure 1/2 bis 1 Minute.

5. Auswasehen in Wasser.

6. Entwässern, Aufhellen ete.

Die Kerne der Amöben und die Granula der Mastzellen sind rötlieh, die Kerne aller anderen Zellen blau gefärbt.

Ähnliche Resultate giebt Unnas Plasmazellenfärbung. Deckglastrockenpräparete nehmen die Färbung nieht an. Doch kann man die Darmentleerungen in Alkohol härten und an ihnen die Unnasehe Methode versuehen. Concilman and Lafleur. Amoebic Dysentery. The Johns Hopkins Hospital Reports. Vol. II. 1891.

7. Colitis cystica.

Bei ehronischen Reizzuständen des Diekdarmes findet man zuweilen in die Schleimhaut eingestreut zahlreiche diehtstehende, eben siehtbare, tautropfenähnliehe Gebilde. *F M. G M. K.* Schon die sehwache Vergrösserung giebt an den mikroskopisehen Sehnitten Aufklärung über die Natur dieser Bildungen. Sie sind niehts anderes, als stark erweiterte Drüsen. Kommt es bei entzündliehen Wucherungen des Bindegewebes zu Verengerungen der Drüsenöffnungen, oder gar zum Versehluss, so kann der vielleicht auch in seiner Konsistenz veränderte Schleim nicht genügend leicht oder gar nieht entfernt werden. So staut sich das Sekret und erweitert den schmalen Drüsenkanal zu einem eiförmigen oder kugeligen Hohlraum (Cyste) (Fig. 1 Taf. XII).

8. Amyloid des Darmes.

Bei sehwerer amyloider Entartung ist auch der Darm nicht selten mit beteiligt. Bei Aufgiessen von Jodlösung färben sich die Darmzotten braun-schwarz, so dass die Schleimhaut wie punktiert aussieht. *Trägt man mit der Schere kleine Stückchen Schleimhaut ab, oder macht Doppelmesserschnitte von dem Darm* und färbt sie mit Lugolseher Lösung (Abspülen mit Wasser, Einbettung mit Glyeerin), so sieht man auch hier eine Braunfärbung der Zotten, ohne dass man erkennen könnte, wieweit nur die Gefässwände oder das ganze Bindegewebe die Färbung angenommen

haben, während in der Submukosa die amyloide Entartung deutlich auf die Wandungen der kleineren Arterien beschränkt ist.

9. Zottenmelanose.

In Fällen von chronischen Darmkatarrhen findet sich häufig eine schwärzliche Färbung in den Centren oder der Peripherie der Lymphknötchen, seltener eine Schwarz- oder Graufärbung sämtlicher Zotten des Dünndarmes (Zottenmelanose).

Die mikroskopische Untersuchung zeigt an *frischen Scheerenschnittpräparaten*, dass diese Schwarzfärbungen durch die intracelluläre Ablagerung zahlreicher feiner, unregelmässiger Körner bedingt sind, die, abgesehen von der Farbe, mit den früher beschriebenen Blutpigmenten übereinstimmen. Die dunkle Färbung der Körnchen im Gegensatz zu dem Gelb und Braun des gewöhnlichen Blutpigments ist vielleicht durch eine Verbindung des im Pigment enthaltenen Eisens mit Schwefel, der aus den Schwefelverbindungen (SH_2) des Darminhalts stammt, bedingt. Auf Zusatz von Salzsäure treten die braunen und gelben Farbentöne des Pigments wieder hervor.

10. Die Hämochromatose.

An den mit dem Namen Hämochromatose (s. pag. 78) bezeichneten Pigmentierungen der Organe nimmt auch die Darmmuskulatur teil. Doch findet sich auch sonst, zumal im höheren Alter, ferner bei Säufern und Kachektischen eine äusserlich sichtbare braune Färbung der Darmwand, die, wie die mikroskopische Untersuchung eines *frischen Zupfpräparates* am besten zeigt, auf der Ablagerung feiner gelber Körnchen in den Muskelfasern, besonders an den Polen der Kerne beruht. Diese Körnchen geben in der überwiegenden Mehrzahl keine Eisenreaktion und gleichen somit den autochthonen Pigmenten des Herzmuskels, der Leberzellen etc.. Goebel, Virchows Archiv. Bd. 136. 1894.

11. Parasiten des Darmes.

In Entleerungen des Darmkanals finden sich selbstverständlich diejenigen Parasiten wieder, welche wir als Erreger spezifischer Krankheiten bereits kennen gelernt haben, z.B. Typhusbacillen, Tuberkelbacillen, Dysenterie-Amöben, denen noch besonders die Cholerabacillen anzureihen wären. In manchen Fällen gelingt der Nachweis dieser Parasiten ziemlich leicht in frischen (Amöben) oder in gefärbten Deckglaspräparaten (Cholerabacillen, Tuberkelbacillen). Die Amöben sind im Ruhezustand rundliche, relativ grosse (24 μ und mehr im Durchmesser haltende), durch ihren Glanz auffallende Gebilde. Im lebenden Zustande zeigen sie lebhafte

Bewegungen, indem sie stumpf abgerundete Vortreibungen bilden. Diese Ausläufer sind heller als der Leib, welcher gewöhnlich stark gekörnt ist und viele Vakuolen enthält. Der rundliche Kern ist nur schwer zu sehen und tritt erst bei Essigsäurezusatz deutlicher hervor. Im Zellleib können sich Trümmer von weissen und roten Blutzellen finden. Fettkörnchen pflegen zu fehlen. Die Kerne der Amöben färben sich mit den gewöhnlichen Kernfarbstoffen nicht (s. Blutparasiten). Bei der Ähnlichkeit des Typhusbacillus mit dem im Darme schmarotzenden Bacterium coli commune ist das Züchtungsverfahren unerlässlich, wenn es sich um die Differenzierung des Typhusbacillus handeln soll. Neben diesen niederen Organismen

Fig. 14.

Nach der Zusammenstellung in Orths Lehrbuch der spez. pathol. Anatomie. Bd. I. pag. 891. (Aus Heller, Darmschmarotzer in Ziemssens Handbuch der spez. Pathol. Bd. VII, 2 und Bizzozero, Klin. Mikroskopie.) Ungefähr gleich starke Vergrösserung der einzelnen Eier von: 1. Taenia solium (32—35 μ lang), 2. T. saginata, 3. Bothriocephalus latus (70—80 μ), 4. Trichocephalus dispar (52—60 μ), 5. Anchylostoma duodenale (58 - 62 μ), 6. Distomum hepaticum (130—145 μ), 7. Distomum lanceolatum (40 μ), 8. Distomum haematobium (120 μ), 9. Oxyuris vermicularis (52—55 μ), 10 Ascaris lumbricoides (60—75).

beherbergt bekanntlich der Darm häufig grössere, der Klasse der Würmer angehörige Parasiten, deren Vorhandensein sich klinisch in unbestimmten Symptomen, Bleichsucht, Übelkeiten, Verdauungsstörungen äussert. Bei einigen dieser Würmer gehen makroskopisch sichtbare Teile, wie z. B. die Glieder des Bandwurmes, mit dem Kote ab. Bei anderen bedarf es der mikroskopischen Untersuchung des Stuhles, um die Existenz des Wurmes festzustellen. Das geschieht mit dem Nachweis der Geschlechtsprodukte, der Eier, welche dem Kot meist in grosser Menge beigemischt sind und die sich durch ihre charakteristischen Formen und verschiedene Grösse mikroskopisch unterscheiden lassen (Fig. 14).

12. Milzbrand des Darmes.

In seltenen Fällen kommt es zu einer Infektion des Darmkanals durch Milzbrand-Virus. Diese giebt sich hauptsächlich in umschriebenen hämorrhagischen Infiltrationen und in diphtherischen Veränderungen der Schleimhaut mit nachträglichem eitrigen, geschwürigen Zerfall derselben, sogen. Schleimhautkarbunkeln, deren Sitz besonders der Dünndarm ist, kund. Von Interesse sind die mikroskopischen Bilder, besonders durch den leichten Nachweis der gewöhnlich in grossen Massen vorhandenen Milzbrandbacillen.

FM. GM oder Einbettung. Gramsche Färbung.

Wie in den photographischen Abbildungen (Figur 1 u. 2, Tafel XIV) zu sehen ist, durchsetzen die Bacillen in grossen Scharen das in seinen Lymphspalten stark erweiterte (ödematöse) Bindegewebe der Mukosa und Submukosa. Daneben finden sie sich auch vielfach in den Drüsenschläuchen und zeigen den Weg an, den sie vom Darmlumen bis in die Darmwand genommen haben. Neben der ödematösen Durchtränkung und vereinzelten Blutungen zeigen diese Schnitte von ganz frischer Milzbrand-Infektion bereits eine reichliche Anhäufung von Leukocyten, besonders in der lockeren Submukosa, wo sie sich mit den Bacillenscharen mischen (Figur 2). Die Milzbrandbacillen sind auffällig grosse plumpe Stäbchen, die bald längere Faden bilden, bald in kleine Stückchen zerfallen können.

Eine genaue Durchsuchung der einzelnen Leukocyten zeigt, dass manche derselben in ihrem Leibe solche kleinen Bruchstücke von Milzbrandfäden enthalten (Figur 2), ja förmlich damit überladen sind. Der Umstand, dass an den Kernen dieser Zellen gar keine Zerfallserscheinungen zu sehen sind, deutet wohl darauf hin, dass die Zelle im Kampf mit den Bakterien siegreich geblieben ist und die Bakterienbruchstücke in sich aufgenommen hat (Phagocytose). Die späteren Veränderungen, Nekrose der Schleimhaut, eitrige Demarkation und Geschwürsbildung, sind in ihren einzelnen mikroskopischen Bildern schon an anderen Stellen genügend geschildert worden.

13. Der Wurmfortsatz.

Die Schleimhaut desselben zeichnet sich durch ihren ausserordentlichen Reichtum an Lymphknötchen aus, die vielfach zusammenfliessen und einen förmlichen Ring lymphocytärer Infiltration um das ganze Lumen des Processus bilden. Ein Teil der im Wurmfortsatz gebildeten Drüsen wird schon während der fötalen Entwickelung abgeschnürt, zu Cysten umgewandelt und endlich völlig zerstört (Stöhr). Beim Erwachsenen fehlen über den Lymphknötchen die Drüsen ganz. Mit höherem Alter tritt eine Atrophie der Schleimhaut und eine Verkleinerung der Lymphknötchen auf.

FM. GM. K.

Nach Ribbert unterscheidet man zwischen einer physiologischen vom Ende des Processus vermiformis aus beginnenden Obliteration und einer

durch entzündliche Veränderungen meist am Anfang oder in der Mitte sitzenden Atresie. Bei der ersteren ist der von der Muskularis umschlossene Raum von einem faserigen Bindegewebe erfüllt, welches von spärlichen, ungefähr radiär der Mitte zustrebenden Gefässen durchsetzt ist. Es entspricht der Submukosa. Im Centrum selbst befindet sich ein feinfaseriges, der ursprünglichen Mukosa entsprechendes Geflecht. Eine Muscularis mucosae fehlt. Die an den obliterierten Teil anstossende Schleimhaut ist verdünnt, die Drüsen fehlen, die Oberfläche ist von einem einreihigen Cylinderepithel bedeckt.

Bei der entzündlichen Atresie ist die innerhalb der Muskulatur gelegene bindegewebige Narbe ganz unregelmässig aufgebaut, die Gefässscheiden sind zellreicher, in der Muskularis und Serosa finden sich kleinzellige Infiltrationen. Dieselben entsprechen den Lymphgefässen und lassen sich auch bei den frischeren, durch Kothstauung und andere uns noch nicht bekannte Ursachen bedingten Entzündungen nachweisen. Zuweilen ist der Muskelring durch solche entzündliche Zellwucherungen völlig unterbrochen und die Serosa im Zustande heftigster Entzündung, ohne dass eine wirkliche Perforation besteht.

Bei schwerer Darmtuberkulose ist der Processus häufig mitergriffen. Auch Aktinomykose des Processus vermiformis ist nicht so ganz selten. Dabei kann die Wandung desselben nur das Bild der oben geschilderten einfachen Entzündung zeigen, während der Nachweis des Pilzes erst in dem perityphlitischen Eiter gelingt.

Litt.: Ribbert, Virchows Archiv. Bd. 132. 1893. — Letulle und Weinberg, Archives des sciences médicales. Bd. II. 1897.

14. Erosionen der Magenschleimhaut.

Der histologische Aufbau der Magenwand gleicht im Groben derjenigen des Darmkanals. Sie besteht aus einer serösen Hülle, einer unregelmässig geschichteten starken Muskulatur, einer zellarmen Submukosa und einer von letzterer durch eine Muskelschicht (Musc. mucosae) getrennten Mukosa. Dieselbe trägt die spezifischen Magendrüsen und ist mit einer wechselnden Zahl von Lymphknötchen, welche dicht oberhalb der Musc. mucosae liegen, ausgestattet. Die Schleimhautoberfläche zeigt zahlreiche feine Grübchen, die Magengrübchen, in welche die Magendrüsen einmünden. Die Schleimhautoberfläche wie die Magengrübchen sind von einem spezifischen Cylinderepithel bekleidet. Dasselbe besitzt keinen Kutikularsaum wie die Darmepithelien, wandelt sich auch nicht in Becherzellen um. Doch enthalten die Epithelleiber eine schleimartige, mit den gewöhnlichen Methoden nicht färbbare Substanz. Die Hauptmasse dieser Magendrüsen (die Fundusdrüsen) besitzen zweierlei Epithel, die das Lumen begrenzenden cylindrischen Hauptzellen und die dunkler gefärbten, von dem Lumen förmlich zurückgedrängten Belegzellen. Die Drüsen der Pylorusgegend (Pylorusdrüsen) enthalten nur Hauptzellen.

Zur Darstellung der Belegzellen dient nach Vorfärbung mit Hämatoxylin eine Nachfärbung mit Eosin, stark verdünnter Säurefuchsinlösung, schwacher wässeriger Lösung von Kongorot. Die Belegzellen werden rötlich gefärbt.

Nach heftigem Erbrechen, bei akuten Katarrhen des Magens u. s. w. finden wir, besonders auf der Höhe der Längsfalten des Magens reihen-

förmig angeordnete kleinste, flache Geschwüre, welche durch einen dunkelroten Grund ausgezeichnet sind. An anderen Stellen finden sich nur dunkelrote Flecke in der Schleimhaut, ohne dass ein Substanzverlust zu bemerken wäre.

FM. GM. Karminfärbung oder Hämatoxylin-Eosin oder van Gieson.

An Querschnitten durch die oben erwähnten roten Flecke erkennt man schon bei sch. V., dass dieselben durch eine dichte Infiltration der eigentlichen Schleimhaut mit Blut bedingt sind. Die st. V. zeigt, dass das oberflächliche Epithel dabei abgehoben und das Blut nicht nur in die Bindegewebsspalten, sondern auch in die Drüsenlumina eingedrungen ist. Die Kernfärbung ist nicht so klar und deutlich wie in der angrenzenden gesunden Schleimhaut, zum Teil ganz geschwunden. Es liegt also eine Hämorrhagie in der Schleimhaut vor, welche zugleich eine Ernährungsstörung des Gewebes verursacht hat. An den kleineren Geschwüren sehen wir an dem Grunde des Infarkts ebenfalls noch die Reste einer hämorrhagischen Infiltration. Diese Geschwürchen (sogenannte Erosionen, weil sie nur die Schleimhaut selbst betreffen) sind also durch eine, von oben her beginnende Verdauung und Auflösung des hämorrhagisch infiltrierten Gewebes seitens des Magensaftes erzeugt. In der Submukosa findet man oft eine besonders starke Füllung der Venen, woraus man schliessen könnte, dass die Blutungen die Folgen starker venöser Stauungen sind. In der das Geschwür begrenzenden Schleimhaut besteht zuweilen eine deutliche leukocytäre Infiltration.

Aus solchen Erosionen können auch grössere Magengeschwüre entstehen, die bekanntlich durch treppenförmigen Bau der Geschwürsränder gekennzeichnet sind. Mikroskopische Durchschnitte durch ein solches Geschwür zeigen, dass diese Absätze den verschiedenen Schichten der Magenwand entsprechen. Frischere entzündliche Veränderungen fehlen gewöhnlich. Der innerste Saum ist zuweilen schlecht gefärbt. Das bedeutet nicht immer Nekrose, sondern kann eine Folge postmortaler Verdauung sein. Die Schleimhaut ist an den Geschwürsrändern nach innen geschlagen und zeigt zuweilen atypische Drüsenwucherungen, welche die Muscularis mucosae durchbrechen können. Das Epithel dieser neugebildeten Drüsen hat Ähnlichkeit mit dem Darmepithel. In dem Grund des Geschwüres sieht man häufig kleine Hervorragungen. Das sind die Stümpfe der grösseren Gefässe, welche der verdauenden Wirkung des Magensaftes länger Widerstand leisten. In den mikroskopischen Schnitten zeigen dieselben thrombotische Verschlüsse mit partieller Organisation oder auch selbständige ausgedehnte Intimawucherungen (s. Thrombose und Endarteriitis).

Litt.: Hauser, Das chron. Magengeschwür. Leipzig 1883. — Matthes, Zieglers Beiträge. Bd. XIII. 1893. — Nauwerck, Münch. med. Wochensch. 1895. — Gerhardt, Virchows Archiv. Bd. 127. 1892.

15. Chronische Gastritis.

Die Folgen des chronischen Magenkatarrhs äussern sich bald in einer auffälligen Verdickung der Schleimhaut, bald in einer hochgradigen Verdünnung derselben. Die sich dabei abspielenden feineren Vorgänge an dem Oberflächen- und Drüsenepithel können nur an sorgfältig und bald nach dem Tode gehärteten Stückchen untersucht werden, da die postmortale Einwirkung des Magensaftes das oberflächliche Epithel bald löst und feinere Färbungen unmöglich macht. Einen gewissen Schutz gegen die Wirkungen des Magensaftes bietet die bald nach dem Tode mit einer Schlundsonde vorgenommene Füllung des Magens mit Sublimat, Alkohol, Formol.

Für die Betrachtung der gröberen Veränderungen, besonders des Bindegewebes, genügen Härtungen in FM. GM oder Einbettung. K oder Hämatoxylin-Eosin-Färbung.

Die mikroskopische Untersuchung zeigt, dass die Verdickung der Schleimhaut hauptsächlich bedingt ist durch eine Zunahme des Bindegewebsgerüstes, wodurch die sonst dicht an einander liegenden Drüsen stark auseinander gedrängt sind. Die Verdickung des Bindegewebsgerüstes ist aber verursacht durch eine reichliche Zellvermehrung oder Zelleinwanderung. Der grössere Teil der Zellen zeigt den Charakter der rundkernigen Lymphocyten. Sehr schön tritt die zellige Infiltration zwischen den Drüsen auf Flachschnitten durch die Magenschleimhaut hervor. Von dieser diffusen Zellwucherung ist die knötchenförmige zu trennen. Schon normalerweise finden sich, ähnlich wie im Darm, kleine Lymphknötchen in der Schleimhaut, die bei entzündlichen Zuständen sich stark vergrössern können, so dass sie schon mit blossem Auge als weisse Flecke erkannt werden. Auch an den Drüsen lassen sich Wucherungsvorgänge durch die stärkere Schlängelung, auch wohl durch Kernteilungsfiguren der Epithelien nachweisen. Die letzteren sind besonders am Fundus auffallend hoch, die Belegzellen fehlen mehr oder weniger, während als neue Elemente richtige Becherzellen auftreten.

In den Fällen von hochgradigem Schwund der Schleimhaut stellt das Mikroskop fest, dass dieselbe fast nur aus faserreichem Bindegewebe besteht, und dass die spezifischen Bestandteile der Schleimhaut, die durch Haupt- und Belegszellen charakterisierten Drüsen, geschwunden sind. An ihre Stelle sind kurze unregelmässige, drüsenartige Gebilde getreten, welche mit Kutikula tragenden Epithelien und richtigen Becherzellen ausgekleidet sind und an die Krypten der Dickdarmschleimhaut erinnern. In seltenen Fällen finden sich zahlreiche kleine Cystenbildungen.

Litt.: Adolf Schmidt, Virchows Archiv. Bd. 143. 1896. — Martius und Lubarsch, Achylia gastrica. Leipzig. 1897. — Thorel, Virchows Arch. Bd. 151. 1898.

Die akut entzündlichen Prozesse des Magens z. B. die Eiterungen, zeigen histologisch nichts besonderes. *An frischen Doppelmesserschnitten*

durch die Magenwand lässt sich bei akuter Gastritis, wie z. B. bei Phosphorvergiftungen etc. eine deutliche Verfettung sowohl an den Epithelien wie an den Bindegewebszellen nachweisen (Zusatz von Kalilauge).

16. Soor des Ösophagus.

Die Speiseröhre baut sich aus drei Schichten auf. Den äussersten Ring bildet eine in den oberen Abschnitten aus quergestreiften, in den unteren aus überwiegend glatten Fasern bestehende, cirkulär und longitudinal angeordnete Muskulatur. Dann folgt eine zellarme Submukosa und, von ihr durch eine Musc. mucosae getrennt, eine papillentragende Mukosa. Dieselbe ist mit geschichtetem, nicht verhornendem Plattenepithel bedeckt.

Die zahlreich vorhandenen Schleimdrüsen sind zum Teil in die Mukosa, zum Teil in die Submukosa eingebettet. Die Lymphknötchen sind besonders in der Umgebung der Drüsenausführungsgänge angeordnet.

Bei sehr geschwächten Patienten, insbesondere bei Kindern, ferner bei Diabetikern kann es im Schlunde sowie in den Anfangsteilen der Speiseröhre (seltener in der Trachea und Magen) zur Bildung weisslicher Membranen kommen, die jedoch mit Diphtherie nichts zu thun haben, sondern Wucherungen des Soorpilzes (Oidium albicans, Monilia candida) sind. Dieselben liegen bald mehr oder weniger fest der Schleimhaut auf, sind bald von derber, bald von mehr weichschmieriger Konsistenz. *Entnimmt man ein Stück der Membran und zerteilt es in Kochsalzlösung*, so sieht man schon bei m. V. an den helleren Stellen ein deutliches Fadenwerk und kann bei st. V. feststellen, dass es sich um sehr lange, deutlich konturierte, breite Fäden handelt, welche alle ziemlich gleich stark sind und sich durch ihre mannigfachen Biegungen und Verzweigungen von den starren Fibrinfäden deutlich unterscheiden. Die Fäden sind septiert und enthalten zum Teil feinste Körnchen. Neben den Fäden finden sich auch kleine, glänzende, ovale und runde Körperchen, die oft zu zweien oder mehreren perlschnurartig aneinander gereiht sind. Zusatz von Kalilauge lässt dieselben, ebenso wie die Fäden unverändert. Diese Körperchen stellen die Konidien des Pilzes dar. In inniger Mischung mit den Pilzfäden finden sich feinkörnige Massen (Kokkenhaufen, wie der Zusatz von Kalilauge oder Essigsäure ergiebt), ferner feine zum Teil kernlose dünne Schüppchen, die abgestossenen Deckepithelien der Ösophagusschleimhaut. Über die feinere Verteilung des Pilzes in der Schleimhaut selbst geben uns mikroskopische Querschnitte Aufschluss.

FM. GM oder Einbettung. Gramsche oder Weigertsche Färbung.

Die fädigen Massen des Pilzes, welche sich in ihrer dunkelblauen Färbung klar von dem Gewebe abheben, durchsetzten in dichten Zügen das dicke Plattenepithellager der Schleimhaut. In schweren Fällen dringen die Pilzfäden, wie es die Photographie Fig. 3, Tafel XIII zeigt, noch weiter in die Tiefe bis in die Muscularis mucosae und in die Submukosa vor. Die Folge dieser Pilzwucherung ist eine Anhäufung von Eiterzellen im

Gewebe. Wird dieselbe sehr stark, so kann es zu einem geschwürigen Zerfall oder zur Abscessbildung in der Tiefe kommen. Heller, Deutsches Arch. f. klin. Med. Bd. 55. 1895.

VIII. Die serösen Häute.

Mit diesem Ausdruck bezeichnen wir die Auskleidungen der grösseren Körperhöhlen, Bauchhöhle, Brusthöhle, Herzbeutelhöhle. Dieselben bestehen aus einer bindegewebigen Unterlage, welche an der freien Oberfläche mit platten polygonalen rundkernigen Zellen oder Schüppchen, Epithelzellen (Endothelzellen) bedeckt ist. Färbt man mit Orcein, so lässt sich in dem Bindegewebe ein Gerüst von elastischen Fasern nachweisen, welches sich dicht unter dem Epithel zu einer besonders deutlichen, elastischen Lamelle vereinigt, so dass die Deckzellen derselben direkt aufruhen oder nur durch eine dünne Bindegewebslage von ihr getrennt sind. Da sich die verschiedenen pathologischen Veränderungen in ganz gleicher Weise an den genannten Häuten (Peritoneum, Pleura, Perikardium) abspielen, so ist es gleichgültig, an welcher dieselben studiert werden.

1. Akute Peritonitis.

Die allerersten Anfänge einer entzündlichen Reizung des Peritoneums, wie man sie bei Bauchoperationen, die in Kürze letal verlaufen, bei Einklemmungen etc. vorfindet, bestehen in einer lebhafteren Injektion der Gefässe, vor allem der Darmserosa und einer leichten Klebrigkeit derselben, ohne dass der eigentliche Glanz, welchen dieselbe darzubieten pflegt, verschwunden ist. *Zur frischen Untersuchung* nimmt man etwas von der schwachtrüben Flüssigkeit, welche an dem Messer beim Überstreichen über die Serosa haften geblieben ist. Bei st. V. sieht man, dass diese Trübung durch Zellen bedingt ist, von denen die grossen polygonalen, oft noch zusammenhängenden Elemente mit runden Kernen abgestossene Epithelzellen, die kleineren rundlichen Elemente gelapptkernige Leukocyten sind.

Lassen sich im *Deckglastrockenpräparate* zugleich Bakterien in grösserer Zahl nachweisen, so ist damit der Beweis erbracht, dass es sich um die ersten Anfänge einer parasitären eitrigen Entzündung handelt, vorausgesetzt, dass die Sektion früh genug gemacht worden ist, um kadaveröse Bakterieninvasionen ausschliessen zu können. Um die Epithelveränderungen bei der beginnenden Entzündung zu untersuchen, eignen sich am besten in Formol-Müller oder 60% Alkohol gehärtete Stücke des Netzes. Man entnimmt mit der Schere kleine Teilchen der durchsichtigen Membran, färbt sie kurz in Alaunkarmin und untersucht sie dann in Glycerin. Das Netz stellt ein durchbrochenes Netzwerk von Bindegewebsfasern dar, dessen einzelne Balken von Epithel überkleidet sind. Bei st. V. kann man feststellen, dass diese dünnen, sonst kaum sichtbaren Zellen erheblich verdickt, geschwollen sind und an dem Rand der Balken einen deutlichen Zellbesatz bilden. In einzelnen dieser Zellen, die sich durch ihre Grösse vor anderen auszeichnen, kann man oft mehrere Kerne, drei, vier

oder noch mehr erkennen, so dass man von Riesenzellen sprechen muss. Diese Kerne liegen aber, zu einem Haufen vereinigt, in den centralen Abschnitten des Zellleibes im Gegensatz zu den Kernen der tuberkulösen Riesenzelle, welche kranzförmig an der Peripherie aufgestellt sind.

2. Die akute fibrinöse Pleuritis.

In der Mehrzahl aller akuten Entzündungen der serösen Häute findet sich sehr bald eine deutliche Fibrinauflagerung, die sich makroskopisch oft nur dadurch kund giebt, dass die sonst klare, feuchtglänzende Oberfläche, welche in dem ersten Stadium der entzündlichen Reizung unwesentliche Trübungen aufwies, jetzt nur noch einen matten Glanz besitzt und beim Bestreichen mit einem flach gehaltenen Messer völlig trocken wird. In anderen Fällen ist die Fibrinbildung so reichlich, dass man dicke, weissgelbliche Membranen von der Oberfläche mit Leichtigkeit lösen kann. Die *frische Untersuchung* der letzteren zeigt, dass es sich thatsächlich um Fibrin mit mehr oder weniger zahlreich eingestreuten Zellmassen handelt.

FM. G M. K oder Elastische Faserfärbung. F oder F A. G M oder Celloidineinbettung oder Paraffin. Aufkleben. Fibrinfärbung, kombiniert mit elastischer Faserfärbung.

Für die Untersuchung der feineren Vorgänge besonders der Anfangsstadien dienen senkrechte Durchschnitte von gehärteten Präparaten.

Bei Durchmusterung der Serosaoberfläche mit st. V. kann man in ganz frischen Fällen leicht feststellen, dass das Fibrin eine oft unterbrochene, dünne Schicht auf der Oberfläche bildet, unter welcher sich ein deutlicher, aus grossen kubischen dichtstehenden Zellen zusammengesetzter Saum befindet (Fig. 3, Tafel XIV). Diese Zellen sind nichts anderes als die gequollenen Pleuraepithelien. Der Beweis dafür wird durch die Orcein-Präparate erbracht, indem die oben erwähnte elastische Grenzlamelle dicht unter den genannten Zellen einherläuft. Folglich handelt es sich bei der fibrinösen Pleuritis um die Ausschwitzung einer fibrinreichen Flüssigkeit aus dem Gefässsystem der entzündeten Membran, welche zwischen die Epithelien hindurch an die Oberfläche gelangt, um hier zu gerinnen. Dabei kann natürlich streckenweise auch Epithel durch den Flüssigkeitsstrom abgehoben werden, so dass das geronnene Fibrin dann zwischen dem Epithel und der elastischen Grenzlamelle liegt oder in anderen Fällen das Epithel im wirren Durcheinander von den gerinnenden Massen eingeschlossen wird.

Schliesslich sei erwähnt, dass auch gelapptkernige Leukocyten das Bindegewebe durchsetzen und dem Exsudat beigemischt sind. Je reichlicher sie vorhanden sind, je mehr das Fibrin zurücktritt, um so eher ist man berechtigt von einer eitrig fibrinösen oder rein eitrigen Entzündung zu sprechen. Die Leukocyten stammen aus den prall gefüllten Gefässen,

die besonders reich an weissen Blutkörperchen sind. Zwischen den Exsudatmassen lassen sich mit geeigneten Färbungen (z. B. nach Gram) die Erreger der Entzündung (Diplokokken, Streptokokken etc.) in grosser Menge nachweisen.

Litteratur: Neumann, Virchows Archiv. Bd. 144 und 146; Marchand, Virchows Archiv. Bd. 145. Verh. deutscher Naturf. und Ärzte. Frankfurt a. M. 1896; Orth, ibid.; Ziegler, ibid. und Beiträge. Bd. 21. 1897; Gaylord, The Journal of experiment. Medicine. Vol. III. 1898; Georgiewsky, Zieglers Beiträge. Bd. 25. 1899.

3. Pericarditis adhaesiva.

In Fällen reichlicher Fibrinabsonderung kommt es sehr leicht zu einer vorläufigen Verklebung zweier sich berührender seröser Häute, z. B. der beiden Blätter des Perikards. Dauert der Prozess längere Zeit, so sind diese Verklebungen nicht mehr ohne weiteres zu lösen, sondern es bedarf einer stärkeren Gewalt oder des Messers, um die beiden Häute von einander zu reissen oder zu trennen. An die Stelle des weichen Fibrins ist derbes Bindegewebe getreten, welches jetzt die Häute zusammenhält.

F M. G M. K oder elastische Faserfärbung oder van Gieson oder die beiden letzten kombiniert.

Studiert man eine länger bestehende fibrinöse Entzündung des Perikards mikroskopisch, so erkennt man leicht, dass die Grenze zwischen der Serosaoberfläche und den Auflagerungen keineswegs mehr den ursprünglichen geraden Verlauf zeigt, dass vielmehr unregelmässige, aus zellreichem Gewebe bestehende zackige Vorsprünge von der Serosa aus in die Fibrinmassen vorgeschoben sind. Die st. V. zeigt, dass es sich um ein sehr gefässreiches aus Spindelzellen und Rundzellen zusammengesetztes Granulationsgewebe handelt. In den frühesten Stadien sieht man neben den Leukocyten, welche das Fibrinnetz umschliessen, nur wenige spindelige Zellen, die einzeln oder in schmalen Zügen von dem Serosabindegewebe her in das Fibrin vordringen. Später treten sie reichlicher auf und mit ihnen Blutkörperchen führende Kapillaren. Daneben finden sich grössere rundkernige Wanderzellen und Lymphocyten.

Über die Herkunft der einzelnen das Granulationsgewebe zusammensetzenden Zellen besteht noch keine genügende Klarheit. Es rührt dies vor allem daher, dass die an der Wucherung beteiligten verschiedenen fixen Gewebszellen auch freie Wanderungen vollführen (histiogene Wanderzellen) und dann sowohl untereinander wie mit den grossen Formen weisser Blutkörperchen überraschende Ähnlichkeit gewinnen können.

Gewöhnlich kann man in einem Granulationsgewebe 3 Hauptformen von Zellen unterscheiden: 1. Grosse überwiegend spindlige, aber auch rundliche und verästelte protoplasmareiche Elemente, deren rundlicher oder ovaler Kern durch ein feines Chromatinnetz ausgezeichnet ist. Sie stammen zum grössten Teil von den gewöhnlichen Bindegewebszellen ab und bilden

später in erster Linie das fibrilläre Bindegewebe (Fibroblasten). Ein anderer Teil wird von den gewucherten Epithelzellen der serösen Häute, den Endothelien der Gefässe und der Lymphspalten gebildet, denen ebenfalls die Fähigkeit, fibrilläres Bindegewebe zu bilden, zugeschrieben wird.

2. Grosse überwiegend rundliche Zellen mit dunkler gefärbtem Protoplasmaleib und chromatinreichen runden oder leicht eingekerbten Kernen. Sie wurden früher als grosskernige Wanderzellen, die aus dem Blute stammen sollten, aufgefasst. In neuerer Zeit werden die schon pag. 65 erwähnten, den primären Wanderzellen Saxers entsprechenden fixen Elemente, welche zerstreut im Bindegewebe vorkommen und besonders gern die Gefässe umscheiden (Adventitiazellen) als Quelle für die Entstehung der grosskernigen Wanderzellen angesehen. Auch ihnen wohnt die Fähigkeit zu einer fibrillären Umwandlung ihres Protoplasmaleibes inne. Andererseits sollen aus ihnen, wie bereits früher erwähnt,

3. die kleinen lymphocytenartigen Elemente, welche sich als dritte Hauptform reichlich im Granulationsgewebe finden, hervorgehen. Ein Teil von ihnen zeigt mit Methylenblau auffallend dunkle Protoplasmafärbung (Unnas Plasmazellen). Doch ist bei der grossen Ähnlichkeit, welche zwischen den grossen und kleinen Rundzellen des Granulationsgewebes und manchen Formen weisser Blutkörperchen besteht, die Annahme nicht zurückzuweisen, dass die ersteren ausgewanderte Blutzellen (hämatogene Wanderzellen) sind. Die hämatogenen Wanderzellen, zu denen die in jedem frischen oder neu gereizten Granulationsgewebe vorhandenen gelapptkernigen Leucocyten auch gehören, bilden kein neues Bindegewebe.

Die Neubildung der Blutgefässe geschieht durch Auswachsen ursprünglich solider, später hohl werdender, aus Endothelzellen bestehender Sprossen der alten Kapillarwandungen. Über die Zellen des Granulationsgewebes s. auch Justi, Virchows Archiv. Bd. 150. 1897; über die Rolle der Endothelien Borst, in Lubarsch-Ostertag, Ergebnisse. Jahrg. IV. 1897.

So wird das Fibrin durch das einwachsende junge Bindegewebe mehr und mehr organisiert. An den Verklebungsstellen zweier Häute bietet das sich berührende und die Verklebung bewirkende Fibrin eine geeignete Brücke um das Granulationsgewebe der einen Seite auf die andere hinüberzuleiten. In solchen Präparaten sieht man zahlreiche Gefässe hinüber- und herüberziehen, begleitet von spindeligen Zellen, die sich später zum Narbengewebe umwandeln und damit die bindegewebige Adhäsion vollenden.

Oft liegen vereinzelte kernlose Herde in den bindegewebigen Verbindungsbrücken. Das sind die Reste des Fibrins, welche noch nicht organisiert worden sind (Fig. 2 Taf. XXX). Um die ursprünglichen Oberflächengrenzen der beiden Häute wiederzuerkennen, bedarf es der Färbung auf elastische Fasern (s. nächstes Kapitel).

4. Chronische Pleuritis.

Die in dem vorigen Kapitel erwähnte Organisation des Fibrins führt an allen serösen Häuten, wenn der Prozess lange genug dauert, zu einem vollständigen Ersatz des Fibrins durch Bindegewebe. Mit blossem Auge ist von Auflagerung und dergleichen nichts mehr zu sehen, sondern die seröse Haut, z. B. die Pleura, zeigt wieder eine glatte glänzende Oberfläche, zugleich aber eine mehr oder minder deutliche Verdickung.

F M G M. K oder elastische Faserfärbung mit oder ohne van Gieson. F oder F A. G M oder Einbettung. Fibrinfärbung.

Um in den mikroskopischen Schnitten das neugebildete Bindegewebe von der alten Serosa unterscheiden zu können, bedient man sich am besten der Färbung auf elastische Fasern. Dann tritt die schon mehrfach erwähnte elastische Grenzlamelle wieder deutlich hervor und zeigt uns den Verlauf der ursprünglichen Oberfläche. Freilich bildet dieselbe jetzt keine zusammenhängende Membran mehr, sondern ist von zahlreichen nach oben sich verästelnden Gefässen durchbrochen, ein Beweis, dass das Gefässnetz der neugebildeten, aufliegenden Bindegewebsschicht aus der alten Serosa stammt. Innerhalb des neugebildeten Bindegewebes sieht man in nicht zu alten Fällen hyaline, glänzende Bänder verlaufen, die sich bei verschiedenen Färbungen scharf aus dem Bindegewebe abheben (Pikrokarmin gelb, Weigertfärbung bläulich, van Gieson rot) (Fig. 3 Taf. XXX).

Diese hyalinen, in ihrer tinktoriellen Affinität dem Fibrin sich nähernden Massen sind zum grössten Teil nichts anderes, als Reste des alten Fibrins, welche allmählich eine Umwandlung in Hyalin erfahren haben. Dass daneben auch eine hyaline Umwandlung des eigentlichen Bindegewebes vorkommen kann, soll nicht bestritten werden. Man hat aus solchen Bildern die zu weit gehende Folgerung gezogen, dass Fibrin aus Bindegewebe hervorgehen kann, ja dass bei der frischen fibrinösen Pleuritis die sogenannte Auflagerung nur fibrinoid entartetes Bindegewebe der Serosa sei.

Ist bei der ursprünglichen fibrinösen Exsudation nicht das ganze Epithel abgehoben oder durch Verfettung zu Grunde gegangen, so können sich an den stehen gebliebenen Epithelinseln Regenerationserscheinungen abspielen. In frischeren Fällen bekunden sich dieselben durch Kernteilungsfiguren. In älteren Fällen kann man sehen, dass die neugebildeten Zellen die Fibrinmassen überziehen. Bildet das Fibrin eine Decke über der Epithelinsel, so wird der dadurch gebildete Spalt mit neugebildeten kubischen Epithelzellen ausgekleidet und bildet später einen in der Tiefe der verdickten Serosa gelegenen drüsenartigen Hohlraum. Diese drüsenförmigen Gebilde zeigen in ganz ähnlicher Weise, wie die elastische Grenzlamelle, die ursprüngliche Lage der Serosaoberfläche an. Besonders zahlreich und schön findet man diese Epithelabschnürungen an der Tube

bei der Tubarschwangerschaft. Fast regelmässig ist ein Teil der Tube mit dünnen in Organisation befindlichen Blutschichten bedeckt. In den Sehnenflecken des Perikards werden ebenfalls solche drüsige Bildungen häufig gefunden. (Ribbert, Virchows Archiv. Bd. 147. 1897. — Renggli, Milzcysten. Inaug.-Diss. Zürich. 1894.)

5. Tuberkulöse Pericarditis.

Gelangen Tuberkelbacillen in eine der genannten Höhlen (z. B. in den Herzbeutel, von einem verkästen bronchialen Lymphknoten her), so erzeugen sie, ebenso wie die übrigen Bakterien, das Bild einer fibrinösen Exsudation, wenigstens in den akuter verlaufenden Fällen. Versucht man die fibrinösen Massen zu entfernen, so findet man auf der entblössten geröteten Oberfläche zahlreiche graue, kleine Knötchen, die spezifischen Merkmale der Tuberkulose. In älteren Fällen, zumal wenn Verwachsungen eingetreten sind, finden sich auch grössere käsige Herde.

F M. G M. K. Tuberkelbacillenfärbung oder elastische Faserfärbung.
F oder F A. G M oder Einbettung. Fibrinfärbung.

An mikroskopischen senkrechten Durchschnitten durch eine frische tuberkulöse Pericarditis sieht man zunächst wieder mehr oder weniger reichliche Fibrinauflagerungen auf der Oberfläche, in welche von der Serosa aus Granulationsgewebe hineinreicht. Im Gegensatz zu der einfachen Pericarditis zeigt aber dieses Granulationsgewebe deutliche Neigung zur Knötchenbildung mit Riesenzellen (Figur 4, Tafel XIV) und Verkäsung, oder es findet sich bei fehlender Knötchenbildung eine mehr diffuse Verkäsung des riesenzellenhaltigen Granulationsgewebes.

Der Tuberkelbacillus ruft also neben den fibrinösen Exsudationen sehr bald eine spezifische Granulationsbildung hervor. An Orcein gefärbten Präparaten lässt sich nachweisen, dass auch diese Granulationsbildung oberhalb der schon mehrfach erwähnten elastischen Grenzlamelle liegt. Natürlich können aber Bacillen auf dem Wege der Lymphbahnen in das eigentliche Gebiet der Serosa gelangen und hier nun ebenfalls tuberkulöse Veränderungen erzeugen.

Bei diesen tuberkulösen Entzündungen der serösen Häute werden ganz besonders häufig die oben erwähnten hyalinen Bänder inmitten des Bindegewebes, auch der eigentlichen Serosa gefunden. Es ist daher nicht ausgeschlossen, dass in solchen Fällen, wo der entzündliche Reiz das eigentliche Serosagewebe stärker trifft und direkt schädigt, die degenerierten Bindegewebsfasern von dem durchströmenden Exsudat zu hyalinen Massen umgeformt werden.

IX. Gefässsystem.

1. Endocarditis verrucosa.

Bei verschiedenen Krankheiten, besonders bei dem Gelenkrheumatismus, findet man an den Schliessungsrändern der Herzklappen, und zwar vor allem an der Mitralis und an den Aortenklappen, feine, warzenförmige Auflagerungen, welche in ganz frischen Fällen sich leicht entfernen lassen. *Zerteilt man diese Massen in Kochsalzlösung,* so sieht man, dass dieselben sich aus zahlreichen kleinen, mattglänzenden Körnchen zusammensetzen, die auf Essigsäurezusatz vollständig aufquellen und unsichtbar werden, mithin aus Eiweiss bestehen. Das sind die sogenannten Blutplättchen, das dritte Formenelement des Blutes, auf welches noch bei der Thrombose genauer eingegangen werden wird. Es handelt sich also bei der Endocarditis um Ablagerungen fester Bestandteile aus dem Blute. Dieselben erfolgen gerade an denjenigen Stellen, wo das Zusammenschlagen der Klappen das Festhalten derselben besonders erleichtert.

F oder F A. G M oder Einbettung. Fibrinfärbung.
F M. G M oder Einbettung. K und elastische Faserfärbung.

An den mikroskopischen Schnitten dergestalt veränderter Klappen sieht man bei sch. V. die farblosen Auflagerungen scharf von dem eigentlichen Klappengewebe getrennt. Bei st. V. sind erhebliche Veränderungen an der Auflagerungsstelle nicht zu finden. Nur fehlt das Endothel, während dasselbe in der Umgebung infolge erheblicher Schwellung besonders deutlich hervortritt. Auch in dem unterliegenden Bindegewebe finden sich vergrösserte geschwollene Zellkerne.

Sehr schwer lässt sich feststellen, womit die Erkrankung begonnen, insbesondere ob Veränderungen des Endothels die Disposition für die Auflagerung abgegeben haben. Wenn der ganze Krankheitsprozess gutartig verläuft, so findet man bei der mikroskopischen Untersuchung nur selten Mikroorganismen in den Auflagerungen, welche als Erreger des ganzen Prozesses angeschen werden können.

In späteren Stadien lassen sich die kleinen Warzen nicht mehr so leicht entfernen. Fertigt man von diesen Wärzchen mikroskopische Schnitte senkrecht zur Klappenwand an, (*F M. G M. K oder elastische Faserfärbung*), so erhält man das Bild einer höckerig begrenzten kugeligen oder ovalen Masse, welche durch einen dünneren Stiel mit dem eigentlichen, ziemlich kernarmen Klappengewebe verbunden ist. Nur an der Stelle des Stieles ist das Gewebe reichlicher von Zellen durchsetzt. Es sind Züge spindliger Bindegewebszellen, die den Stiel zusammensetzen und in die aufgelagerten Massen ausstrahlen (Figur 5, Tafel XIV). Letztere selbst bestehen aus farblosen körnigen und fädigen Massen und wenigen eingestreuten Leuko-

cyten. Es handelt sich also um eine beginnende Organisation eines Blutplättchenthrombus (s. Thrombus), der allmählich ganz von Bindegewebe ersetzt werden kann (Endocarditis verrucosa).

Mit der Entwickelung des Granulationsgewebes geht selbstverständlich eine Gefässneubildung einher. Diese neugebildeten Gefässe nehmen ihren Ursprung aus der Klappenwurzel und durchziehen das im normalen Zustande gefässlose Klappengewebe bis zu der Ansatzstelle des Thrombus. Sie bilden sich selten völlig zurück und wenn neue Krankheitsattacken zu neuen Auflagerungen an der Klappe führen, so dient der Nachweis zahlreicher Gefässe an der verdickten Ansatzstelle des neuen Blutplättchen-Thrombus zu der Diagnose, dass schon früher einmal eine Endocarditis bestanden hat (Endocarditis verrucosa recurrens). Nicht selten findet man in der Umgebung der Gefässe gelbes, scholliges Pigment, ein Zeichen, dass die zarten Gefässe den mechanischen Einwirkungen des Klappenschlusses verschiedentlich nachgegeben haben, so dass es zu Blutungen in das Gewebe gekommen ist. Über normale und entzündete Klappen Veraguth, Virchows Archiv. Bd. 139. 1895.

2. Endocarditis ulcerosa.

Neben den gutartigen Formen der Endocarditis giebt es auch bösartig verlaufende, die durch zahlreiche Metastasenbildung ausgezeichnet sind. Auch hier finden sich an den Herzklappen körnige und warzige, oft geradezu polypöse Auflagerungen, daneben aber auch geschwürige Veränderungen, so dass die Klappen wie angenagt, zerfressen und durchlöchert aussehen (Endocarditis ulcerosa). *Untersucht man die Belege der Geschwüre oder die körnigen Auflagerungen frisch und in gefärbten Deckglastrockenpräparaten (Methylenblaufärbung oder Gram),* so kann man sehen, dass sich dieselben fast ausschliesslich aus Bakterien, gewöhnlich Kokken, zusammensetzen.

F M. G M. Färbung nach Gram.

Ein Querschnitt durch ein Klappengeschwür (Figur 6, Tafel XIV) zeigt bei sch. V. einen dunkelblauen Saum an der Geschwürsoberfläche. Dann folgt nach unten eine kernlose blasse Zone, dann erst das erhaltene Klappengewebe, welches in den angrenzenden Partien äusserst reich an Zellkernen ist. Die st. V. giebt über die Natur der drei Zonen genaueren Aufschluss. Die blaugefärbten Massen sind die Kokken, durch deren Gifte es zu einer Nekrose des unterliegenden Gewebes (denn eine solche stellt die blasse Zone dar) gekommen ist. Der starke Kernreichtum der dritten Zone ist bedingt durch die Einwanderung zahlreicher gelappt- und rundkerniger Zellen, welche einen förmlichen Wall zum Schutze des übrigen Gewebes zu bilden scheinen. Gegen die nekrotische Zone zu findet sich ein sehr starker Kernzerfall. Unter den Erregern der ulcerösen Endo-

carditis stehen die Streptokokken obenan. Doch werden auch die gewöhnlichen Eiterkokken, in seltenen Fällen Gonokokken gefunden. Unter den verschiedenen beobachteten Bacillenformen verdient der Tuberkelbacillus besondere Beachtung. Bei der Endocarditis tuberculosa finden sich in den warzigen und polypösen Verdickungen, welche aus thrombotischen Massen und tuberkulösem riesenzellenhaltigem Granulationsgewebe bestehen, ausgedehnte Verkäsungen, in welchen zahllose Bacillenhaufen liegen können. Gelangen von hier aus grössere Bacillenmengen in das Blut, so kommt es zur Entwickelung einer akuten Miliartuberkulose.

Litt.: Für die Bedeutung vorausgegangener Läsionen der Herzklappen für die Ansiedelung im Blut kreisender Organismen sprechen die Untersuchungen von Orth und Wyssokowitsch. Virchows Archiv. Bd. 103. 1886 und Ribbert, Fortschritte der Medizin. I. 1886. — Über Endocarditis tuberculosa s. Benda, Ergebnisse Lubarsch-Ostertag, V. 1898 und Verhandl. d. deutsch. path. Gesellsch. München 1899.

3. Arteriosklerose.

Histologie der Gefässe. Wir unterscheiden drei Arten von Gefässen, die Arterien, die Venen und die Kapillaren.

Die Kapillarröhren sind aus platten Endothelzellen zusammengesetzt, welche längliche ovale Kerne besitzen und durch eine Kittsubstanz mit einander verbunden sind. Diese Kittsubstanz lässt sich durch Arg. nitricum leicht darstellen. Sie zeigt hier und da Verbreiterungen. An solchen Stellen bilden sich beim Durchtritt von Wanderzellen besonders leicht kleine Öffnungen (Stomata).

Die kleinen Gefässe unterscheiden sich von den Kapillaren durch das Auftreten einer bindegewebigen Adventitia. An den Arterien schiebt sich sehr bald eine cirkulär verlaufende Schicht glatter Muskelfasern (die Media) zwischen das Endothelrohr und die Adventitia. Je stärker die Arterien werden, um so mächtiger entwickeln sich alle drei Schichten. Unter dem Endothelrohr tritt eine besondere bindegewebige Schicht auf (die Intima), die Muskularis ist stark verdickt und in der Adventitia finden sich längsverlaufende Muskelbündel. Die ganze Arterienwand ist von einem elastischen Fasernetz durchsetzt, welches sich an der Grenze zwischen Intima und Media zu einer Membrana limitans interna und an der Grenze zwischen Media und Adventitia zu einer Membr. lim. externa verdichtet. An kontrahierten Arterien kleineren und mittleren Kalibers tritt die Elastica interna als stark geschlängelte glänzende Linie besonders deutlich hervor.

Während an den Arterien mittleren Kalibers das elastische Netz der Muskularis sehr fein ist, wird es an den grossen Stämmen (Aorta, Pulmonalis, Carotis) sehr dick und verdeckt bei spezifischer Färbung die Muskulatur. Gegen die Intima und Adventitia bestehen nicht so scharf abgegrenzte Lamellen, wie bei den kleineren Arterien. In der Adventitia fehlen die Längsmuskelbündel.

In der Adventitia verlaufen die die Gefässwandungen ernährenden Vasa vasorum, welche an den grösseren Arterien auch bis in die Media, niemals aber bis in die Intima vordringen.

An den Venen tritt die Entwickelung der Muskularis stark zurück. Die Media der kleineren Venen besteht aus dünnen, öfter unterbrochenen, cirkulär verlaufenden Muskelbündeln und einem um so stärker hervortretenden, die Muskulatur fast verdeckenden elastischen Fasernetz. Am stärksten ist die Muskulatur an den Venen der unteren Extremität ausgebildet, an anderen, z. B. den Venen der Pia und Dura mater fehlt sie völlig. In der Adventitia der kleineren und mittleren Venen verlaufen reichlich Längsbündel glatter Muskelfasern. Seltener finden sich solche in der Intima.

Während sich die kleineren Arterien durch ihre deutliche, relativ breite, nur mit dünnen elastischen Fasern versehene Muskularis und ihre dicke, gewellte Elastica interna,

die kleineren Venen durch ihre spärliche Muskulatur und ihr dichtes, cirkulär verlaufendes elastisches Fasernetz auszeichnen, zeigen die Lymphgefässe folgenden abweichenden Bau. Die Endothelzellen liegen fast direkt einer aus längs und schräg verlaufenden, vielfach durchflochtenen Bündeln bestehenden Muskelschicht auf, die nach aussen von mehr cirkulär angeordneten Muskelfasern gebildet wird. Das von der Umgebung nicht schärfer gesonderte elastische Fasernetz bildet keine cirkulär verlaufende Systeme wie an den Venen, sondern umspinnt nur mit feinen Fäserchen die Muskelfasern, wie in der Media der kleineren Arterien. An den grösseren Lymphgefässstämmen treten allerdings dickere Fasern in der Muskulatur auf und es bildet sich eine innere und äussere Grenzlamelle aus.

Mit dem Namen Arteriosklerose bezeichnet man eine im hohen Alter fast regelmässig vorkommende krankhafte Veränderung des Arteriensystems, welche sich in Verdickungen und Verhärtungen der Arterienwände äussert. An den grösseren Gefässen, besonders an der Aorta tritt die Erkrankung nicht gleichmässig, sondern umschrieben, knotenförmig auf (Endarteriitis nodosa). Neben gelben meist in der Längsrichtung verlaufenden Stippchen und Flecken der Intima finden wir deutliche, flache oder auch höckerig vorspringende, polsterartige Verdickungen in der verschiedensten Ausdehnung und Gestaltung. Bald sind die Verdickungen weich, eindrückbar, bald bilden sie knorpelharte Platten. Sie zeigen bald eine weissgraue Farbe und gewisse Transparenz, bald eine intensiv gelbe Färbung, besonders im Centrum, welches nicht selten in geschwürigem Zerfall begriffen ist. Aus den Geschwüren entleert sich ein schmieriger, glitzernder Brei (Atheromatose). Die Ränder fühlen sich oft sehr hart, wie verkalkt an. In anderen Fällen ist die ganze Gefässwand (z. B. die Arteria cruralis) in ein starres, steinhartes Rohr verwandelt. *Die frische Untersuchung beginnt am besten mit den kleinen gelblichen Stippchen und Flecken.* Mit einer feinen Pinzette zieht man die innerste Intimaschicht in Form eines Häutchens ab und breitet sie unter Kalilauge-Zusatz auf den Objektträger aus. Schon bei sch. V. sieht man jetzt eine zierliche schwarze Fleckung in dem sonst durchsichtigen Präparate. Die st. V. zeigt, dass es sich um stern- und spindelförmige Fetttröpfchenanhäufungen handelt, welche den Endothelzellen oder den eigentlichen Bindegewebszellen der Intima entsprechen. Solche Intimaverfettungen der Gefässe, besonders der Aorta finden sich sehr häufig auch unabhängig von der Arteriosklerose bei Phtisikern etc. und stellen einen rein passiven degenerativen Vorgang dar.

Die frische Untersuchung des breiigen Geschwürsinhaltes ergiebt grosse Mengen freiliegender Fetttröpfchen, daneben aber auch rundliche, anscheinend zellige Gebilde, welche mit Fetttröpfchen ganz erfüllt sind und nur selten einen helleren centralen Fleck, den Kern erkennen lassen (sogenannte Körnchenzellen). Dieselben werden als verfettete Gewebszellen oder als Wanderzellen aufgefasst, welche sich mit Fetttröpfchen beladen haben. Dazwischen liegen vielfach grosse, blasse, an den Ecken oft rechtwinkelig ausgebrochene quadratische und rhombische Tafeln (Cholestearinkrystalle (Fig. 15). Sie sind es, welche das glitzernde Aussehen

der Massen bedingen. Bei Zusatz von Jodlösung und etwas Schwefelsäure färben sich diese Tafeln, besonders an den Rändern dunkelblau (s. pag. 42).

Die Verhärtung der Geschwürsränder oder des Geschwürsgrundes beruht auf der Ablagerung von kohlensaurem Kalk. Bricht man kleine Stückchen aus den harten Massen los und untersucht die Ränder derselben mit st. V. so kann man sehen, dass die Ablagerung des Kalkes in Form feiner Körnchen erfolgt ist. Bei Zusatz von Essigsäure oder Salzsäure lösen sich die Körnchen unter Abgabe von Gasbläschen mehr oder weniger auf (kohlensaurer Kalk); nur die Fetttröpfchen bleiben natürlich bestehen.

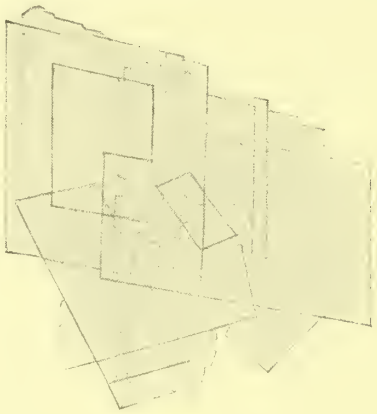

Fig 15.

Cholestearinkrystalle.

Für die Untersuchung der eigentlichen Verdickungen der Arterienwand dienen frische Doppelmesserschnitte oder Gefriermikrotomschnitte von FM Präparaten. Wenn nötig, vorherige Entkalkung. Kernfärbungen, van Gieson, elastische Faserfärbung, Färbung mit polychromem Methylenblau.

An mikroskopischen Querschnitten durch die sklerotischen Herde kann man sehen, dass besonders die Intima von der Verdickung betroffen ist und dass ihre Bindegewebsfasern an der verdickten Stelle auffällig breit und gequollen, hyalinartig erscheinen. Die Kerne sind in jüngeren Fällen noch gut zu erkennen, erscheinen sogar vermehrt; an den Übergangsstellen der Verdickung in die normale Intima ist eine solche Zellvermehrung recht deutlich. Sehen die Flecke makroskopisch mehr gelb aus, so zeigen frische Doppelmesserschnitte oder in Glycerin eingelegte Gefriermikrotomschnitte von FM Präparaten, dass die Intimazellen innerhalb der verdickten Partie sehr stark verfettet sind. Daneben findet sich ein feinkörniger Zerfall der Bindegewebsfasern. Diese Körnchen hellen sich bei Kalilaugezusatz auf, die Fetttröpfchen bleiben bestehen. In späteren Stadien hat die Zelldegeneration einer richtigen Nekrose Platz gemacht und man findet in den gefärbten Schnitten grosse kernlose Abschnitte, in denen auch die faserige

Grundmasse zu Schollen zerfallen sein kann. Dieser Zerfall beginnt in den tieferen Lagen der Intima; schreitet er bis zur Oberfläche fort, so entstehen die erwähnten kraterförmigen Geschwüre. Orcein- oder Weigertpräparate stellen fest, dass die elastischen Fasern der Intima im Bereich der Nekrosen ebenfalls zu Grunde gegangen sind und dass die Zerstörungen an der Membrana elastica interna Halt zu machen pflegen (Fig. 4, Taf. XV). In anderen Fällen dringen sie bis in die Muskularis ein oder es treten selbstständige nekrotische Herde in der Muskularis auf. Dann zeigt letztere regelmässig noch andere Veränderungen, welche freilich auch bei fehlender Nekrose der Muskularis auftreten können. Man sieht zellreiche Herde oder Zellzüge die Media durchsetzen und zwar in der Richtung von aussen nach innen. Dieselben nehmen, wie an günstigen Schnitten zu sehen ist, ihren Ursprung aus der Adventitia und reichen nur selten bis in die Intima. Bei st. V. erkennt man inmitten dieser Herde kleine Gefässe. Es handelt sich also um eine reichliche Gefässentwickelung in der Media mit begleitenden, entzündlichen Zellwucherungen, welche in der Nähe der grösseren Nekrosen besonders mächtig sind (Mesarteriitis). — An Orcein- oder Weigert-Präparaten ist das elastische Fasernetz der Media an diesen Stellen vollständig unterbrochen. Neben den nekrotischen Herdbildungen und den Wucherungsprozessen findet man drittens in der Media Verkalkungen. An den nicht vollständig entkalkten Präparaten nimmt das verkalkte Muskelgewebe bei Hämatoxylin- oder Weigerts Fibrinfärbung einen dunkelvioletten oder bläulichen Farbenton an. In kleineren Herden ist die Kernfärbung der Muskelfasern gut erhalten, während an dem elastischen Fasernetz Lückenbildungen zu beobachten sind (Fig. 1 Taf. XXXI). Bei ausgedehnter Kalkablagerung geht auch das Muskelgewebe zu Grunde. Die Adventitia zeigt starke Zellanhäufungen in der Umgebung der Vasa vasorum. Über die Veränderungen des elastischen Gewebes bei der Arteriosklerose s. Dmitrijeff, Zieglers Beiträge. Bd. 22 1897 m. Litt.

Bei der Arteriosklerose handelt es sich also hauptsächlich um entzündliche degenerative, unter dem Bilde der hyalinen Quellung, Verfettung, Nekrose, Verkalkung und körnigem Zerfall auftretende Prozesse der Intima und Media, die mit produktiven Vorgängen verknüpft sind. Nach Thoma gehen stets degenerative Prozesse in der Media den Intimawucherungen voraus.

Über die Ursachen der Arteriosklerose besitzt man noch keine gesicherten Kenntnisse. In erster Linie kommt das höhere Alter in Betracht, dann stärkere Anspannungen des Gefässsystems bei erhöhter Muskelarbeit, endlich Intoxikationen mit Alkohol, Blei, Bakterientoxinen etc. Auch die Syphilis wird für viele Fälle von Arteriosklerose verantwortlich gemacht. In seltenen Fällen gelingt es, wirkliche gummöse Herde in der Adventitia und in der Muskularis nachzuweisen. Heller, Verh. d. deutsch. path. Gesellsch. München 1899. Straub ibidem.

Je ausgedehnter die Degenerationen der Muskularis werden, um so leichter wird dieselbe dem Blutdrucke nachgeben und es kommt zur Bildung einer sackförmigen Ausbuchtung der Arterienwand (Aneurysma). Untersucht man die Wand eines solchen, so ist die Muskulatur gewöhnlich stark verdünnt oder fehlt ganz, während die Intima stark verdickt und mit thrombotischen Auflagerungen bedeckt ist. Über Aneurysma, Malkoff, Zieglers Beiträge. Bd. 25. 1899.

An den kleineren und kleinsten Arterien treten die Degenerationsprozesse mehr zurück und man findet hauptsächlich Wucherungen in der Intima, welche unregelmässige Verdickungen derselben erzeugen und zu groben Verunstaltungen und Verengerungen des Lumens führen. Oft geht der Prozess soweit, dass die Lichtung des Gefässes völlig geschlossen wird (Endarteritis obliterans). An Orcein- oder Weigert-Präparaten kann man den normalen Verlauf der Membrana elastica interna noch nachweisen und feststellen, dass das neugebildete Gewebe aus gewucherten spindlichen Intimazellen besteht (Figur 5, Tafel XV). In älteren Fällen entwickelt sich in der verdickten Intima ein eigenes elastisches Fasernetz. Sehr häufig findet man solche Prozesse an den basalen Gehirnarterien, den Coronararterien und in den arteriosklerotischen Schrumpfnieren (cf. p. 118), die sich zur Untersuchung besonders eignen (Figur 2, Tafel VIII). Jores, Zieglers Beitr. Bd. 34. 1898.

Eine Endarteriitis productiva s. obliterans finden wir auch unabhängig von allgemeiner Arteriosklerose, am häufigsten in solchen Arterien, welche in ein entzündetes Gewebe eingebettet sind. Das beste Beispiel bieten diejenigen Äste der Lungenarterien dar, welche die Kavernen als isolierte Stränge durchziehen.

FM. GM. K oder elastische Faserfärbung.

Ferner findet sich eine Endarteriitis und Periarteriitis productiva bei der Syphilis. Viel häufiger als die Arterienentzündungen sind aber im Bereich der syphilitischen Herde (z. B. der Haut) entzündliche Wucherungen der Venen- und Lymphgefässwände. Fast regelmässig kommt es zu einer Endophlebitis (Fig. 6. Taf. XV), bezw. Lymphangitis obliterans. Die Media und Adventitia der genannten Gefässe pflegen ebenfalls starke Zellwucherungen aufzuweisen. Da in älteren Fällen die Struktur der Venen, besonders wegen der gering entwickelten Muskulatur, leicht verwischt werden kann, empfiehlt sich gerade hier die Färbung auf elastische Fasern, welche die ursprünglichen Wandbegrenzungen klar hervortreten lässt. Rieder, Centr. f. allg. Path. etc. Bd. 9. 1898 und Abramow, Zieglers Beiträge. Bd. 26. 1899.

Auch die Tuberkulose kann eine Endarteriitis productiva hervorrufen. Es handelt sich um reine Intimawucherungen, die erst nachträglich auf die übrige Gefässwand übergreifen. Sie zeigen mikroskopisch das Bild der tuberkulösen Neubildung mit Riesenzellen und Verkäsung. Solche Intimatuberkel finden sich nicht selten an den Pulmonalgefässen, den

kleineren Ästen der Nierenarterien, auch an der Aorta. Umgekehrt können extravaskulär gelegene käsig-tuberkulöse Herde auf die Media und Intima übergreifen und in das Gefässlumen durchbrechen.

4. Die Thrombose.

Die Ablagerung der im Blut kreisenden festen Körperchen (weissen und roten Blutkörperchen und Blutplättchen) führt zur Bildung von festen Blutgerinnseln beim Lebenden (Thrombus). Während das postmortale Gerinnsel einfarbig ist, oder eine weisse und rote Schicht erkennen lässt und seine Oberfläche glatt, seine Konsistenz elastisch, sein Aussehen feucht, seine Beziehung zur Gefässwand eine ganz lockere ist, zeichnet sich der Thrombus durch seine bunte Mischung von Weiss und Rot, durch seine wellige gerippte Oberfläche, seine Brüchigkeit, Trockenheit und endlich dadurch aus, dass er mit seltenen Ausnahmen der Gefässwand an irgend einer Stelle adhärent ist. *Die frische Untersuchung,* besonders der weissen Stellen recht frischer Thromben in Kochsalzlösung zeigt, dass dieselben hauptsächlich aus den pag. 216 genauer geschilderten Blutplättchen bestehen, deren Eiweissnatur durch ihr Aufquellen in Essigsäure leicht nachzuweisen ist.

Über den feineren Aufbau eines Thrombus geben erst mikroskopische Schnitte Auskunft.

F M. G M oder Einbettung. K.

F oder F A. G M oder Einbettung. Fibrinfärbung.

Bei sch. V. erkennt man als charakteristisches Merkmal des Thrombus seinen Aufbau aus einem groben hellen Netzwerk, dessen Balken von einem dunkelgefärbten Saum eingerahmt sind. Die Lücken dieses Netzwerkes sind von rotem Blut ausgefüllt (s. Figur 16). St. V. zeigt, dass die hellen Balken aus dichtgedrängten Blutplättchen aufgebaut sind, denen sich nach dem Rand der Balken zu zahlreiche Leukocyten beimischen. In den Weigertschen Präparaten findet man zwischen diesen Leukocyten die ersten Spuren des Fibrins. Das rote Blut in den Lücken zeigt keine besondere Veränderungen. Daraus lässt sich schliessen, dass der Thrombus in erster Linie durch die Ablagerung von Blutplättchen entsteht, welche verzweigte und netzförmig verbundene Balken und Platten, kurzum ein schwamm- oder korallenstockartiges Gebilde in dem Blutstrom aufbauen. Aber aus dem Blute, welches den Korallenstock durchströmt, schlagen sich immer neue Plättchen aussen nieder, bis das Strombett immer enger und enger wird, der Strom langsamer und langsamer rinnt, und auch die Leukocyten an der Balkenoberfläche zur Ruhe gelangen. Erst allmählich, wenn der Blutstrom im Thrombus nahezu still steht, aber eine plasmatische Strömung noch weiter geht, entwickelt sich eine immer reicher werdende Fibrinbildung in dem Maschenwerk, oft in Form richtiger Guirlanden,

welche von einem Balken zum anderen ziehen, oder in Form von dichten Scheiden, welche die Balken umhüllen. Sie ist wohl die Folge des Auftretens von Fibrinferment, welches die festgehaltenen, in ihrer Ernährung gestörten Leukocyten ausscheiden. Die Fibrinbildung im gewöhnlichen Thrombus ist also ein rein sekundärer Vorgang.

In mikroskopischen Schnitten von älteren Thromben kann man den eigentlichen Aufbau nur noch schwer erkennen, denn allmählich werden die Plättchen-Balken, die absterbenden Leukocyten und das Fibrin zu einer hyalinen Masse verschmolzen, die von zahlreichen Spalten und Kanälen durchsetzt ist oder in ein Netzwerk sich auflöst, welches ganz

Fig. 16.

Typischer Aufbau eines frischen Thrombus: Das dunklere Balkenwerk besteht aus Blutplättchen. Die Balken sind von einem Leukocytensaum eingerahmt. In den hell gehaltenen Lücken befindet sich rotes Blut.

an die hyalinen knorrigen Massen der fibrinösen Pseudomembranen erinnert. Auf die ebenfalls untergegangenen roten Blutkörperchen deuten zuweilen noch körnige Pigmentmassen innerhalb des Thrombus hin.

Die Ursache der Thrombusbildung kann eine sehr verschiedene sein. Die Hauptbedingung jedoch ist eine Verlangsamung des Blutstromes. Daher sind auch die Venen in erster Linie Sitz der Thrombose. An mikroskopischen Querschnitten durch Stauungsorgane (Stauungsdarm) kann man an grösseren prallgefüllten Venen die ersten Folgen der Stromverlangsamung am besten studieren; man sieht in solchen Fällen nicht eine gleichmässige Verteilung der sonst spärlichen Leukocyten in der die Gefäss-

lichtung ausfüllenden Blutmasse, sondern eine starke Anhäufung von Leukocyten an der Gefässwandung (Randstellung der Leukocyten, Figur 1, Tafel XV). Hier und da kann man auch bereits kleine Haufen zusammengeballter Blutplättchen erkennen. In der Venenwandung sieht man Leukocyten mit langgezerrten Kernen (Emigration).

Litt.: Über Thrombose s. Eberth und Schimmelbusch, Die Thromben nach Versuchen an Leichenbefunden. 1888. Die obige Darstellung des Thrombusaufbaues basiert auf Unters. d. einen Verf. (Virchows Archiv. Bd. 130. 1892.) — Über die Beziehungen der verschiedenen Formelemente des Blutes zur Gerinnung s. Arnold, Über die sog. Gerinnungscentren. Centralbl. f. allg. Path. etc. Bd. X. 1899 und Hauser, ibidem.

5. Organisation der Thromben.

Je älter ein Thrombus ist, um so schwieriger ist es, denselben von der Wand zu lösen, und untersucht man einen solchen auf mikroskopischen Querschnitten (F M. G M. K.), so sieht man, dass zellige Wucherungen von der Intima aus in die Thrombusmasse eingedrungen sind (Figur 2, Tafel XV). Die st. V. zeigt, dass sich dieselben aus Rund- und Spindelzellen zusammensetzen und dass besonders die letzteren einzeln oder zu mehreren hintereinander weit in die Spalten und Lücken des hyalinen Thrombus eingelagert sind. Sie stellen die wuchernden Endothel- oder Intimazellen dar, welche die Organisation einleiten. An anderen Stellen sieht man auch deutliche Gefässneubildungen in Form feiner Kapillaren und kann an geeigneten Schnitten feststellen, dass dieselben aus Gefässen der Media entspringen, welche bis in die Intima vorgedrungen sind. Die gefässlose Intima allein wäre nicht imstande, die Organisation zu vollenden. Vielfach sind die Zellen der Intima reich an Blutpigment, welches aus dem beim Zerfall der roten Blutköperchen im Thrombus freiwerdenden Hämoglobin dort niedergeschlagen worden ist.

Wenn der Thrombus das Gefässlumen völlig erfüllt, so kann es vorkommen, dass in den späteren Stadien der Organisation die Gefässlichtung von einer Bindegewebsmasse verschlossen wird. Erst spät stellt sich durch diese Narbe hindurch eine Cirkulation zwischen den beiden freien Gefässabschnitten wieder her. Auf welchem Wege dieses möglich ist, zeigt die mikroskopische Untersuchung älterer organisierter Thromben. Nicht nur von den Gefässwänden aus, sondern auch an den freien Enden des Thrombus dringen Gefässe in denselben ein. Letztere werden von dem Endothel des noch offenen Gefässabschnittes gebildet, welches die freien Flächen des Thrombus überzieht und unter Bildung von Kapillaren in den Thrombus eindringt. In letztere tritt der alte Blutstrom wieder ein und erweitert sie mehr und mehr. Unter Benutzung der von der anderen Seite sich entwickelnden und zur gegenseitigen Verschmelzung kommenden Gefässbahnen kann dann der Blutstrom das ihm gesetzte Hindernis allmählich vollkommen überwinden (kanalisierter Thrombus, Figur 3,

Tafel XV). Um die neugebildeten Gefässe entwickeln sich elastische Fasernetze.

Litt.: Baumgarten, Die Organisation des Thrombus. Leipzig. 1877. — Heuking u. Thoma, Virchows Archiv. Bd. 109. 1887. — Beneke, Zieglers Beiträge. Bd. VII 1890. — Marchand, Verhandl. d. deutsch. path. Gesellsch. 1899. München.

6. Endophlebitis septica.

In grösseren Thromben, besonders der Herzhöhlen, bleibt sehr häufig die Fibrin- und Hyalinbildung und die dadurch bedingte Festigung des Thrombus in seinem Centrum aus. Die Plättchen und Leukocyten zerfallen vielmehr zu einem feinkörnigen Brei (erweichter aseptischer Thrombus). Diese Erweichung hat aber nichts zu thun mit der Einschmelzung gewisser Thromben, welche von Bakterienmassen durchsetzt sind (septischer Thrombus). Unter der Einwirkung der Bakterien wandelt sich der Thrombus in eine schmierige Masse um (sog. puriforme Erweichung). *An Deckglastrockenpräparaten* lassen sich die Bakterien in grosser Menge nachweisen. Die Bildung septischer Thromben geschieht am häufigsten in Venen, welche ihren Ursprung aus dem Gebiete einer inficierten Wunde nehmen. Entfernt man die erweichten Massen, so sieht man häufig, dass auch die Venenwand an der betreffenden Stelle ein missfarbiges Aussehen hat.

F M. G M. K oder Gramsche Färbung oder elastische Faserfärbung.

An mikroskopischen Durchschnitten durch solche Venen zeigen sich die Reste des Thrombus von unzähligen Bakterienmassen durchsetzt. An die Leukocyten des Thrombus erinnern nur noch die zerfallenen Kernreste, während das Protoplasma derselben, sowie die Plättchen in unbestimmte feinkörnigen Massen verwandelt sind. Die innersten Schichten der Gefässwand entbehren oft weithin der Kernfärbung; sie sind unter dem Einflusse des Bakteriengiftes der Nekrose verfallen. Hier und da dringen auch Bakterienhaufen in das nekrotische Gewebe ein. In dem noch lebenden äusseren Abschnitt der Gefässwand zeigt sich eine lebhafte Reaktion, indem die an die Nekrose anstossende Gewebszone von Leukocyten und wuchernden Bindegewebszellen dicht durchsetzt ist. Sterben die Bakterien allmählich ab, so kann es zu einer Organisation der nekrotischen Massen und zu einer Narbenbildung im ursprünglichen Gefässlumen kommen.

X. Die Lymphknoten.

Die Lymphknoten stellen kleine bohnenartige Körper dar, in deren konvexen Teil zahlreiche Lymphgefässe (Vasa afferentia) eintreten, um sich zu einem groben Netzwerk von Lymphbahnen (Sinus) innerhalb des Lymphknotens auszubreiten und nach der konkaven Seite, dem sogenannten Hilus zu, wiederum zusammenzufliessen und als Vasa efferentia auszutreten. Die weiten Maschen zwischen dem Lymphbahnnetz sind von dichten Lymphzellenhaufen ausgefüllt. Sie bilden in der Marksubstanz förmliche

Stränge, welche vom Hilus aus divergierend nach der Peripherie ziehen (Markstränge), und in der Rinde knötchenförmige Anhäufungen (Follikel) bilden. Die Follikel und Markstränge werden somit von den Lymphsinus umspült. Die unter der Kapsel verlaufenden Lymphsinus werden als Randsinus bezeichnet. Die Centren der Follikel erscheinen oft heller als die Peripherie. Diese hellere Färbung ist dadurch bedingt, dass sich hier auffällig grosse, oft in Teilung befindliche protoplasmareiche Zellen befinden (Keimcentren). Sowohl die Lymphbahnen, wie die Markstränge und Follikel sind von einem feinen bindegewebigen, mit Endothelzellen umkleideten Netzwerk durchzogen und gestützt, welches von der bindegewebigen Kapsel der Lymphknoten seinen Ursprung nimmt und sich zwischen den einzelnen Follikeln und den zugehörigen Lymphsinus zu stärkeren Scheidewänden (Trabekeln) verdichtet. Die arteriellen Blutgefässe verlaufen in der Achse der Markstränge zur Peripherie.

1. Akute Lymphadenitis.

Werden toxische Stoffe von irgend einer Körpergegend, z. B. von dem Darmkanal resorbiert, so schwellen die zugehörigen Lymphknoten (in diesem Falle die mesenterialen) an und erscheinen auf der Schnittfläche auffällig saftreich.

FM. GM. K.

An mikroskopischen Schnitten kann man leicht eine Erweiterung der Lymphsinus erkennen. Dieselben führen zugleich eine weit grössere Zahl von Zellen als unter normalen Verhältnissen. Während sonst der Lymphe nur wenige Lymphocyten beigemischt sind, sieht man hier in dem Lymphsinus neben reichlichen Lymphocyten auch vielfach gelapptkernige Leukocyten und besonders grosse, protoplasmareiche, mit einem blassen runden Kern versehene Gebilde, die an Epithelien erinnern, welche indes nichts anderes sind, als die abgestossenen Endothelzellen, welche normalerweise das den Lymphsinus durchziehende bindegewebige Netzwerk in dichter Anlagerung bekleiden (sogen. Katarrh der Lymphsinus). Handelt es sich um gerinnungserregende Toxine, so findet man neben den Eiterkörperchen und abgestossenen Endothelzellen auch reichliche Fibrinniederschläge (z. B. in den bronchialen Lymphknoten bei der fibrinösen Pneumonie). Auch rote Blutkörperchen und feinkörnige Massen sind dem Inhalt der Lymphsinus beigemischt. Sie sind von der Lunge her mit dem Lymphstrom resorbiert worden. Die in die Kapsel einmündenden Lymphgefässe sind ebenfalls mit Zellmassen ganz ausgefüllt.

2. Eitrige Lymphadenitis.

Gelangen die Eitererreger selbst in den Lymphknoten zur dauernden Ansiedelung, so kommt es zur Bildung umschriebener Eiterherde. Die bekannteste Form der eitrigen Lymphadenitis ist der Bubo (weicher Schanker).

FM. GM. K oder Methylenblaufärbung.

Der Nachweis der spezifischen Schankerbacillen innerhalb der Lymphknoten gelingt sehr schwer, so dass hier nur die histologischen Verände-

rungen berücksichtigt werden sollen. Schon bei sch. V. fällt der grosse Reichtum an Zellen auf, wodurch die eigentliche Lymphknotenstruktur verwischt ist. Hier und da finden sich dichtere Zellanhäufungen, deren Centren durch den Ausfall von Substanz im mikroskopischen Präparate Lückenbildungen aufweisen können. Bei st. V. sieht man, dass diese Herde aus dichtgedrängten, gelapptkernigen Zellen bestehen, die eigentlichen Lymphocyten dagegen ganz zurücktreten. Die Kapselgefässe sind sehr stark gefüllt, die Kapsel von Leukocyten durchsetzt, die Lymphsinus infolge der sehr starken Zelleinwanderung nicht mehr zu erkennen.

Es handelt sich also um eine eitrige Entzündung mit partieller Einschmelzung des Gewebes, um eine richtige Abscessbildung im Lymphknoten.

3. Die nekrotisierende Entzündung.

Etwas anders gestalten sich die Verhältnisse, wenn nicht Eitererreger, sondern Nekrose erzeugende Organismen, wie z. B. Typhusbacillen in die Lymphknoten eingeschwemmt werden. Die Veränderungen finden sich am häufigsten an den mesenterialen Lymphknoten. Dieselben sind stark geschwollen, auf der Schnittfläche quillt die Lymphknotensubstanz hervor und zeigt ein markig weisses Aussehen, hier und da sieht man auch undurchsichtige, mehr gelbliche Flecke.

F M. G M. Methylenblaufärbung.

F oder F A. G M oder Einbettung. Fibrinfärbung.

Die Vergrösserung der Lymphknoten zeigt sich im mikroskopischen Bilde bedingt durch eine reichliche Zellvermehrung, besonders der Lymphocyten, die gelblichen Flecke aber entsprechen kernlosen Abschnitten, also nekrotischen Herden. Innerhalb dieser Nekrosen sieht man schon bei sch. V. in günstigen Schnitten kleine dunkelblaue Flecke, die sich bei st. V. in Haufen schlanker Stäbchen (Typhusbacillen) auflösen. Bei Weigertfärbung lässt sich Fibrin in den Nekroseherden nachweisen.

Ähnliche Nekroseherde finden wir in den stark geschwollenen Halslymphdrüsen bei Diphtherie. Durch den vermehrten Zellgehalt (Wucherung der Lymphocyten, Einwanderung der Leukocyten) sind die Grenzen zwischen Follikeln und den Lymphsinus verwischt. In den Follikeln sieht man hellere Flecke, die aber nichts mit den Keimcentren zu thun haben, sondern wie die st. V. zeigt, durch Nekrose des Gewebes bedingt sind. Man findet zahlreiche Kerntrümmer in ein hyalines Balkenwerk eingebettet, ganz ähnlich wie in den Pseudomembranen. Dass hier thatsächlich eine reiche Fibrinablagerung besteht, zeigt die Weigertsche Färbung. Auch in den Lymphsinus kann eine reiche Fibrinabscheidung vorhanden sein. Oft entstehen grössere konfluierende nekrotische Herde. Es handelt sich also um eine mit fibrinöser Exsudation einhergehende nekrotisierende Entzündung im Lymphdrüsenparenchym, welche durch die Diphtheriebacillen, bezw. ihre

Toxine verursacht wird. Zuweilen gelingt der Nachweis von Diphtheriebacillen in den Entzündungsherden (Löfflers Methylenblau, Weigertsche Fibrinfärbung). Litt. bei Barbacci, Centr. f. allg. Path. Bd. VII. 1896.

4. Tuberkulose der Lymphknoten.

Der Tuberkelbacillus ruft in den Lymphknoten zwei makroskopisch ganz verschiedene Veränderungen hervor, einmal richtige graue Knötchen, die verkäsen können, dann aber auch diffuse Vergrösserungen mit ausgedehnter Verkäsung, so dass die Lymphknoten auf dem Durchschnitt gekochten Kartoffeln gleichen (Skrofulose).

F M. G M. K.

In dem ersteren Falle findet man mikroskopisch die Lymphknoten durchsetzt von zahlreichen Epitheloidtuberkeln. Dieselben beginnen sehr häufig im Centrum der Follikel. Da aber schon normalerweise an dieser Stelle besonders grosse Zellen vorkommen (Flemmings Keimcentra), so ist die Unterscheidung zwischen einem solchen und einem beginnenden Tuberkel nicht leicht. Die weitere Entwickelung, besonders das Auftreten von Riesenzellen und die Verkäsung müssen die Diagnose sichern. In chronischen Fällen können die Tuberkel mehr einen fibrösen Charakter annehmen und hyaline Degenerationen erleiden und sich demgemäss das Bild wesentlich ändern. In den Fällen sogenannter Skrofulose (Fig. 2, Tafel XVI) sieht man in mikroskopischen Schnitten die grossen nekrotischen, verkästen Herde von einem Granulationsgewebe umgeben, welches durch seine Gefässarmut, seinen Gehalt an Riesenzellen etc. den tuberkulösen Charakter beweist. Die positive Gewissheit, dass Tuberkulose vorliegt, kann ferner durch den Nachweis der Bacillen, besonders in den Riesenzellen, geführt werden (spez. Färbung). Es handelt sich also um eine tuberkulöse Neubildung, der allerdings die typische Anordnung zu kleineren Knötchen fehlt. Doch kann man häufig in der Umgebung der grossen Käseherde richtige kleine Tuberkel nachweisen. Bei allen länger dauernden tuberkulösen Entzündungen finden wir in den nicht ergriffenen Abschnitten des Drüsengewebes eine Zellwucherung, welche sich häufig durch ihren grosszelligen Charakter auszeichnet und von dem Reticulum ausgeht. In anderen Fällen überwiegt die faserige Zwischensubstanz. Auch hyaline Degenerationen des Reticulums kommen nicht selten vor.

5. Die Blutresorption.

Bei grösseren Blutungen findet man sehr häufig die zugehörigen Lymphknoten auffällig rot gefärbt. Auf dem Durchschnitt sieht man in dem blasseren Lymphknotengewebe dunkelrote Fleckchen und Streifen.

F M. G M. Karminfärbung oder Hämatoxylin-Eosin.

In mikroskopischen Durchschnitten fällt schon bei sch. V. die Erweiterung der Lymphbahnen auf, welche mit einer gelblichen Masse gefüllt sind. Bei st. V. sieht man, dass die letztere aus roten, wohlerhaltenen Blutkörperchen besteht (Fig. 1, Tafel XVI). Es hat also eine Resorption von Blut auf dem Lymphwege stattgefunden. Zwischen den roten Blutkörperchen liegen vereinzelte Lymphocyten als gewöhnlicher Bestandteil der Lymphe. Dann aber fallen sehr grosse, rundliche, mit einem runden Kern versehene Gebilde auf, deren Leib zwei, drei und noch mehr wohlerhaltene rote Blutkörperchen enthält (blutkörperchenhaltige Zellen) (Fig. 2 Taf. XXXI).

Man sieht daraus, dass ein Teil des Blutes von Wanderzellen aufgenommen, förmlich gefressen wird. Wie weit sich auch die fixen Zellen und die Zellen der Lymphknötchen dabei beteiligen, ist schwer zu sagen. Mit Sicherheit aber lassen sich in ihnen die Spuren der Blutresorption in späteren Stadien nachweisen. Der Lymphknoten ist dann makroskopisch mehr gelblich braun statt rot gefärbt und in den mikroskopischen Schnitten erkennt man, dass diese Farbenänderung bedingt ist durch eine reichliche Anhäufung grobkörnigen, gelben Pigmentes. Dasselbe ist im Verlauf der Lymphbahnen abgelagert und liegt hauptsächlich in den Endothelzellen, aber auch in den angrenzenden Lymphocyten der Markstränge. Die ursprünglich vorhanden gewesenen roten Blutkörperchen sind also entweder von den Zellen aufgenommen (s. o.) und zu Pigment verwandelt worden, oder ihr Farbstoff hat sich allmählich in der Lymphe gelöst und sich dann in körniger Form in den Endothelien der Lymphbahnen und in den Lymphocyten niedergeschlagen.

6. Die Anthracosis.

Ebenso wie die roten Blutkörperchen werden auch andere feste Bestandteile, welche der Lymphstrom gelegentlich mit sich schleppt, in den Lymphknoten festgehalten und aufgespeichert, so vor allem die Kohle, welche aus der Atmungsluft durch die Lungen hindurch bis in die bronchialen Lymphknoten dringt und deren schwarze Färbung bedingt. Während die Lymphknoten in der ersten Zeit noch relativ weich und elastisch sind, nehmen sie bei stärkerer Kohlenablagerung eine immer härtere Konsistenz an und zeigen statt der normalen, durch das Vorspringen der Follikel und Markstränge bedingten feinhöckerigen eine glatte Schnittfläche (schieferige Induration).

F M. G M. Karminfärbung.

Die mikroskopischen Durchschnitte durch Lymphknoten mit beginnender Kohlenablagerung zeigen ganz ähnliche Bilder, wie die Blutresorption in älteren Stadien, nur dass an Stelle der gelblichen Pigmentierung der Lymphbahnen eine schwarze getreten ist. Auch hier liegen die Kohlenstäubchen, wie die st. V. lehrt, in den Zellleibern, besonders der

Endothelien. Denn man sieht die schwarzen Körnchen zu länglichen spindelförmigen Haufen angeordnet, aus deren Centrum oft der rotgefärbte Kern noch hervorleuchtet (Fig. 3 Taf. XXXI).

Die zunehmende Ablagerung von Kohle ruft aber allmählich einen Reizzustand des Gewebes hervor, welcher sich in einer Wucherung der Endothelien und der Zellen des Bindegewebsgerüstes äussert. Dadurch wird das mikroskopische Bild, welches ein älterer anthrakotischer Lymphknoten liefert, ein wesentlich anderes. Das eigentliche lymphatische Gewebe ist völlig geschwunden und an seine Stelle ist ein derbfaseriges Bindegewebe getreten, welches vielfach konzentrische Anordnung und Schichtung erkennen lässt. Dieses Bindegewebe ist reichlich mit Kohlenstaub durchsetzt. Derselbe bildet lang spindelige Figuren, entsprechend den Bindegewebszellen, welche zwischen den Fasern liegen. Die Kohle ist also auch hier wieder an das Protoplasma der lebenden Zelle gebunden. Häufig erleidet das Bindegewebe eine hyaline Degeneration und in den Centren der Bindegewebsknoten kann es zu einer förmlichen Nekrose mit Untergang der Zellen kommen. Mit dem Tod der Zelle fällt das natürliche Bindeglied, welches die Kohlenstäubchen zu scharf begrenzten Haufen zusammenhielt, fort, und man findet daher in diesen nekrotischen Centren eine wolkenartige Zerstreuung der Kohlenstäubchen (Fig. 4 Taf. XXXI).

7. Krebsmetastase im Lymphknoten.

Es ist eine Eigentümlichkeit der bösartigen epithelialen Geschwülste, dass sie mit Vorliebe in den regionären Lymphknoten Geschwülste gleicher Art (sogenannte Metastasen) erzeugen. Untersucht man z. B. bei einem Mammakrebs die kleinen axillaren Lymphknoten, welche für das blosse Auge noch keine Geschwulstentwickelung erkennen lassen, oder höchstens einen feinen auffällig weissen Saum an der Konvexität aufweisen, so kann man die ersten Anfänge der Metastase noch häufig nachweisen.

FM. GM. K.

Schon bei sch. V. fällt auf, dass die Randsinus von zelligen Massen ausgefüllt sind, während die übrigen Teile des Lymphbahnnetzes unverändert erscheinen. Bei st. V. sieht man, dass es sich um grosse, blasse, epithelartig an einander gelagerte Zellen handelt, welche mit den gewöhnlichen Krebszellen der Mamma in Grösse und Aussehen übereinstimmen. In anderen Krebsfällen findet man cylindrische Zellen, die sich zu drüsenartigen Gebilden zusammenlagern können. Diese epitheliale Aneinanderlagerung, die Bildung fest zusammenhängender Zellstränge ist das charakteristische und dadurch unterscheiden sich die Krebszellenhaufen von den abgestossenen Endothelzellen der Lymphbahnen, welche bei dem sogenannten Katarrh beobachtet werden (s. pag. 205). Meist bietet auch die dunklere Färbung des Protoplasmas, der Chromatinreichtum und die Gestalt der

Kerne genügende Trennungsmerkmale gegenüber den blassen, mit chromatinarmen ovalen Kernen versehenen Endothelien.

XI. Die Milz.

Der mikroskopische Aufbau der Milz ist charakterisiert durch ein vom Hilus nach der Konvexität ausstrahlendes, unregelmässig verbundenes, bindegewebiges Balkennetz (die Trabekel), in dessen grösseren Stämmen die Äste der Milzarterie verlaufen. Die Trabekel, welche auch spärlich glatte Muskelfasern enthalten, gehen an der Peripherie in die Milzkapsel über. Von ihnen entspringt ein feines bindegewebiges Retikulum, welches zwischen den Trabekeln ausgespannt ist. Die Maschen dieses Retikulums sind von den sogenannten Pulpazellen, d. h. grossen Rundzellen, erfüllt. Neben diesen, den grossen rundkernigen Leukocyten des Blutes gleichenden Elementen kommen kernhaltige rote Blutkörperchen, ferner Blutkörperchen- oder Blutpigment führende grosse Zellen und endlich vereinzelte Riesenzellen, ähnlich denjenigen im Knochenmark (s. d.), vor. Charakteristisch für die Milz ist ferner, dass die gefässführenden Balken (sogenannten Trabekel), wenn sie einen gewissen Grad von Verjüngung erreicht haben, von einer aus Lymphocyten zusammengesetzten breiten Scheide umgeben werden, welche auf Querschnitten naturgemäss den Eindruck runder Knötchen hervorruft (Malpighische Körperchen). Auch die kleineren Arterienäste, welche keine besondere bindegewebige Hülle mehr besitzen, zeigen noch cirkuläre oder seitenständige Lymphknötchenbildungen. Nur die letzten Verzweigungen, welche in das Kapillarsystem übergehen, sind frei davon. Die arteriellen Kapillaren sollen direkt in die weiten Venen einmünden, deren Wand aus auffällig langen, im frischen Abstrichpräparat sichelförmig erscheinenden Endothelien, deren Kern in der Mitte stark vorspringt, zusammengesetzt ist. Bei dem lockeren Bau, welche die Milz besitzt, ist es natürlich, dass bei den leichtesten die Gefässwände (Kapillaren und Venen) treffenden Reizen dieselben für körperliche Elemente durchlässig werden, welche sich in den Spalten des Retikulums anhäufen.

1. Infarkt der Milz.

Bei Verstopfungen der Milzarterien kommt es zur Bildung blasser Infarkte, welche mikroskopisch sich durch die bald eintretende Nekrose innerhalb des blutarmen Gebietes auszeichnen und dann den Niereninfarkten gleichen (s. dieselben pag. 101).

FM. GM. Karminfärbung.

Zu beachten ist, dass die gefässführenden Trabekel samt ihren Lymphscheiden innerhalb des absterbenden Gewebes relativ lange ihre Kernfärbung bewahren, indem sie aus den verstopften Gefässen noch einige Zeit Nährstoffe entnehmen. In alten Milzinfarkten ist die Nekrose eine totale. An den Rändern sieht man die Anzeichen beginnender Organisation, und die hämorrhagisch-hyperämische Randzone ist jetzt in eine Pigmentzone verwandelt, welche die Grenze zwischen Totem und Lebendem bildet. Auch in dem nekrotischen Centrum findet man Pigment, am häufigsten in Form von Hämatoidin-Nadeln, welche von dem im Infarkt zurück gebliebenen Blute abstammen. In der Randzone liegt meist körniges in Zellen eingeschlossenes Pigment. Es ist das ein häufig wiederkehrender Befund, dass

aus Blutungen unter dem Einfluss lebender Gewebe körniges, in völlig nekrotischen Geweben krystallinisches Pigment gebildet wird.

Handelt es sich um septische Embolien, so entstehen Infarkte mit eitriger Demarkationszone (s. septischer Niereninfarkt pag. 104).

2. Der akute Milztumor.

Beim Typhus, bei frischen Fällen von Malaria, beim Rückfallfieber, bei vielen anderen septischen Erkrankungen, findet man eine starke Schwellung der Milz. Die Kapsel ist prall gespannt, auf dem Durchschnitt quillt die dunkelrote Pulpa stark hervor und mit dem Messer lassen sich leicht die Pulpabestandteile abstreichen. Die Malpighischen Körperchen und die Trabekel treten sehr zurück oder scheinen ganz verschwunden.

Untersucht man ein *frisches Abstrichpräparat*, z. B. von einer Typhusmilz, in Kochsalzlösung, so findet man darin die verschiedensten Zellformen. Einmal Lymphocyten, die Bestandteile der Malpighischen Körperchen, dann grössere gekörnte Zellen, die Bestandteile der Pulpa, welche den grossen einkernigen Leukocyten des Blutes entsprechen, ferner gelapptkernige Leukocyten, dann schmale, sichelförmige Elemente mit buckelförmiger Auftreibung in der Kerngegend (die Endothelzellen der Milzvenen) und endlich ganz grosse aufgetriebene Zellen, deren Inhalt wohlerhaltene rote Blutkörperchen oder Bruchstücke derselben bilden. Man findet hier denselben Vorgang wie bei der Blutresorption in den Lymphknoten, nämlich eine vermehrte Aufnahme der roten Blutkörperchen seitens der wandernden oder fixen Zellen. Einem Abstrichpräparat von einer normalen Milz gegenüber sind besonders die Endothelzellen, die sich viel leichter aus ihrem Verbande lösen, und die blutkörperchenhaltigen Zellen vermehrt. An den verschiedenen Zellelementen der Milz lassen sich in solchen Fällen auch degenerative Prozesse, besonders Verfettungen, nachweisen. In Methylenblau gefärbten *Deckglastrockenpräparaten* kann es gelingen, die Krankheitserreger, hier also die Typhusbacillen nachzuweisen. Leichter gelingt das an frischen Präparaten bei der Malaria und dem Rückfallfieber, von denen die erstere durch spezifische Sporozoen, das zweite durch eine Spirochätenart hervorgerufen wird.

FM. GM. K.

Für feinere Schnitte ist Einbettung in Paraffin und Aufkleben oder Einbettung in Celloidin notwendig.

Das Mikroskop zeigt, dass die Vergrösserung der Milz wesentlich bedingt ist durch eine Vermehrung der Zellen im Pulpagewebe und eine starke Hyperämie. Die Vermehrung betrifft hauptsächlich die Pulpazellen, doch finden sich auch reichlich gelapptkernige Leukocyten, welche in der Milz liegen geblieben sind. Hier und da sind die Pulpazellen zu blutkörperchenhaltigen Zellen umgewandelt. Freie rote Blut-

körperchen liegen überall zwischen den Pulpazellen. Beim Typhus speziell findet man auch kleinere nekrotische Herde, in denen man oft Typhusbacillen nachweisen kann. Bei der Malaria und den Rückfallfiebern sind die Blutparasiten auch in den Schnittpräparaten wiederzufinden.

Bei bestimmten Infektionskrankheiten, insbesondere bei der Diphtherie sind die Follikel viel stärker als die Pulpa geschwollen.

FM. GM. K.

In mikroskopischen Schnitten lassen sich in den stark vergrösserten Malpighischen Körperchen kleinste Nekroseherde, ähnlich denen in den Lymphknoten nachweisen (s. pag. 206).

3. Chronischer Milztumor.

a) Stauungsmilz. An den durch Herzfehler und Lungenveränderungen hervorgerufenen Stauungen der Unterleibsorgane nimmt auch die Milz hervorragend teil. Sie vergrössert sich stark, erhält eine derbe Konsistenz, die Kapsel ist stark gespannt, in älteren Fällen leicht verdickt, die Schnittfläche mehr glatt, dunkelblau-rot, mit deutlicher Zeichnung des Trabekelsystems. Ein frisches Abstrichpräparat ergiebt überwiegende Mengen von roten Blutkörperchen.

FM. GM. K. Oder Zenker. Färbung nach Mallory pag. 304.

Oder Alkoholhärtung. Einbettung. van Gieson oder Mallory-Ribbert. Für die Darstellung des Retikulums ist Alkohol-Härtung vorzuziehen.

Hat man ältere Fälle von Stauungsmilzen vor sich, so sieht man im mikroskopischen Präparat das Retikulum in der Pulpa deutlich verdickt. Die blutgefüllten Kapillaren und Venen treten mit ihren vorspringenden Endothelkernen sehr deutlich hervor. Die Pulpazellen sind in älteren Fällen mehr oder weniger geschwunden, die Lymphfollikel verkleinert, die Trabekel verdickt. In den Bindegewebs- und Pulpazellen findet sich vielfach körniges Pigment.

b) Nach Ablauf einer typhösen oder septischen Erkrankung schwillt die Milz wieder ab, indem ein grosser Teil der Pulpazellen durch Verfettung zu Grunde geht, oder mit dem Blute aus der Milz fortgeschwemmt wird. Als Spuren des ehemaligen Entzündungsprozesses bleiben Pigmentierungen zurück, welche die Follikel verschonen, hauptsächlich die Scheiden der kleinen Arterien und die Pulpa befallen. Das Pigment ist sowohl an spindlige Bindegewebszellen, wie an rundliche Pulpazellen gebunden (*FM. GM. Karmin*).

Wiederholen sich die Schwellungen (wie bei der Malaria), oder wird dauernd ein Reiz auf das Milzgewebe ausgeübt, wie z. B. bei den die Lebercirrhose hervorrufenden chronischen Infektionen und Intoxikationen, so bleibt die Milz dauernd geschwollen, doch ist das Gewebe nicht mehr so weich und hyperämisch wie bei den akuten Milztumoren. Die

mikroskopische Untersuchung *(FM. GM. Karmin)* zeigt, dass auch diese Milzschwellung wesentlich auf einer Zunahme der Pulpa- und Follikelzellen beruht. Die Veränderungen der Gerüstsubstanz sind noch gering. Es finden sich leichte Verdickungen des Retikulums und der Gefässscheiden (Trabekel), sowie reichliche Pigmentablagerungen. Oestreich, Die Milzschwellung bei Lebercirrhose. Virchows Archiv. Bd. 142. 1895.

In anderen Fällen von chronischem Milztumor (alte Malaria) tritt schon makroskopisch eine auffällige Verdickung des Trabekelnetzes dem Pulpagewebe gegenüber hervor. Die relativ glatte Schnittfläche ist bräunlich, oder wie bei der Malaria mehr grau, fast schwarz gefärbt und gefleckt. Die Follikel treten bald deutlicher hervor, bald scheinen sie ganz zu fehlen. In schweren Fällen kann die Milzstruktur ganz verwischt sein.

FM. GM. K. Elastische Faserfärbung und van Gieson.

Mikroskopisch findet man eine sehr starke Vermehrung des Bindegewebsgerüstes. In der Pulpa ist an die Stelle des Retikulums ein richtiges fibrilläres Bindegewebe mit deutlichen Bindegewebskernen getreten. Die kapillaren Gefässe sind an Zahl verringert, die Lumina der grösseren verengt. Die Pulpazellen sind nur noch fleckweise erhalten, die Lymphknötchen können vergrössert oder bis auf spärliche Reste von Lymphocytenanhäufungen geschwunden sein. Die noch erhaltenen Pulpazellen, wie auch die Bindegewebszellen sind mit gelbem Blut- und schwarzem Parasitenpigment überladen. Letzteres wird von den Parasiten bei der Zerstörung der roten Blutkörperchen gebildet und ist eisenfrei (Melanin).

c) Bei dem charakteristischen syphilitischen Milztumor der Neugeborenen finden sich mikroskopisch *(FM. GM. K.)* sehr wechselnde Bilder. Neben einer starken Hyperämie und vermehrtem Zellgehalt des Pulpagewebes können sich die Follikel durch eine starke grosszellige Wucherung (hyperplastische Keimcentren) und die Trabekel durch eine ganz diffuse kleinzellige Infiltration an der Milzschwellung beteiligen. Auch stärkere Bindegewebswucherungen und gummöse Bildungen kommen bei Kindern mit hereditärer Syphilis vor. Über angeborene Syphilis s. Hecker, Deutsches Archiv f. klin. Med. Bd. 61. 1898.

Im Anschluss an die oben erwähnten Pigmentierungen der Milz sei bemerkt, dass bei dem Eindringen von Kohlenpartikelchen in das Blut (s. Anthrakosis der Lungen) auch in der Milz eine Ablagerung derselben und zwar besonders in den bindegewebigen Scheiden der kleinsten Arterienäste, sowie an der Grenze der Trabekel in spindelförmigen Zellen stattfindet *(FM. GM. Karmin)*.

Bei der einfachen senilen oder durch Kachexie bedingten Atrophie ist die Milz verkleinert, schlaff und leicht bräunlich gefärbt. Mikroskopisch *(FM. GM. Karmin)* lässt sich Schwund der Pulpa, leichte Zunahme des Bindegewebes und eine Pigmentablagerung ähnlich wie bei der Anthrakosis nachweisen.

4. **Der leukämische Milztumor** (Figur 6, Tafel XVI).

An den leukämischen Schwellungen beteiligt sich fast regelmässig die Milz, oft in überwiegendem Masse (lienale Form der Leukämie). Man unterscheidet gewöhnlich ein frisches, akutes und ein chronisches Stadium. In dem ersteren ist die hochgradig vergrösserte Milz relativ weich, die Schnittfläche lässt viel Saft abstreichen, hat eine matte, rötlich-graue Farbe. Die Struktur der Milz ist vollkommen verdeckt. In seltenen Fällen sind besonders die Follikel Sitz der Schwellungen. Dann treten sie als weisse Stränge und Knoten hervor. Bei beiden Formen können sich zahlreiche Blutungen finden.

F M. G M. K.

Sublimat. Einbettung. Hämatoxylin-Eosin.

Das mikroskopische Bild des gewöhnlichen leukämischen Milztumors zeigt als auffallendstes Merkmal einen enormen Zellreichtum der Pulpa. Die Trabekel liegen daher viel weiter auseinander als normal, gelangen bei sch. V. seltener in das Gesichtsfeld. Der Unterschied zwischen Follikel und Pulpa tritt wenig oder gar nicht hervor. Das ganze Gewebe scheint aus einer gleichartigen Zellmasse zusammengesetzt zu sein. Bei st. V. ergeben sich freilich ganz andere Bilder. Wohl kommen Leukämieformen vor, bei denen thatsächlich die ganze Milz aus gleichgrossen Rundzellen, die bald mehr den Pulpazellen, bald den Follikelzellen gleichen, aufgebaut ist. In anderen aber wechseln die Rundzellen in ihrer Grösse, auch finden sich reichlich gelapptkernige Leukocyten. Zuweilen treten Riesenzellen mit knospenden Kernen in so grosser Zahl auf, dass das Bild völlig an einen Schnitt aus rotem Knochenmark erinnert. Diese Ähnlichkeit wird durch die gelegentliche Häufung eosinophiler Zellen noch verstärkt. Die grösseren Venen sind mit weissen Blutkörperchen stark gefüllt, an Stelle des Endothels finden sich förmliche Säume von rundlichen Elementen, welche auch die angrenzenden Lamellen der Trabekel weithin infiltrieren. Dazu kommen noch frische ausgedehnte Blutungen.

In den späteren Stadien der Leukämie fühlt sich die vergrösserte Milz sehr derb an, die Schnittfläche ist mehr glatt, äusserst bunt infolge zahlreicher Pigmentflecke und nekrotischer Herde, die besonders in die Randpartien eingesprengt sind. Von der normalen Architektur der Milz ist nichts zu erkennen.

F M. G M. K oder van Gieson (*s. a. Mallory pag. 304*).

Mikroskopisch ist an die Stelle der Pulpa ein spindelzelliges Gewebe getreten, welches sich in dichterer Anhäufung um die Trabekel und die Arterien herum findet. An der letzteren Stelle pflegen auch reichliche Pigmentablagerungen vorhanden zu sein. Die Bilder der Nekrosen gleichen denen der alten Milzinfarkte.

5. Die Tuberkulose der Milz.

Bei allgemeiner Tuberkulose (Miliartuberkulose) ist auch die Milz regelmässig Sitz der tuberkulösen Infektion und zwar in Gestalt zahlreicher kleinster Tuberkelknötchen. Oft ist es schwer, sie mit blossem Auge von den weiss-grauen Malpighischen Körperchen zu unterscheiden, aber meist wird die Diagnose durch die grosse Zahl der Tuberkel und durch ihr deutliches Vorspringen über die Schnittfläche, sowie durch vereinzelte Verkäsungen gesichert.

FM. GM. K. (*Tuberkelbacillenfärbung*).

Die mikroskopische Untersuchung ergiebt gewöhnlich das Bild schön ausgebildeter epitheloider Tuberkel mit Riesenzellen und gelegentlicher Verkäsung (Figur 5, Tafel XVI).

6. Amyloid der Milz.

Die Milz ist neben der Leber der Hauptsitz der amyloiden Entartung. Oft sind nur die Follikel (Malpighischen Körperchen) vergrössert und glasig und geben mit Jod typische Braunfärbung (Sagomilz, Figur 3, Tafel XVI), oft ist die Pulpa hauptsächlich degeneriert und die Follikel beteiligen sich erst sehr spät (Schinkenmilz, Figur 4, Tafel XVI).

Die Untersuchung kann sowohl an frischen Doppelmesserschnitten geschehen, wie auch an Gefriermikrotomschnitten der in Müller oder FM. gehärteten Organstückchen. An den frisch in Kochsalz untersuchten Schnitten sieht man glänzende schollige Massen zu Bändern und Netzen vereinigt, in deren Lücken zellige Elemente, rote Blutkörperchen etc. zu finden sind. Bei Zusatz von Säuren und schwachen Alkalien bleibt die glänzende Substanz unverändert. An den Gefriermikrotomschnitten, aber auch an den frischen Doppelmesserschnitten färbt sich die Substanz bei der Behandlung mit Jodlösung oder Anilinfarben in der dem Amyloid eigentümlichen Weise (s. Leber, pag. 83). Dann treten in der Sago-Milz die entarteten Follikel als braune oder leuchtend rote Flecken deutlich hervor. Bei st. V. erkennt man zwischen den amyloiden Balken noch deutliche Endothel- oder Pulpazellen. Es handelt sich also auch hier um eine Ablagerung der amyloiden Substanz um die Kapillaren und in die feineren Spalten des Pulpagewebes. Die eigentlichen Trabekel nehmen an der Degeneration nicht teil, so dass dieselben in den braunen oder roten Follikeln als helle Flecke erscheinen, in deren Mitte wiederum braune oder rote Ringe auftauchen, welche nichts anderes darstellen, als die entarteten Wandungen der Arterien. Ganz entsprechend verhalten sich die Bilder bei der amyloiden Entartung des Pulpagewebes. In den nicht zu weit vorgeschrittenen Fällen treten die kleinen Arterien, an denen die Entartung beginnt, besonders schön hervor.

Litt.: Litteratur für Amyloiderkrankung s. Lubarsch-Ostertag, Ergebnisse 1894. Bd. II. Jahrg. I. Experimentelles Amyloid: Krawkow, Archives de méd. expérim. Bd. VIII. 1896. — Davidsohn, Virchows Archiv. Bd. 150. 1897 und Lubarsch ibidem. — Nowak, Virchows Archiv. Bd. 152. 1898. — Maximow, Virchows Archiv. Bd. 153. 1898. — Petrone, Archives de médecine expériment. Bd. X. 1898.

XII. Das Blut.

Trotz zahlloser sorgfältiger Untersuchungen über das Blut sind wir über die Entstehung der verschiedenen Zellformen, die Übergänge zwischen denselben, die Bedeutung der einzelnen, noch keineswegs völlig aufgeklärt. Da die Erkrankungen des Blutes wegen ihres bunten Wechsels nur klinisch verfolgt werden können, die feinere Untersuchung der hinfälligen Formelemente am Leichenblute grossen Schwierigkeiten begegnet und die Verteilung der verschiedenen körperlichen Elemente in der Leiche eine ganz andere ist als im lebenden Körper, so fällt die histologische Untersuchung des Blutes fast ausschliesslich in das klinische Gebiet. Nur die für die Leichenuntersuchung wichtigen Punkte seien kurz erwähnt.

Das Blut setzt sich zusammen aus dem flüssigen, die Vorstufen des Fibrins enthaltenden Blutplasma und den körperlichen Elementen, unter denen wir Blutplättchen, rote und weisse Blutkörperchen unterscheiden Die Blutplättchen sind kleine blasse rundliche Scheiben von wechselnder Grösse, ungefähr ein Drittel so gross als die roten Blutscheiben. Fängt man einen recht kleinen frischen Blutstropfen aus der Fingerbeere auf dem Objektträger auf und untersucht ihn schnell nach Zudecken mit einem Deckgläschen, so kann man die Blutplättchen in den dünneren Schichten, wo grössere Lücken zwischen den roten auftreten, als sehr blasse Gebilde, meist zu kleineren Haufen zusammengelagert, auffinden. Sie kleben der Unterfläche sehr schnell an, bewegen sich daher mit der noch länger schwankenden Strömung des Plasmas, welche die roten Elemente hin und her treibt, nicht mit. Aus runden Scheibchen haben sie sich in zackige, fein gekörnte Gebilde umgewandelt, die dicht zusammengelagert, an ein zerfallenes, weisses Blutkörperchen erinnern. Wartet man länger, so schiessen lange feine Nadeln im Gesichtsfelde auf. Sie bestehen aus Fibrin und heften sich zuweilen, aber keineswegs regelmässig, an die Blutplättchenhaufen an. Unterdessen sind die roten Blutkörperchen zur Ruhe gekommen und haben sich vielfach geldrollenartig aneinandergelegt. Von der Kante gesehen besitzen die roten Blutscheiben wegen der beiderseitigen dellenförmigen Aushöhlung eine Biskuitform. An den Grenzen des Deckgläschens zeigen sie infolge der veränderten osmotischen Spannungsverhältnisse in dem umgebenden verdunstenden Plasma die bekannten stechapfelförmigen Schrumpfungen. Zwischen den roten Elementen treten hier und da auch grössere blasse, feingekörnte rundliche oder mit feinen Pseudopodien versehene Elemente auf, in denen bei Essigsäurezusatz ein Kern sichtbar wird. Das sind die weissen Blutkörperchen. Nach der Grösse und der Form des Kernes unterscheidet man gewöhnlich drei Formen:

1. Kleine, den Zellen der Lymphknoten gleichende Elemente mit kleinem runden, intensiv gefärbten Kern und ganz schmalem Protoplasmasaum.

2. Grosse mononukleäre Leukocyten mit rundem oder leicht eingekerbtem Kern, grossem gekörnten Protoplasmaleib.

3. Grosse polynukleäre Leukocyten mit gelapptem Kerne und grossem gekörnten Protoplasmaleib.

Die letztgenannte Form überwiegt bei weitem. Zwei Drittel aller weissen Blutkörperchen sind gelapptkernige Leukocyten.

Die in dem Leib der weissen Blutkörperchen vorhandenen Körnchen (Granula) zeigen sauren, neutralen und basischen Farbstoffen gegenüber ein verschiedenes Verhalten (Ehrlich). Die Mehrzahl aller Leukocyten mit gekörntem Protoplasma enthalten Granula, welche sich mit einem neutralen Farbgemenge färben (neutrophile Granula). Andere Leukocyten enthalten

auffällig grobe, schon bei der frischen Untersuchung auffallende Körner, die sich mit sauren Farbstoffen, z. B. Eosin tingieren (acidophile Granula, eosinophile Zellen). Selten finden sich Leukocyten, deren Granula mit basischen Farbstoffen, z. B. Methylenblau, gefärbt werden, die also den im Bindegewebe so häufig zu findenden Mastzellen gleichen.

Will man einen Blutstropfen konservieren, um ihn ungefärbt einige Zeit zu untersuchen, so bringe man einen Tropfen 1% Osmiumsäure oder 10% Formollösung auf die Fingerbeere, steche durch denselben in den Finger ein und entnehme von der entstandenen Blutmischung etwas mit dem Objektträger. Die Blutplättchen und roten Blutkörperchen behalten dann relativ lange ihre normale Form bei. Will man das Blut färben, so fange man einen Blutstropfen mit einem Deckglase auf und stelle mit Hülfe eines zweiten Deckglases ein Trockenpräparat her. Dabei darf kein Druck auf die Deckgläschen ausgeübt werden. Zum Anfassen der Deckgläschen benutze man Pinzetten. Um die dünne Blutschicht, insbesondere das Hämoglobin, zu fixieren, lege man die trockenen Deckgläschen in ein Gemisch von Äther und absolutem Alkohol ā oder in reinen absoluten Alkohol für ½ bis einige Stunden. Dann Abtrocknen und Färben.

Will man die Bluttrockenpräparate durch Hitze fixieren, so kann man einen 5mal so langen als breiten Kupferstreifen in horizontaler Lage an seinem einen Ende befestigen und das andere durch einen untergestellten Bunsenbrenner erhitzen. Nach einiger Zeit prüfe man durch Auftröpfeln von Wasser die Grenze der Siedetemperatur am Streifen. 1—2 cm von hier aus gegen die Flamme zu gerechnet, beträgt die Temperatur ca. 120°. Hier werden die Deckgläschen mit der bestrichenen Seite nach oben für 5—15 Minuten niedergelegt (Ehrlich).

Am einfachsten färbt man mit einer wässerigen Eosinlösung so lange vor, bis die Blutschicht stark rot gefärbt ist, und dann mit einer 1%igen wässerigen Methylenblaulösung nach. Die Nachfärbung (1—2 Minuten) darf nicht so lange dauern, dass das Rot wieder verdrängt wird (ausser bei Leukämie). In dem Präparat sind die Kerne der Leukocyten blau, die eosinophilen Granula leuchtend rot, die neutrophilen schwach rötlich, die roten Blutkörperchen gelb rötlich bis rot, die Blutplättchen schwach violett bis blau gefärbt.

Eine gleichzeitige Färbung mit Methylenblau und Eosin erlauben die pag. 220 beschriebenen Färbungen der Malariaparasiten.

Oder man färbt mit Ehrlichs Farbengemisch:

Gesättigte wässerige Lösung von	*Orange G*	*120—135*	*ccm.*
„ „ „ „	*Säurefuchsin*	*80—165*	„
„ „ „ „	*Methylengrün*	*125*	„
Dazu	*Aqua dest.*	*300*	„
	Alc. absol.	*180*	„
	Glycerin	*50*	„

Die Mischung muss bis zum Gebrauch längere Zeit stehen. Sie darf nicht geschüttelt werden. Man entnimmt die zum Färben nötige Menge mit einer Pipette. Die fixierten Präparate färben sich in wenigen Minuten. Abspülen mit Wasser, Abtrocknen mit Fliesspapier, Kanadabalsam. Die neutrophilen Körner sind violett, die eosinophilen leuchtend rot, die Kerne grünlichblau, die roten Blutkörperchen orange gefärbt.

Will man die Blutplättchen besonders herausheben, so färbt man mit einer 1—2%igen wässerigen Methylviolettlösung (einige Minuten und länger). Abspülen in Wasser. Die Plättchen sind dunkelblauviolett.

Einige wichtige Veränderungen des Blutes, die Thrombose und Embolie, sind bereits früher, die erstere bei den Gefässen, die letztere bei den Lungen besprochen worden. Von den übrigen Erkrankungen des Blutes seien erwähnt:

1. Ikterus neonatorum.

Die Streitfrage, ob der Ikterus nur durch Resorption von Galle oder auch durch Zersetzung des Hämoglobins im Blute entstehen kann (hepatogener oder hämatogener Ikterus), ist bisher noch nicht entschieden.

Bei dem gewöhnlichen Ikterus kommt es nicht zu einer Ablagerung krystallinischer Nadeln, wohl aber bei dem sogenannten Ikterus neonatorum der auch als Hauptbeweis für einen hämatogenen Ikterus angesehen wird. Er entwickelt sich bei Neugeborenen innerhalb der ersten Woche, und bei der Sektion solcher ikterischen Leichen findet sich regelmässig eine gelbrötliche Färbung der Blutgerinnsel im Herzen, sehr häufig auch gelbrötliche Infarkte in den Spitzen der Nierenpapillen (s. pag. 125).

Die *frische Untersuchung* des Blutgerinnsels ergiebt die massenhafte Anwesenheit kleiner rhombischer Krystalle und feiner, rotgelber Nadeln, die oft zu Büscheln vereinigt sind (Hämatoidinkrystalle). Auch in todfaulen Früchten kann man die Bildung krystallinischen Blutpigments aus dem gelösten Hämoglobin nachweisen. Dasselbe findet sich besonders reichlich in dem grossen Netz, aber auch entfernt von dem Darm, z. B. im Plexus chorioideus, wo also von Imbibition mit dem im Darm enthaltenen Gallenfarbstoffe wie etwa beim Netz nicht die Rede sein kann. Man entnimmt kleine Stückchen mit der Schere, um sie in Kochsalzlösung zu untersuchen.

2. Leukämie.

Unter Leukämie versteht man eine Blutveränderung, bei welcher andauernd die Zahl der weissen Blutkörperchen erheblich über das normale Mass gesteigert ist (cf. Leber). Diese Blutveränderung ist abhängig von Wucherungsvorgängen an den spezifischen Zellen der blutbereitenden Organe, von denen aus die neugebildeten Zellen in das Blut gelangen. Je nachdem die Lymphknoten oder die Milz oder das Knochenmark hauptsächlich beteiligt ist, unterscheidet man eine lymphatische, lienale und medulläre Leukämie. Indes weist die Form der im Blut auftretenden Zellen nicht unbedingt auf den Sitz der Erkrankung hin; denn auch die Lymphknoten können gelegentlich ganz grosse Elemente liefern und gewöhnlich sind die verschiedenen hämatopoetischen Apparate gleichzeitig erkrankt.

Man unterscheidet 1. eine solche Leukämie, bei der fast ausschliesslich kleine rundkernige Elemente wie die Lymphocyten vorkommen 2. eine Leukämie, bei welcher die Zellen an Grösse den mononukleären Leukocyten entsprechen; 3. eine solche, bei welcher auffällig grosse Zellen (sogenannte Markzellen, aus dem Knochenmark stammend) im Blute kreisen, die sich auch vielfach durch ihren Gehalt an eosinophilen Körnern auszeichnen. Ab und zu erscheinen im Blut Leukämischer Zellen von der vier- und fünffachen Grösse normaler Leukocyten mit grossen, verzweigten, kompliziert gebauten Kernen (Knochenmarksriesenzellen). Die genauere Blutuntersuchung am Lebenden fällt in das Gebiet der Klinik. Neben den Schwellungen der blutbildenden Apparate kommen auch Veränderungen in anderen Organen z. B. Leber und Nieren vor, die in einer diffusen oder knötchenförmigen Anhäufung leukämischer

Zellen innerhalb des Stützgewebes der betreffenden Organe bestehen. Entweder handelt es sich um Auswanderung der Zellen aus dem Blute oder um eine leukämische Umwandlung normal vorhandener kleinster Lymphknötchen, z. B. in der Leber. Auch können die Blutgefässe der Leber ihre alte, während der Embryonalzeit ausgeübte, hämatopoetische Funktion wieder aufnehmen.

Über die neuerdings von Löwit aufgestellte Theorie der Protozoeninfektion der Blutkörperchen bei Leukämie s. Löwit, Die Leukämie als Protozoeninfektion. Wiesbaden. Bergmann. 1900.

3. Die Blutparasiten.

Auch hier liegt das eigentliche Untersuchungsfeld in der Klinik, um die Veränderungen, welche die Parasiten im lebenden Körper erleiden oder den Ortswechsel, welchen sie ausführen, genau studieren zu können. Neben den gewöhnlichen Kokken und Bacillen, welche bei septischen Erkrankungen in die Blutbahn gelangen, sind hier zu nennen: a) die Malaria-Parasiten, in die Klasse der Protozoen gehörend, welche in die roten Blutkörperchen eindringen und dort bestimmte Entwickelungsphasen durchlaufen (Fig. 1—12, Tafel XVII). Nach der Verschiedenheit derselben unterscheiden wir hauptsächlich drei Arten: Das Plasmodium Malariae der Febris tertiana, das der Febris quartana und das der besonders bösartigen Febris aestivo-autumnalis. Der Hauptgang der Entwickelung besteht kurz in folgendem: Der kleine amöbenartige Parasit, der eine Siegelringform besitzt, dringt in das rote Blutkörperchen ein und wächst dort unter andauernden amöboiden Bewegungen zu einer stattlichen Grösse an, wobei sich in seinem Leibe schwarze Pigmentkörnchen anhäufen, welche wohl das Umwandlungsprodukt des zerstörten Hämoglobins sind. Dann rundet sich der Parasit ab, während das Pigment in das Centrum rückt und bildet durch Einschnürung und Teilung einen rosettenförmigen Körper. Die einzelnen keulenförmigen Glieder der Rosette lösen sich dann von dem pigmentierten Centrum ab und stellen nun nach völligem Zerfall des roten Blutkörperchens die jungen, neuen Parasiten (sogenannten Sporen) dar. Die Entwickelungsgänge der Plasmodien bei der Febris tertiana und quartana unterscheiden sich einmal durch die Zeitdauer (3 bezw. 4 Tage), andererseits durch die Lebhaftigkeit der Bewegung, Grössenwachstum, Zahl der Sporen etc. Bei der schweren Malariaform finden sich häufiger die Laveranschen Halbmonde (Fig. 8—12, Tafel XVII). Das sind sichelförmige Gebilde meist grösser wie ein rotes Blutkörperchen, welche schwarzes Pigment enthalten und neuerdings als geschlechtliche Fortpflanzungsform aufgefasst werden. Wenigstens hat man bei anderen Blutkörperchenparasiten z. B. dem Proteosoma der Vögel neben der endogenen Entwickelung eine exogene festgestellt. Die kugel- oder sichelförmigen Körper, welche nach dem Charakter ihrer Kerne in eine weibliche und männliche Form

getrennt werden, gelangen bei dem Blutsaugen gewisser Mückenarten in in den Magen derselben. Dort wandelt sich der männliche Keim in geisseltragende Kügelchen um, welche den weiblichen Keim befruchten. Daraus entwickeln sich wurmartige Gebilde, die in die Magenwand des Zwischenwirtes einwandern, dort sich zu coccidienartigen Gebilden umwandeln, welche in zahlreiche sichelförmige Sporen zerfallen. Diese Sporen werden in der Giftdrüse der Mücke abgelagert und gelangen beim Stich in das Blut der Vögel. Die bei der menschlichen Malaria auftretenden Sicheln sollen gleichartige Formen sein. Geisseltragende Kügelchen sind auch bei ihr beobachtet worden. Die weitere Entwickelung ist noch nicht völlig erforscht, doch scheint festzustehen, dass gewisse Mosquitoarten wie Culex pipiens und Anopheles die Zwischenwirte bei der menschlichen Malaria spielen.

Zur Färbung der Parasiten in Deckglastrockenpräparaten dienen folgende Methoden:

1. Mannaberg:

a) Konzentrierte wässerige Methylenblaulösung mit Aqua dest. zu gleichen Teilen gemischt.

b) 2%ige Eosinlösung in 60%igem Alkohol.

a und b zu gleichen Teilen gemischt. Färben 1/4 bis mehrere Stunden. Abspülen in Wasser. Abtrocknen. Kanadabalsam. Die Leukocytenkerne sind dunkelblau die Parasiten hellblau, die roten Blutkörperchen rosa.

2. Färbung nach Inghilleri:

1. Deckglaspräparat für 30 Minuten in Chloroform legen (nicht länger).

2. Übertragen in eine Mischung von 40 Teilen 1%iger Eosinlösung in 70%igen Alkohol, 60 Teilen ges. wasseriger Methylenblaulösung. 2—3 Minuten in der Wärme.

3. Abspülen in Wasser.

Präparate wie bei 1. gefärbt.

3. Färbung nach Plehn:

1. Deckgläschen in absolutem Alkohol 3—4 Minuten lang fixieren.

2. Färben in: Wässerige konzentrierte Lösung von Methylenblau 60 Teile,
1/2%ige Lösung von Eosin in 75%igem Alkohol 20 „
Aq. dest. 40 „
20%iges NaOH 12 Tropfen,
ca. 5 Minuten lang.

3. Abspülen in Wasser etc.

Präparate wie bei 1. gefärbt.

4. Färbung nach Romanowsky (Modifikation von Nocht).

Fixierung der Deckgläschen in Alcohol absol.

Stammlösungen: I. 1%ige Eosinlösung.

II. 1%ige Methylenblaulösung mit 1/2%iger Soda versetzt, einige Tage bei 50—60° (im Paraffinofen) stehen lassen, dann abkühlen.

Zu einem Schälchen mit 1—2 ccm Wasser werden 2—3 Tropfen der Lösung I zugesetzt. Dann von Lösung II soviel zusetzen, dass die Eosinfarbe nicht mehr erkannt wird. Auf dieser Mischung schwimmt das Präparat 5—10 Minuten. Abspülen in Wasser etc.

Für jedes Präparat ist eine neue Mischung erforderlich.

Die Kerne der Leukocyten sind leuchtend rot oder violett, das Protoplasma ist blau gefärbt. Die Parasiten sind blau, ihre Kerne leuchtend rot gefärbt.

Das durch den Zerfall der Parasiten freiwerdende schwarze Pigment (Melanin), welches sich durch seinen Mangel an nachweisbarem Eisen von dem gewöhnlichen körnigen Blutpigment unterscheidet, wird von den weissen Blutkörperchen aufgenommen und in dem Gehirn, Milz, Knochen-

mark, Leber etc. abgelagert. Neben dem Melanin kommt in allen diesen Organen auch gelbes Pigment zur Ablagerung. Barbacci, Ges. Referate über Malaria im Centralbl. f. pathol. Anatomie. Bd. X. 1899. — Mannaberg, Ergebnisse von Lubarsch-Ostertag. V. 1898. — Celli, Die Malaria. Beiträge zur experim. Therapie. Heft II. 1900. — Nutall, Neuere Forschungen über die Rolle der Mosquitos bei der Verbreitung der Malaria. Centralbl. f. Bakt. 1900. Nr. 5—8. — Lühe, Neuere Ergebnisse der Sporozoënforschung. Ibid. Nr. 10—13.

b) Der Erreger des Typhus recurrens ist die Spirochaete Obermeieri, ein 10—40 μ langes in engen Schraubenwindungen gedrehtes Bakterium, dessen Vermehrung im Blut den Fieberanfall hervorruft. In frischen Blutpräparaten zeigen die Spirochaeten eine sehr lebhafte Bewegung. Deckglastrockenpräparate werden mit den gewöhnlichen Bakterienfärbungen behandelt.

c) Filaria sanguinis ist die 0,35 mm lange Larve der Filaria Bankrofti. Letztere lebt in den Lymphwegen der Extremitäten und erregt eitrige Entzündungen, elephantiastische Schwellungen etc. Das Weibchen ist ein dünner 8—10 cm langer Wurm, dessen Embryonen während der Nacht oder der Ruhe des Patienten in die Blutwege gelangen und dieselben in kolossalen Mengen überschwemmen. Der Nachweis der Embryonen gelingt leicht in den frischen Blutstropfen.

XIII. Das Skelettsystem.

1. Knochenmark. In den verschiedenen Lebensaltern durchläuft das Knochenmark eine bestimmte Entwickelung. Während der Wachstumsperiode ist es sehr blutreich, von roter Farbe (rotes Knochenmark). *Die mikroskopische Untersuchung eines in Kochsalzlösung zerzupften frischen Stückes* ergiebt die Anwesenheit zahlreicher Rundzellen der allerverschiedensten Grösse, meist mit runden oder leicht eingekerbten, seltener mit gelappten Kernen. Viele Zellen zeichnen sich durch auffällig grosse Körnchen (Granula) im Zellenleibe aus und in Deckglastrockenpräparaten werden diese Körnchen bei Eosin-Färbung stark rot gefärbt. Es handelt sich um sogenannte eosinophile Zellen. Neben diesen weissen Markzellen, unter denen auch vereinzelte Riesenzellen mit grossen, gelappten und verzweigten Kernen auftreten können, findet man in den Präparaten zahlreiche rote Blutkörperchen, von denen einige grösser als normal und durch einen deutlichen Kern ausgezeichnet sind (kernhaltige rote Blutkörperchen). Sie sind die Vorstufen der kernlosen roten Blutkörperchen. Hier und da kann man auch sehen, dass der Kern an einer Stelle die Peripherie vorwölbt, oder ganz aus aus der Zelle auszutreten scheint. Man glaubte, dass durch diesen Austritt die Kernlosigkeit der späteren Stadien erklärt werden könne, doch nimmt man jetzt an, dass der Kern innerhalb der roten Blutkörperchen zu Grunde geht, wenn dieselben zum Übertritt in die Blutbahn reif werden.

Mit Abschluss des Wachstums tritt die rote Farbe des Knochenmarks mehr zurück und macht einer gelblichen Platz. Das Mikroskop zeigt, dass die Ursache dafür in einer reichlichen Entwickelung von Fettgewebe liegt.

Mit zunehmendem Greisenalter kann der Fettgehalt des Markes schwinden und es bleibt eine mehr gallertig durchscheinende Masse zurück; das Fettmark verwandelt sich in Gallertmark. Mikroskopisch findet man in frischen Präparaten ein aus Kapillaren und spindeligen Zellen gebildetes Netzwerk, in dessen Maschen sich eine helle Flüssigkeit und wenige granulierte Rundzellen befinden.

Unter pathologischen Verhältnissen können die verschiedenen Arten des Knochenmarks einander ersetzen. So findet man bei schweren Anämien auch bei Erwachsenen ein rotes Knochenmark, also eine Rückbildung und umgekehrt bei zehrenden Krankheiten ein frühzeitiges Auftreten von Gallertmark. Im letzten Fall wird das Knochenmarkfett für die Ernährung verbraucht, im ersten Fall muss das Knochenmark seine alte Funktion, rotes Blut zu bilden, wieder übernehmen oder doch in verstärktem Masse ausüben. Man findet daher in solchem roten Mark, ganz wie bei jugendlichen Personen, zahlreiche kernhaltige rote Blutkörperchen, welche auch in dem Blute der Anämischen nachgewiesen werden können. Auch auffällig kleine oder missgestaltete oder abnorm grosse Blutkörperchen kommen vor, insbesondere bei den perniciösen Formen der Anämie (Poekilocytose). Endlich sind blutkörperchenhaltige Zellen (cf. Milz) in grosser Zahl vorhanden. Bei allen blutzerstörenden Krankheiten kommt es im Knochenmarke zur Ablagerung von Pigment.

Der zelligen Wucherungen im leukämischen Knochenmarke, wodurch dasselbe makroskopisch eine himbeerfarbige oder gelblich grünliche Färbung erhalten kann, ist schon beim Blute gedacht worden.

F M. G M oder Celloidin. Hämatoxylin-Eosin.

Das Mikroskop zeigt eine äusserst dichte Anhäufung mononukleärer Leukocyten und Markzellen (Myelocyten). Oft finden sich sehr zahlreiche Mengen eosinophiler Zellen.

Erwähnt sei noch, dass gerade in solchen Fällen zahlreiche spitze hexagonale Krystalle bei frischer Untersuchung gefunden werden, welche freilich auch im gesunden Knochenmark nicht völlig fehlen (Charcot-Neumannsche Krystalle).

2. Pathologisches Knochenwachstum. Wichtige Krankheiten dokumentieren sich bei Kindern und jugendlichen Personen in der Störung des Längenwachstums der Knochen. Dasselbe findet normalerweise durch eine von den Epiphysen ausgehende Neubildung von Knorpelgewebe statt, welches durch Einwachsen von Gefässen aus dem Markraume teilweise zerstört wird, im übrigen aber das Gerüst für das sich neubildende Knochengewebe bildet. Schon mit blossem Auge können wir an der Grenze zwischen Epiphysenknorpel und Knochen folgende Zonen unterscheiden:

1. An den weissen Knorpel anstossend eine schmale, bläuliche Knorpelzone (Wucherungszone des Knorpels).

2. Einen ganz feinen, weissen Saum (Verkalkungszone des Knorpels).

3. Daran anstossend das rote Gewebe des Knochenmarks (Zone der Knochenbildung).

Diese drei Schichten sind von einander scharf getrennt und verlaufen geradlinig quer durch den Knochen.

Zur mikroskopischen Untersuchung dienen am besten die Oberschenkel oder Rippen von Neugeborenen nach Härtung in FM und Entkalkung. Celloidineinbettung oder Einbetten in Paraffin und Aufkleben der Schnitte. Vorfärbung mit Pikrokarmin. Nachfärbung mit schwacher Methylenblaulösung (wenige Sekunden bis eine Min.). Der ruhende Knorpel ist blassblau, der wuchernde blau, der verkalkt gewesene tiefblau, die unverkalkte osteoide Substanz rötlich, die verkalkte Knochensubstanz gelb gefärbt.

Schon bei sch. V. sieht man auch hier drei Zonen. Eine blau gefärbte, eine schmale dunkelblaue und dann das rotgefärbte Knochenmark.

Die blau gefärbte Zone entspricht der Wucherungszone. Von ruhenden Epiphysenknorpel ausgehend sieht man zunächst eine Vermehrung der Knorpelzellen innerhalb der Mutterkapsel. Je mehr die Zahl derselben zunimmt, um so mehr ordnen sie sich parallel zu einander und senkrecht zur Achse des Knochens (sogenannte Richtungszone). Dann verschmilzt die Kapsel mit der Grundsubstanz, die gewucherten Zellen nehmen gewaltig an Grösse zu und zwischen ihnen bildet sich eine Grundsubstanz aus (Zone der hypertrophischen Zellen).

Die dunkelblaue Zone entspricht der Verkalkungszone. Es handelt sich hier um die Einlagerung zahlreicher Kalkkörnchen in die Grundsubstanz des Knorpels. In dem entkalkten Präparat fehlen dieselben freilich, aber die dunkelblaue Färbung des hyalinen Grundgewebes deutet auf den ursprünglichen Kalkgehalt hin. Die Struktur der Zellen und des Gewebes ist sonst nicht verändert.

Der Nachweis der Kalkkörnchen gelingt am besten im frischen Präparat. Mit einem starken Skalpell versuche man dünne Scheiben von der Knochen-Knorpelgrenze zu schneiden. Unter dem Mikroskop fällt die Verkalkungszone durch ihre Undurchsichtigkeit sofort in die Augen und bei st. V. erkennt man leicht die ziemlich grossen Kalkkörnchen, welche bei Salzsäurezusatz schwinden.

An die Verkalkungszone schliesst sich die Zone der Markraumbildung an. Man sieht den Knorpel durch zahlreiche Gefässe förmlich angenagt und zerfressen, indem dieselben die Kapselräume, in welchen die Knorpelzellen liegen, eröffnen. Die Knorpelzellen mischen sich mit den Markzellen, welche die Gefässe begleiten. Von dem ganzen Knorpel bleiben nur dünne Spangen stehen (kenntlich an ihrer dunkelblauen Fär-

bung (Fig. 4, Taf. XVIII) und an diese Spangen legen sich nun die Markzellen in regelmässiger Reihe an (Osteoblasten) und bilden unter Ausscheidung einer Grundsubstanz die erste Knochenlamelle, wobei sie sich selbst in verästelte Knochenzellen umwandeln. Sie liegen jetzt in kleinen zackigen Höhlen, den sogenannten Knochenkörperchen. Auf die erste Knochenlamelle lagert sich eine zweite Osteoblastenreihe an und so schreitet das Wachstum fort. Zunächst sind diese Lamellen noch kalkfrei und färben sich rötlich (osteoides Gewebe), erst später nehmen sie den Kalk in einer mikroskopisch nicht nachweisbaren Form auf und färben sich gelblich. Noch lange kann man inmitten dieser neugebildeten Knochenbälkchen den als Grundstock dienenden dunkelblau gefärbten, kalkhaltigen Knorpel nachweisen (neoplastische Knochenbildung).

Neben der Neubildung von Knochen finden sich aber regelmässig auch Zeichen der Zerstörung. Denn der Knochen wächst durch Anbildung in die Breite und Länge und der Markraum bildet sich durch Zerstörung von innen heraus. Diese physiologische Knochenzerstörung beruht in der Zernagung der Knochenbälkchen durch vielkernige Riesenzellen (Osteoklasten). Sie liegen in Nischen oder Lakunen, welche sie sich selbst durch Auflösung des Knochens gebildet haben.

Zur Färbung der Knochen eignet sich auch die van Giesonsche Methode (Knorpel bläulich, osteoide Substanz rötlich, Knochen gelblich gefärbt), ferner Hämatoxylin-Eosin. Zum Darstellen der Knochenkörperchen sei die Methode von Schmorl besonders empfohlen: Beliebige Härtung (am besten FM.).

Entkalken nach Ebner (oder mit Formolsalpetersäure. Celloidineinbettung.

Färben: Von einer concentrierten Thioninlösung in 50% Alkohol werden 2 ccm zu 10 ccm Wasser gethan (das Thionin muss echt und ganz rein sein, sonst misslingt die Färbung).

Schnitte aus dem Alkohol in Wasser gründlich ausspülen (mindestens 10 Minuten). Dann

1. *Färben in obengenannter Thioninlösung 5—10 Minuten und länger.*
2. *Abspülen in Wasser.*
3. *Übertragen in kalt gesättigte wässerige Pikrinsäurelösung ½—1 Min.*
4. *Abspülen in Wasser.*
5. *Differenzieren in 70% Alhohol, bis keine gröberen Farbstoffwolken mehr abgehen (ca. 5—10 Minuten).*
6. *Entwässerung. Einbettung.*

Versagt die Färbung, so gelingt sie zuweilen bei Zusatz von 1—2 Tropfen Liqu. ammonii caustici auf 10 ccm Farblösung. Dann treten auch im kalklosen Knochen die Ausläufer auf, sonst nur in den kalkhaltigen Partien.

a) Syphilis: Die syphilitische Wachstumsstörung, welche wir bei syphilitischen Früchten an den langen Röhrenknochen finden, ist makro-

skopisch gekennzeichnet durch eine auffällige Verbreiterung der weissen Verkalkungszone und ferner durch die sehr unregelmässige, zackige Begrenzung derselben gegen die Wucherungszone, besonders aber gegen den Knochen. Mikroskopisch finden wir eine gewisse Verbreiterung der Wucherungszone, die in unregelmässiger Weise in die Verkalkungszone übergeht. An der Grenze der Markraumbildung tritt die Abweichung von dem normalen noch deutlicher hervor. Die Blutkapillaren dringen nicht in einer verhältnismässig geraden Linie in den Knorpel vor, sondern bilden hier und da gewaltige Vorstösse bis tief in den Knorpel hinein, ja einzelne grössere Gefässe durchbrechen die ganze Verkalkungszone und erstrecken sich bis in die Wucherungszone. So ist also die Markraumbildung eine sehr unregelmässige. Die stehenbleibenden Knorpelspangen sind wohl zahlreicher, aber doch sichtlich dünner als in der Norm und, was vor allem wichtig ist, die Anlagerung von Osteoblasten und somit die Neubildung von Knochen erfolgt erst sehr spät, so dass zwischen Verkalkungszone und Knochenneubildungszone das Stützwerk des Knochens nur von den dünnen Knorpelspangen gebildet wird (Fig. 3, Taf. XVIII). So ist es leicht erklärlich, dass gerade hier ein Bruch des Knochens stattfinden kann. In anderen Fällen tritt die Knochenneubildung ganz zurück, das Knochenmark der Grenzschicht, welches schon makroskopisch auffällig trüb, fast eitrig aussehen kann, ist ausserordentlich reich an Zellen, die starke Verfettung zeigen. In den mikroskopischen Schnitten findet man kleine Nekroseheerde. Die Lösung des Knochens erfolgt besonders bei den todfaulen Früchten nicht immer an der Knochenknorpelgrenze, sondern inmitten des Knorpels an der Grenze zwischen dem ruhenden Knorpel und der Wucherungszone, welche in solchen Fällen besonders reich an Gefässen sein kann. Es handelt sich um eine durch die Maceration begünstigte Knorpelerweichung.

b) Rachitis: Die charakteristischen Merkmale der rachitischen Knochenveränderungen sind vor allem die Auftreibungen an der Knochenknorpelgrenze und die Weichheit und die sich daraus ergebende Biegsamkeit der Knochen. An Durchschnitten durch die Epiphysen oder die Knorpelgrenze der Rippen (rachitischer Rosenkranz), sieht man, dass die bläuliche Wucherungszone des Knorpels sowohl in der Länge wie in der Breite ausserordentlich verdickt ist und dass sie in höchst unregelmässigen Zacken in das rötliche Markgewebe vorspringt. Die weisse Verkalkungszone fehlt ganz, oder ist nur hier und da an der Grenze zwischen Knochen und Knorpel angedeutet. Die leichte Schneidbarkeit des Knochen selbst beweist am besten den geringen Kalkgehalt desselben.

Mikroskopisch findet man eine überaus starke Wucherung des Knorpelgewebes, dessen allmähliche Umwandlung in die Richtungszone und hypertrophische Zone sehr unregelmässig erfolgt, so dass die letztgenannten Zonen den grössten Wechsel in der Ausdehnung zeigen. Das spindelzellenreiche Markgewebe durchsetzt die hypertrophische Zone in unregelmässiger Weise

und dringt hier und da bis in die Wucherungszone, ja mit einzelnen Gefässen bis in den ruhenden Knorpel vor (Fig. 2 Taf. XVIII). Das Auffälligste jedoch ist der direkte Übergang der zwischen dem vordringenden Markgewebe stehen gebliebenen Knorpelgebiete in Knochen (metaplastische Knochenbildung). Die rundlichen Kapselräume der Knorpelzellen wandeln sich dabei in zackige Knochenkörperchen um und das hyaline Grundgewebe erhält eine zum Teil lamellöse Streifung und verliert dabei seine Affinität zum Methylenblau.

Die sich so bildenden osteoiden Balken sind gewöhnlich breit und plump, oft mehr streifig als lamellös, und bleiben sehr lange kalklos. Neben dieser Knochenbildung durch direkte Umwandlung des Knorpels findet man hier und da auch Anklänge an die normalen Verknöcherungsvorgänge (neoplastische Knochenbildung durch Auflagerung von Osteoblasten an Knorpelreste). Noch häufiger lassen sich direkte Umwandlungen des an Spindelzellen reichen Markes in osteoides Gewebe nachweisen. Ebenso wie die Marksubstanz bildet auch das Periost, besonders der langen Röhrenknochen und des Schädeldaches weiche osteoide Auflagerungen.

Will man die rachitischen Veränderungen frisch untersuchen, so muss man mit einem starken Skalpell dünne Schnitte von der Grenzzone abtragen. Die gewucherten Knorpelmassen sind hell durchscheinend, das Knorpelgewebe an den Kapseln und den darin enthaltenen sternförmig verästelten Zellen leicht zu erkennen. Bei Zusatz von Lugolscher Lösung lassen sich oft reichliche Mengen von Glykogen in den Knorpelzellen nachweisen. Die neugebildeten osteoiden Bälkchen erscheinen dunkler als der Knorpel, doch immer noch durchsichtig. Erst weiter in den Knochen hinein kann man an den dünnen Hobelspänen feststellen, dass inmitten der Balken ganz dunkle Bänder auftreten, die Zeichen der Verkalkung.

3. Die Tuberkulose.

Eine sehr häufige Erkrankung des Knochensystems ist die Tuberkulose, welche sich besonders in den Gelenkhöhlen und den Sehnenscheiden und in den Epiphysen der Knochen entwickelt.

Unter dem Einfluss des Tuberkelbacillus kommt es wie an den serösen Häuten, so auch an der Gelenksynovia zu einer fibrinösen Exsudation und daran anschliessend zur Entwickelung eines in das Fibrin vordringenden Granulationsgewebes, welches typische Tuberkel enthält, aber auch in diffuser Weise der Verkäsung anheimfallen kann.

Die Fibrinniederschläge erfolgen auch auf dem Gelenkknorpel und das vordringende Granulationsgewebe überzieht von den Seiten her die Oberfläche des Knorpels und dringt von dort aus in den letzteren selbst unter Zerstörung der Knorpelkapseln und Zernagung der Grundsubstanz ein. Ist der Knorpel erst einmal durchbrochen, so bildet sich auch unter

demselben im Knochenmark ein tuberkelhaltiges Granulationsgewebe aus, durch welches der Knorpel von unten her zerstört und auf grosse Strecken hin abgehoben wird. F. König, Die spezielle Tuberkulose der Knochen und Gelenke. Berlin (Hirschwald) 1896.

Die Tuberkulose der Knochen ist entweder eine von aussen fortschreitende oder eine primäre, oft in Form eines Infarktes auftretende Epiphysentuberkulose, welche allmählich den überliegenden Knorpel zerstören und auf das Gelenk übergreifen kann.

Die makroskopischen Veränderungen bei der tuberkulösen Zerstörung (Caries) des Knochens können sehr verschiedene sein. (Verkäsung, Eiterung, Granulationsbildung.) An mikroskopischen Durchschnitten durch ein tuberkulös verändertes Knochenmark (*FM. Entkalkung. Celloidineinbettung. van Gieson*) sieht man anstatt des Fettgewebes ein zellreiches Granulationsgewebe, welches die Knochenbälkchen förmlich erstickt. Es zeichnet sich

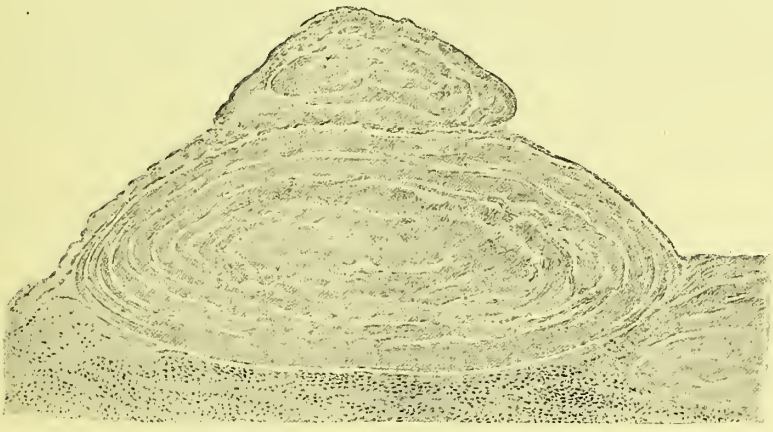

Fig. 17.

Reiskörperchen, der Wand einer Sehnenscheide ansitzend.

durch den Gehalt an echten Tuberkeln vor einem gewöhnlichen Granulationsgewebe aus. Mit der Wucherung des Markgewebes geht eine Verdünnung und ein Schwund der mit Osteoklasten reich besetzten Knochenbälkchen einher. Bei vorgeschrittener Verkäsung werden schliesslich die noch vorhandenen Knochenbälkchen aus ihren Verbänden gelöst und mischen sich den Zerfallsprodukten des tuberkulösen Knochenherdes bei.

Bei den tuberkulösen Sehnenscheidenentzündungen findet sich sehr häufig die Bildung der sogenannten Reiskörperchen. An mikroskopischen Durchschnitten (*FM. GM. K. Oder FA. GM oder Einbettung. Fibrinfärbung*) zeigen sich dieselben zusammengesetzt aus konzentrisch geschichteten hyalinen Massen, welche entweder kernlos sind oder zwischen den Schichten deutliche, spindelige Zellkerne erkennen lassen. Eine Aufklärung über diese Gebilde erhält man aber erst an mikroskopischen Schnitten durch die Wand einer derartigen mit Reiskörperchen besetzten Sehnen-

scheide (s. Fig. 17). Man sieht, dass dieselben ganz den hyalinen Auflagerungen gleichen, welche bei der Umwandlung des Fibrins auf serösen Häuten während der Organisation entstehen und ebenso wie diese von der Umgebung (d. h. der Sehnenscheidenwand) aus mit Zellen durchsetzt werden. Die in den abgelösten Reiskörperchen vorhandenen Zellen werden also als eingewanderte angesehen werden müssen. Ganz ausgeschlossen ist es nicht, dass auch durch hyaline Umwandlung des von Tuberkelknötchen durchsetzten Sehnenscheidengewebes selbst solche hyaline Körper gebildet werden.

4. Osteomalacie.

Man versteht darunter eine Knochenerkrankung, bei welcher eine hochgradige Weichheit des Knochengerüstes sich entwickelt, so dass unter dem Druck der Körperlast die weitgehendsten Verkrümmungen an demselben zustande kommen. Unentschieden war die Frage, ob der Knochen durch Entkalkung erweicht worden ist, aber ob bei dem normalen Umbau, welchen jeder Knochen im Laufe der Jahre erfährt, die Kalkablagerung in dem neugebildeten osteoiden Gewebe ausgeblieben ist. Nach den neuen Untersuchungen laufen beide Prozesse nebeneinander her.

Bei der mikroskopischen Untersuchung sieht man als charakteristische Merkmale der Osteomalacie die kalkfreien Säume an den Knochenbälkchen. *Dazu eignen sich sehr gut frische Präparate*, welche man mit einem Skalpell von dem sich leicht schneidenden weichen Knochen hergestellt hat. Bei der Untersuchung in Kochsalzlösung sieht man helle Säume an den dunklen Knochenbälkchen, und färbt man mit Pikrokarmin, so werden diese Säume stark rot gefärbt, während die dunkeln verkalkten Teile eine gelbliche Färbung annehmen (Fig. 1 Taf. XXXII). Die gleichen Farbenunterschiede zeigen sich auch an Präparaten, die in dünnem Alkohol konserviert worden sind, oder nicht allzulange in Müllerscher Flüssigkeit gehärtet wurden. Innerhalb der rotgefärbten, kalklosen Zonen sind auch die Knochenkörperchen verkümmert oder ganz geschwunden. Die lacunäre Resorption durch Osteoklasten, wie sie bei dem normalen Abbau des Knochens regelmässig zu sehen ist, tritt hier ganz zurück. Bricht man kleine Knochenbälkchen aus dem Mark heraus und färbt sie in stark alaunhaltigem Alaunkarmin, so füllen sich die Knochenkörperchen mit der durch die Lösung des Kalkes freiwerdenden Kohlensäure und die zierlichen Figuren derselben treten in schwarzer Injektion deutlich hervor. An der Grenze des kalkfreien roten Saumes tritt dabei ein dichtes, schwarzes Gitterwerk auf (Recklinghausensche Gitterfiguren), welches durch die starke Erweiterung der Ausläufer der Knochenkörperchen und durch Klaffen der interfibrillären Spalten erklärt wird. In dem entkalkten Saume fehlen die Gitterfiguren völlig. Derselbe springt vielfach bucklig gegen die kalkhaltigen Innenzonen vor. Zuweilen zeigen die kalklosen Bälkchen eine

Art Auffaserung. Daneben finden sich nun an bestimmten Stellen des Knochenmarks reichliche osteoide Neubildungen, die keine lamellöse Struktur, sondern eine mehr streifige, geflechtartige erkennen lassen. Die Knochenkörperchen sind in denselben regellos verteilt, sehr wechselnd in ihrer Grösse, oft von plumpem Aussehen. Das Knochenmark ist in dem Gebiet der Knochenneubildungen mehr faserig, in den anderen sehr zellreich, lymphoid.

Litt.: v. Recklinghausen, Die fibröse oder deformirende Ostitis, die Osteomalacie und die osteoplastische Carcinose in ihren gegenseitigen Beziehungen. Virchow-Festschrift d. Assistenten. 1891. — Neuere Litteratur über die Knochenerkrankungen s. M. B. Schmidt in Lubarsch-Ostertag. Ergebnisse 1897 u. 1898. — Ribbert, Anat. Unters. über Osteomalacie. Bibl. med. C. Heft 6. — Hanau (puerperales Osteophyt). XI. internat. med. Kongress. Rom 1894. — Bertschinger, Virchows Archiv. Bd. 147. 1897.

5. Knorpeldegeneration.

Bei der Arthritis deformans finden sich die mannigfaltigsten Veränderungen an dem Knorpelgewebe, welche sich bei *frischer Untersuchung* am

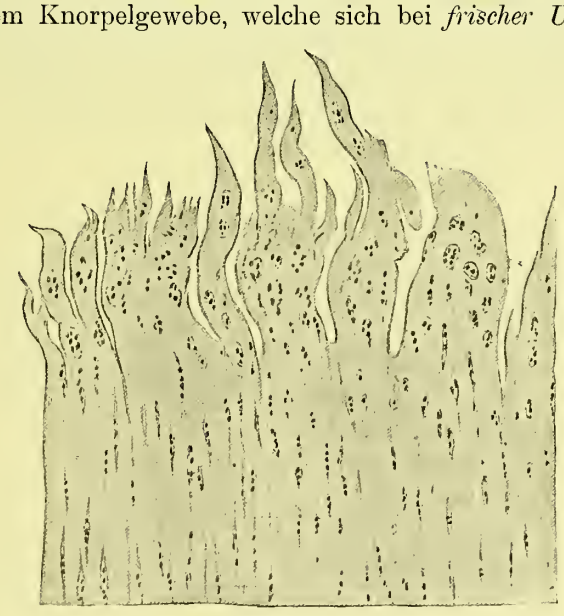

Fig. 18.

Knorpeldegeneration. Auffaserung der Knorpelgrundsubstanz.

besten erkennen lassen. Entnimmt man mit dem Rasiermesser von den undurchsichtig aussehenden, oft gelblich gefärbten Degenerationsherden des Knorpels feine Scheiben ab, oder macht man senkrechte Durchschnitte durch denselben an den mattaussehenden Partien, so sieht man im mikroskopischen Bilde in den oberflächlichsten Abschnitten eine starke Zerfaserung der Grundsubstanz und eine deutliche Vermehrung der Zellen in den noch erhaltenen Knorpelkapseln (s. Figur 18). Oft ist der Inhalt

der letzteren deshalb schwer zu erkennen, weil die Knorpelzellen sehr stark verfettet sind. Auch in der Grundsubstanz des Knorpels können dunkle Körnchen auftreten, die sich jedoch als Kalk erweisen (Salzsäurezusatz).

Neben der Auffaserung und der Verkalkung des Grundgewebes, neben der Wucherung der Zellen, der Verfettung und Nekrose derselben, spielen sich noch andere Prozesse an dem Knorpelgewebe ab, welche indes übersichtlich nur an entkalkten und gefärbten Schnittpräparaten durch den Knorpel und das anstossende Gewebe, sei es Gelenkkapsel oder Knochen, studiert werden können. Im wesentlichen handelt es sich dabei um das Einwachsen eines Granulationsgewebes, dessen Mutterboden die Gelenkkapsel oder das Knochenmark ist, in den Knorpel, wobei derselbe entweder gänzlich zerstört, oder eine Umwandlung in Schleimgewebe, Bindegewebe, Knochengewebe erleiden kann.

Die Auffaserung der Grundsubstanz kann man sehr schön in Schnitten vom Rippenknorpel älterer Leute verfolgen. Derselbe sieht schon makroskopisch verändert, auffallend bräunlich aus. Mikroskopisch sieht man neben der Auffaserung auch einen körnigen oder scholligen Zerfall der Grundsubstanz. In den stärker degenerierten Partien sind die Knorpelzellen ganz zu Grunde gegangen.

6. Arthritis urica.

Bei der Gicht sind die Gelenkknorpel intensiv weiss gefärbt und in der Gelenkkapsel finden sich oft grosse Knoten, welche von einer rein weissen, förmlich kreidigen Masse gebildet werden. *Macht man mit einem scharfen Skalpell feine Schnitte senkrecht zur Knorpeloberfläche*, so gewahrt man bei mikroskopischer Untersuchung, dass die Weissfärbung durch die Einlagerung dunkler, krystallinischer Massen in die oberflächlichen Schichten des Knorpelgewebes hervorgerufen ist. Durch Verdecken des Beleuchtungsspiegels mit der Hand kann man die Weissfärbung der dunklen Massen durch das jetzt ausschliesslich zur Geltung kommende auffallende Licht leicht hervorrufen. Bei st. V. sieht man, dass die dunklen Massen sich aus feinsten Nadeln zusammensetzen (Krystalle des sauren harnsauren Natron). Diese Nadeln sind zu radiär ausstrahlenden Büscheln vereinigt; die Ausstrahlungsrichtung verläuft von der Knorpeloberfläche in die Tiefe. Auch in einzelnen Knorpelhöhlen der oberflächlichen Schichten kann man Haufen feiner Nadeln erkennen (s. Figur 19). Bei Zusatz von Essigsäure oder Salzsäure lösen sich die Krystalle allmählich, ebenso bei der Härtung in gewöhnlichen Flüssigkeiten, insbesondere Formol. An gefärbten Schnittpräparaten, wo die Krystalle gelöst sind, kann man deutlich eine Nekrose der Knorpelzellen in den oberen Schichten, d. h. im Bereiche der krystallinischen Harnsäureausscheidungen erkennen. Ebenso besteht

im Bereich der weissen Gichtknoten (Tophi) der Gelenkkapsel eine ausgedehnte Nekrose. Eine Fixation der harnsauren Salze gelingt einigermassen durch Härtung in absolutem Alkohol. An den mit alkoholischer Vesuvinlösung (s. pag. 125) gefärbten Schnitten aus einem Gichtknoten (Alkoholhärtung) sieht man den Harnsäureherd umgeben von einem zellreichen Granulationsgewebe, in welches die Krystallnadeln überall hineinreichen. Färbt man mit Hämatoxylin, so verschwinden die Nadeln grösstenteils und man kann deutlich sehen, dass leukocytäre Elemente innerhalb des nekrotischen Bezirkes liegen. Sie sind z. T. im Zerfall

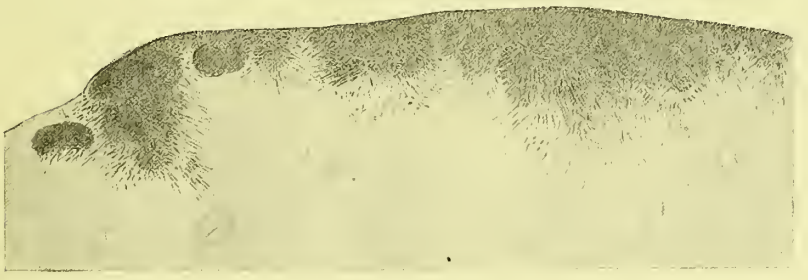

Fig. 19.

Gichtknorpel (Arthritis urica).

begriffen. In dem Granulationsgewebe finden sich, ebenso wie bei den Gichtherden der Niere, zahlreiche Fremdkörperriesenzellen, welche dem durch die Nadeln gesetzten Reiz ihre Entstehung verdanken.

Litt.: Riehl, Zur Anatomie d. Gicht. Wiener med. Wochenschr. 1897. — His und Freudweiler, Deutsches Archiv f. klin. Med. Bd. 63. 1899.

7. Die Knochenfraktur.

Die bei der Heilung einer Knochenfraktur auftretenden Bilder sind äusserst bunte. Es spielen sich dabei alle möglichen Formen der Knochenneubildung ab. Sowohl die Keimschicht des Periosts, wie das Markgewebe gerät in starke Wucherung und aus dem zellreichen Keimgewebe differenzieren sich durch Streckung und dichtere Aneinanderlagerung der Zellen osteoide Bälkchen, welche durch Auflagerung neuer Osteoblastenschichten immer mehr an Mächtigkeit gewinnen. Aus den osteoiden Bälkchen entsteht durch Kalkablagerung richtiger Knochen. Das Periostgewebe wuchert zwischen den Bruchenden hindurch und verbindet sich mit dem Markgewebe. Neben der direkten Bildung osteoider Substanz kann auch eine Knorpel- und Bindegewebsneubildung von dem Periost aus zustande kommen, die erst sekundär in osteoides und richtiges Knochengewebe übergeht. Der ursprünglich sehr dicke knöcherne Kallus, welcher die

Knochenenden verbindet, wird allmählich unter der Wirkung zahlreicher Osteoklasten bis zu dem notwendigen Umfange abgebaut.

F M. Entkalkung. G M oder Celloidin. Färbungen s. pag. 223 und pag. 224.

XIV. Die Haut.

Die äussere Haut setzt sich wie die Schleimhäute aus drei Schichten zusammen, einer Epithelschicht (Epidermis) einer derbfaserigen und sehr elastischen, mit Papillen besetzten eigentlichen Haut (Cutis) und einer aus lockerem Bindegewebe und Fettgewebe zusammengesetzten Unterhaut (Subcutis). Die besonderen Kennzeichen dieser äusseren Haut sind: 1. Die Verhornung der oberen Schichten des Plattenepithels. (Kernlosigkeit.) 2. Der Gehalt an Talgdrüsen und Schweissdrüsen, von denen die letzteren bis in die Subcutis hinabreichen. 3. Der Gehalt an Haaren.

1. Wundheilung.

Wird die Haut durch ein schneidendes Instrument getrennt, so kommt es unter Bildung einer Narbe zur Wiedervereinigung der getrennten Teile. Die Narbe sieht ursprünglich rot, später weiss aus. Um die in der Wunde vor der definitiven Narbenbildung sich abspielenden Vorgänge studieren zu können, bedarf es der Untersuchung am gehärteten Präparat. Hierzu dient am besten eine 3—4 Tage alte Wunde. *F M. G M. K. Elastische Faserfärbung.* Die mikroskopische Untersuchung zeigt, dass da, wo die Wundränder nicht fest aufeinander liegen, der bestehende Spalt durch ein aus körnigfädigen Massen und zahlreichen Leukocyten zusammengesetztes Gerinnsel ausgefüllt ist. Die Wundränder selbst bestehen aus einem richtigen Granulationsgewebe. Wenn das Granulationsgewebe sehr stark und andauernd von Leukocyten durchsetzt ist, so sammelt sich reichlicher Eiter in der Wundspalte an (Wundeiterung, Figur 3, Tafel XIX). Dann finden sich bei Bakterienfärbungen regelmässig Bakterien in dem Wundsekret. Heilt die Wunde glatt, so verschwinden die Leukocyten mehr und mehr und das Granulationsgewebe der beiden Wundflächen tritt miteinander in dauernde Verbindung, die Gefässe ziehen von einer zur anderen Seite hinüber. Wo die Wundflächen frei zu Tage liegen, schiebt sich das Epithel von den Seiten her in dünner Lage hinüber, um endlich die Fläche ganz zu bedecken (Figur 3, Tafel XIX).

Untersucht man eine geheilte Wunde im Zustand der roten Narbe, so findet man, dass sich das zellreiche Granulationsgewebe in ein faseriges Bindegewebe umgewandelt hat, an welchem die ursprüngliche Trennungslinie in keiner Weise mehr zu erkennen ist. Die Narbe ist noch sehr gefässreich, daher die rote Färbung. Im Zustand der weissen Narbe ist der Kernreichtum des Gewebes ein noch geringerer geworden und der grösste Teil der Gefässe ist verödet.

2. Die Entzündungen der Haut.

Mit dem bunten klinischen Bilde, welches die Hautkrankheiten darbieten, stimmt auch die grosse Verschiedenheit der pathologisch-anatomischen Veränderungen überein. Bald ist das Epithel, bald der Papillarkörper, bald die Cutis oder die Subcutis Sitz der Entzündung. Ebenso wechselt auch der Charakter derselben.

Prinzipielle Unterschiede gegenüber den Entzündungen anderer Organe bestehen für die Cutis und Subcutis nicht. So finden sich bei den akuten eitrigen Entzündungen (z. B. bei der Phlegmone) Anhäufungen von gelapptkernigen Leukocyten, die in dem gewählten Beispiel, besonders in der Subcutis, zu grossen Herden oder breiten Zügen zusammenströmen, welche den Durchschnitten von Lymphgefässen oder Hautvenen entsprechen. Inmitten dieser Eitermassen lassen sich leicht die Erreger derselben in Form von Bakterienhaufen nachweisen. *(FM. GM. K oder Gramsche Färbung).* Bei chronischen Entzündungen, wie z. B. bei Elephantiasis, finden sich zahlreiche Mastzellen und dichte Lymphocytenanhäufungen in der Umgebung der Gefässe. Die histologischen Veränderungen der Epidermis bei den verschiedenen Formen der Pustel- und Blasenbildung, die Beziehungen der letzteren zu den drüsigen Anhängen der Haut und den Haarbälgen sind jedoch so wechselnde und zum Teil so spezifische, dass eine Schilderung an dieser Stelle unterbleiben muss.

Litt.: Über Histologie der Hautkrankheiten s. Kromayer, Allgem. Dermatologie etc. Berlin. Bornträger 1896.

3. Die Tuberkulose der Haut.

FM. GM. K.

FA. GM. Plasmazellenfärbung (s. pag. 49).

Bei sch. V. fällt zunächst ein sehr unregelmässiger Bau des Epithelkörpers auf. Die Epithelzapfen reichen viel tiefer hinab als in der Norm, spalten und gabeln sich in unregelmässiger Weise. Die Cutis selbst ist ausgezeichnet durch einen grossen Zellreichtum und hier und da erkennt man eine deutliche Anordnung zu Knötchen (Figur 2, Tafel XIX). Dieselben liegen zum Teil in den Bezirken, welche durch die tiefwachsenden Epithelzapfen abgegrenzt werden. Die genauere Untersuchung der Knötchen bei st. V. zeigt den typischen Aufbau der Epitheloidtuberkel mit Riesenzellen und centraler Verkäsung. Sehr schwer nur gelingt in den spezifisch gefärbten Schnitten (s. pag. 52) der Nachweis der spärlichen Tuberkelbacillen.

Die oben erwähnten Wucherungsvorgänge an der Epidermis sind ohne Zweifel auf den entzündlichen Reiz des Tuberkelgiftes zurückzuführen. Solche atypischen Epithelwucherungen finden sich nicht selten auch in den Randpartien chronischer Hautgeschwüre.

Färbt man die Alkoholpräparate des Lupus nach Unna (s. pag. 49),

so zeigt sich sehr deutlich, dass die Tuberkelknötchen in ihren äusseren Abschnitten aus den sogenannten Plasmazellen aufgebaut sind. Diese Zellen unterscheiden sich von den übrigen Bindegewebszellen durch die dunkelblaue körnig-schollige Färbung des Protoplasmaleibes. Dieselben werden für charakteristische Bestandteile der Granulationsgeschwülste gehalten, während sie in den Sarkomen fehlen. Neben diesen dunkelblauen Plasmazellen fallen in den Präparaten noch zahlreiche zerstreute rot leuchtende Zellen auf. Diese Rotfärbung ist bedingt durch die Einlagerung rotgefärbter Granula in den meist langgestreckten und verästellen Leib der Zellen. (Mastzellen.) Diese Mastzellen sind ein normaler Bestandteil des Bindegewebes, besonders der Haut, und sind bei chronischen Reizzuständen vermehrt. An gewöhnlichen Methylenblau-Präparaten zeichnen sie sich durch die dunkelblaue Färbung ihrer Protoplasmakörner vor allen anderen Zellen aus. Da man sehr häufig bei dem langgestreckten Verlauf der Zelle den Kern nicht mit in den Schnitt bekommt, so ist man leicht zu einer Verwechselung mit einem unregelmässigen Haufen blaugefärbter Kokken geneigt.

Litt.: Über die Plasmazellen s. v. Marschalkó, Centralbl. f. allgem.Path. X. 1899.

XV. Nervensystem.

1. Pachymeningitis haemorrhagica.

In besonderen Fällen (Trauma, Alkoholismus, Dementia paralytica) finden sich an der Innenfläche der Dura mater gelb-braungefärbte Flecke und Auflagerungen, die sich in Gestalt feiner Häute, oft in mehrfachen Lamellen von der Dura mit der Pinzette entfernen lassen. *Breitet man ein Stückchen der feinen Haut auf dem Objektträger in Kochsalzlösung aus,* so sieht man mikroskopisch, dass das Gewebe hauptsächlich aus einem engen Netzwerk weiter Kapillaren besteht, welche von spindligen Zellen begleitet werden. Alle diese Zellen zeichnen sich durch einen ungewöhnlichen Reichtum an scholligem gelben Blutpigment aus. Auch in den Endothelzellen findet sich Pigment und ferner liegen freie Pigmentkörnchen in der Zwischensubstanz (Fig. 2 Taf. XXXII). Nach der vorherrschenden Auffassung handelt es sich hier um das ältere Stadium einer hämorrhagischen Entzündung der Dura-Innenfläche, bei welcher die geronnenen Massen von einem aus zarten Gefässen bestehenden Granulationsgewebe organisiert und der Blutfarbstoff in Pigment umgewandelt worden ist. Der Reichtum an zarten Gefässen giebt sehr leicht zu neuen Blutungen Anlass, so dass es unter Abhebung der bereits geschilderten Membran zur Bildung einer richtigen Blutbeule (Hämatom) der Dura mater kommen kann.

Litt.: Über neuere histologische Untersuchungen s. Jores. Verhandl. d. deutsch. path. Gesellschaft. Düsseldorf 1898.

2. Leptomeningitis.

Die gewöhnlichen akuten und chronischen Formen der Leptomeningitis bieten nichts Charakteristisches dar. Bei den gewöhnlichen eitrigen Entzündungen sind besonders die die Gehirnfurchen überkleidenden Teile der weichen Hirnhäute, und zwar an der Konvexität gelblich gefärbt. Mikroskopisch handelt es sich um eine äusserst dichte Anhäufung polynukleärer Leukocyten. An Deckglastrockenpräparaten kann der Eiter sehr leicht auf Bakterien untersucht werden. An den Schnittpräparaten der Hirnhäute bei akuter eitriger Leptomeningitis *(F M. Celloidin-Einbettung, Weigertsche Färbung)* gelingt meist der Nachweis der Erreger in Gestalt der schon von der Lungenentzündung her bekannten Diplokokken. Vielfach sieht man dieselben auch innerhalb der Eiterkörperchen liegen.

Über den Meningococcus intracellularis s. Councilman, Mallory und Wright. Epidemic cerebrospinal meningitis. Amerc. Journal of the med. sc. March 1898. — Lubarsch, Ergebnisse III. 1896. Abt. 1.

Fig. 20.

Gefässtuberkel der Pia (frisches Zupfpräparat).

Wichtiger gestaltet sich die mikroskopische Untersuchung bei der tuberkulösen Meningitis. Wenn dieselbe auch oft schon makroskopisch durch den Nachweis grauer Knötchen, besonders in den Sylvischen Gruben, festgestellt werden kann, so gewinnt man über die Ausbreitung und den Sitz der Tuberkel ein anschauliches Bild erst bei der mikroskopischen Untersuchung. *Zu diesem Zwecke umschneidet man ein viereckiges Stück der basalen Pia, zieht sie samt den anhängenden Gefässbäumchen von der Gehirnmasse ab und spült sie in Kochsalzlösung energisch aus.*

Dann breitet man die der Pia anhängenden kleinsten Gefässe, gegebenenfalls nach vorausgegangener Färbung mit Alaunkarmin auf dem Objektträger aus und untersucht in Wasser oder Glycerin.

Die Tuberkel zeigen sich dann als knötchenförmige zellreiche Verdickungen, welche meist einseitig der Gefässwand aufsitzen. Bei st. V. kann man an günstigeren Präparaten erkennen, dass sie ausserhalb der Muskulatur liegen, dass es sich also um eine Tuberkulose der Gefäss-Adventitia handelt (s. Fig. 20). Doch spielen sich auch oft an der Intima starke entzündliche Veränderungen ab und die Wandungen der kleinsten Arterien können in ihrer ganzen Dicke von Leukocyten durchsetzt sein;

die meningealen Spalträume sind ebenfalls mit Fibrin und Leukocyten reichlich durchsetzt. Hectoen, Journal of experimental medicine. 1896.

F M. G M. Hämatoxylin- und Tuberkelbacillenfärbung.

F oder F A. Celloidin. Fibrinfärbung.

3. Die Gehirnerweichung.

Bei embolischer Verstopfung der Gehirngefässe kommt es, wie an der Niere und Milz, zu einer Blutleere des versorgten Gebietes, welches infolge dessen dem Tode verfällt. Es sei hier bemerkt, dass man gerade im Gehirn ausgedehnte postmortale Fibringerinnungen innerhalb der Gefässe findet, so dass man sich vor der allzuschnellen Diagnose eines Fibrinthrombus, d. h. eines intravital entstandenen Gerinnsels hüten muss.

Makroskopisch giebt sich die Erweichung in einer auffälligen Konsistenzverminderung des Gewebes kund (weisse Erweichung). Eine

a *b*

Fig. 21.

a Aus einem Erweichungsherd des Gehirns. Die grösseren dunklen Punkte sind Körnchenkugeln. *b* Körnchenkugeln bei stärkerer Vergrösserung.

solche Konsistenzverminderung des Gehirns, bezw. des Rückenmarks findet sich aber auch als kadaveröse Erscheinung und es bedarf daher einer mikroskopischen Untersuchung, um die Frage zu entscheiden, ob dieselbe schon intra vitam bestanden hat oder nicht. Den positiven Beweis für die intravitale Entstehung liefern die sogenannten Fettkörnchenzellen, wenn sie in grösserer Menge vorhanden sind. *Man entnimmt dem erweichten Herde eine kleine Substanzmenge, bringt sie auf den Objektträger und drückt das Deckglas so fest auf, dass sich die weissliche Masse zu einer durchsichtigen Schicht ausbreitet.* Schon bei sch. V. sieht man zahlreiche dunkle Punkte in der hellen Substanz, auch wohl feine dunkle Streifen. Bei st. V. erkennt man, dass die ersteren kugelige Gebilde von Zellgrösse sind, die aus dichtliegenden Fetttröpfchen zusammengesetzt sind. Zuweilen gelingt es noch, inmitten der Fetttröpfchenkugel einen hellen Fleck und bei Essigsäurezusatz auch noch einen Kern an dieser Stelle zu entdecken. Der Kern ist von rundlicher Gestalt, ziemlich gross und chromatinarm. Es handelt

sich also um verfettete fixe Zellen, oder grosse mit Fett beladene Wanderzellen (Fettkörnchenzellen) (s. Fig. 21). Die dunklen Streifen entsprechen den Gefässen, an deren Aussenwand langgestreckte, spindelige, mit Fettkörnchen gefüllte Zellen liegen. Das sind die Endothelien der Lymphscheiden, welche ebenfalls verfettet sind, oder Fett aufgenommen haben. Diese Fetttropfen sind zum grossen Teil nichts anderes, als die Zerfallsprodukte der myelinhaltigen Nervenscheiden. An Gefriermikrotomschnitten von Formolpräparaten kann man das Fett noch sehr gut durch kurzes Einlegen in 1—2% Osmiumsäure (ca. 5 Min.) nachweisen. Untersuchung in Glycerin.

Ist die Erweichung mehr vorgeschritten, so kann man in dem Brei, welcher die Erweichungshöhle ausfüllt, zahlreiche, doppelt konturierte, gequollene und in einzelne Tropfen zerfallene Bruchstücke der Markscheiden auffinden. Auch die Achsencylinder zeigen spindelige oder kugelige Auftreibungen und zerfallen in kleinere Stücke.

Sind die Erweichungen der Gehirn- oder Rückenmarkssubstanz durch ein Trauma oder durch eine schwere Blutung infolge Gefässruptur (Arteriosklerose, Aneurysmen) bedingt, so zeigen sie infolge der Blutbeimischung einen rötlichen, später einen mehr gelben Farbenton. Mikroskopisch sind in den älteren Herden die Spuren der Blutung in den zahlreichen Pigmentkörnchenzellen, welche in den Lymphscheiden der angrenzenden Gefässe liegen, noch deutlich wiederzufinden. In dem nekrotischen Brei selbst aber erhalten sich noch längere Zeit die krystallinischen Niederschläge des Blutfarbstoffs in Gestalt feiner Nadeln oder rhombischer Tafeln (Fig. 3 Taf. XXXII). Bei frischen Herdblutungen sieht man in gehärteten (aber auch frischen Präparaten *FM. GM. oder Celloidineinbettung. K.*) an den Randpartien der Blutung die angrenzenden Gefässe von einem dichten Blutmantel umhüllt. Das sind die stark erweiterten Lymphscheiden, welche offen in das durch die Blutung zertrümmerte Gebiet einmünden und durch welche ein Teil des austretenden Blutes wieder fortgeschafft wird.

Die Zeichen der einfachen oder hämorrhagischen Erweichung finden sich ferner noch in der Umgebung von Gehirngeschwülsten und Gehirnabscessen, da die angrenzende Gehirnsubstanz durch den Druck und die entzündlichen Reizungen des Abscessinhaltes in der Ernährung gestört wird. Die Spuren ausgebreiteter Degeneration finden sich ferner in den Gehirnen der Paralytiker. An Quetschpräparaten aus der Grenze der Rinden- und Marksubstanz kann man oft reichliche Fettanhäufungen an den Endothelien der Lymphscheiden feststellen. Die Fetttröpfchen zeichnen sich zuweilen durch deutliche Gelbfärbungen aus, so dass man sie mit Pigmentkörnern verwechseln könnte, wenn nicht die rundliche Gestalt und der lebhafte Glanz dagegen spräche. Daneben aber fehlen bei älteren Paralytikern wirkliche Pigmentablagerungen, hauptsächlich in der Adventitia und den Lymphscheiden der Gefässe nicht. Dazu kommen noch hyaline Verdickungen der Wandnngen kleinster Gefässe, welche sich natürlich

übersichtlicher an gehärteten und geschnittenen Präparaten (*FM. Celloidineinbettung K.*) demonstrieren lassen. Damit sind die gröberen Veränderungen bei der Paralyse erschöpft. Das Stadium der veränderten Ganglienzellen, des Schwundes bestimmter Fasergebiete oder der Vermehrung des Stützgerüstes bedarf besonderer Methoden.

4. Encephalitis neonatorum (Virchow).

In dem Gehirn der Neugeborenen und der Kinder in den ersten Lebensmonaten findet man bei mikroskopischer *Untersuchung von Quetschpräparaten*, besonders aus dem Balken zahllose Fettkörnchenzellen. Es sind fettkörnchenhaltige Gliazellen. Es handelt sich nicht um einen pathologischen Zustand, da auch andere Gewebe der Neugeborenen reich an Fettkörnchen sind. In anderen Fällen treten schon makroskopisch sichtbare gelbe Flecken in der Gehirnsubstanz auf, zuweilen mit Erweichungen und Blutungen verknüpft und die Untersuchung des gehärteten Präparates (*FM. GM. K.*) zeigt, dass neben dem Fettgehalt der Gliazellen auch starke Zellvermehrungen (rundkernige Zellen), besonders in der Nähe der Gefässe, sowie Nekrosen des Gewebes bestehen. Solche Herdbildungen finden sich mit Vorliebe bei syphilitischen Früchten.

5. Die Gliawucherung.

Gehirn und Rückenmark setzt sich bekanntlich aus drei verschiedenen Geweben zusammen.

1. den spezifischen Ganglienzellen und ihren Ausläufern.

2. Aus einem besonderen Gerüst für die eigentliche Nervensubstanz. Dieses, Neuroglia genannt, besteht aus Zellen, welche wegen ihrer zahlreichen feinen Ausläufer, mit denen sie das Maschenwerk des Gerüstes bilden, Spinnenzellen genannt werden.

3. Dem Gefässbindegewebe, welches im Vergleich zu der Neuroglia nur wenig entwickelt ist und hauptsächlich aus einer die Gefässe umhüllenden Lymphscheide und den Gefässen selbst besteht.

Wenn infolge von Cirkulationsstörungen, Entzündungen oder rein degenerativen Prozessen ein Teil der spezifischen Nervensubstanz zu Grunde gegangen ist, so sieht man regelmässig an der Neuroglia Wucherungsvorgänge, welche darauf hinzielen, den entstandenen Defekt auszufüllen. Eine Wiederherstellung der Nervenzellen selbst ist nicht oder nur in sehr beschränktem Masse möglich. Ist daher ein Teil des Gehirns oder des Rückenmarks durch Erweichung zu Grunde gegangen, so kann nach Resorption des Zerfallmaterials die zurückbleibende Höhle durch eine periphere Gliawucherung allmählich eingeengt oder, wenn sie sehr klein ist, völlig ausgefüllt werden.

Formolhärtung. Weiterbehandlung der ganzen Stücke oder der G M. Schnitte nach Mallory oder Weigert (pag. 47) zur Darstellung der Glia oder nach Bolton (pag. 48) zur Darstellung der Markscheiden oder nach Marchi (pag. 45) oder einfache Färbung nach van Gieson.

Färbt man die Randpartien einer solchen apoplektischen Cyste, wie sie genannt wird, nach Mallory so sieht man, wie sich das sonst zarte Fasergerüst der Glia an den Randpartien zu einem stark faserigen, dichten Gestrüpp zusammenschliesst (Fig. 4, Tafel XIX).

Natürlich ist nicht ausgeschlossen, dass auch das Bindegewebe, besonders der Hirnhaut vor allem bei der Heilung traumatischer Wunden eine grössere Bedeutung für die Narbenbildung gewinnt.

Gelegentlich finden sich an dem Ependym der Ventrikel, z. B. bei chronischem Hydrocephalus (auch schon bei Kindern des ersten Lebensjahres) zahlreiche kleine Knötchen, welche an Tuberkel erinnern. Bei spezifischer Härtung und Färbung nach Mallory sieht man leicht, dass es sich um partielle Gliawucherungen handelt, welche die Ependymdecke durchbrochen haben und sich pilzförmig nach allen Seiten über dieselbe ausbreiten. Das Epithel kann dabei abgeschnürt werden oder auch noch selbständig wuchern und drüsenförmige und cystische Gebilde erzeugen.

Litt.: Storch, Virchows Archiv. Bd. 157. 1899. — Über neuere Methoden der Gliafärbung s. Mallory, pag. 303 und Yamagiwa, Ibid.

6. Die Tuberkulose des Gehirns.

Mit den letzt erwähnten Knötchen am Ependym können sehr leicht die bei Miliartuberkulose daselbst auftretenden und besonders im Hinterhorn lokalisierten Knötchen verwechselt werden, welche nach neueren Untersuchungen richtige Tuberkelbildungen darstellen.

Formolhärtung. G M. K und Tuberkelbacillenfärbung oder die oben erwähnten Methoden.

Wenn auch meist Riesenzellen und Verkäsungen fehlen, überhaupt der zellige Aufbau garnicht an Tuberkel erinnert, so beweist doch der Umstand, dass gerade in diesen Knötchen Tuberkelbacillen nachgewiesen werden, am besten ihre tuberkulöse Natur. Dass es sich um eine besondere Zellwucherung und nicht um Gliagewebe handelt, dafür spricht das Ausbleiben der spezifischen Färbung nach Mallory (oder Weigert).

Ophüls, Virchows Archiv. Bd. 150, 1897. — Waldbaum, Virchows Archiv. Bd. 160. 1900.

Nachdem festgestellt ist, dass sich die Miliartuberkulose sowohl an dem Ependym, wie in der Pia lokalisieren kann, bedarf es nur des Hinweises, dass sich die chronische Tuberkulose des Gehirns fast stets in Anschluss an eine Pia-Tuberkulose entwickelt. Die sogenannten Solitärtuberkel des Gehirns (Fig. 6, Tafel XIX) sitzen nämlich meist in den Tiefen der Furchen an den Ausläufern der Pia-Septen und dringen

von hier aus erst allmählich in die eigentliche Gehirnsubstanz vor. An mikroskopischen Durchschnitten durch solche Tuberkel kann man sehr häufig noch die Beziehung zu dem Piagewebe feststellen und andererseits sich überzeugen, dass es sich bei den grossen Knötchen nicht um einen einzigen Tuberkel handelt, sondern dass derselbe durch die Verschmelzung zahlreicher kleiner typischer Tuberkelknötchen, welche in seiner Peripherie immer neu aufschiessen, entstanden ist (Conglomerattuberkel).

7. Degeneration der Ganglienzellen.

Bei Erweichungsprozessen der Gehirn- und Rückenmarksubstanz ist bereits der Verfettung der Ganglienzellen gedacht worden. Mit dieser Verfettung darf die in höherem Alter physiologische Pigmentierung der Ganglienzellen nicht verwechselt werden. Diese Pigmentkörnchen sind ganz rund wie Fetttröpfchen, schwärzen sich auch leicht mit Osmiumsäure, sind aber alle ziemlich gleich gross und liegen halbmondförmig an einer Seite des Kerns. Eine seltenere Form der Degeneration ist die Verkalkung, bei welcher der Zelleib von Kalkkörnchen vollständig durchsetzt wird, die Zelle somit in ein ganz starres Gebilde verwandelt ist. Die feineren Veränderungen, welche der Zelleib erfahren kann, sind erst in neuerer Zeit bekannt geworden (Nissl).

Formolhärtung. G M. Färbung s. pag. 47.

Mit besonderen Methoden gelingt es sehr leicht, besonders an den grossen motorischen Zellen der Gehirnrinde und der Vorderhörner des Rückenmarks ein regelmässig gelagertes System dunkelgefärbter Schollen in dem Zelleibe nachzuweisen. Diese Schollen sind nichts anderes als Haufen dichtgelagerter Körnchen (Granula). Die Grösse, Zahl und Anordnung der Schollen wechselt nun sehr in den einzelnen Arten von Ganglienzellen, doch verhalten sich die Zellen ein und derselben Art wie z. B. die motorischen Vorderhornzellen unter einander gleich. Die Experimente haben bereits gezeigt, dass besondere Gifte (wie z. B. das Tetanusgift) oder die Durchtrennung der zu den Zellen gehörigen, peripheren Nerven eine Ernährungsstörung dieser Zellen zur Folge haben, welche sich ganz besonders in einem Zusammensintern (Fig. 5, Tafel XIX) oder Auseinanderfallen der Schollen in die einzelnen Körner und in einem Schwund dieser Körnchensubstanz äussert. Dabei zeigen die Zellen eine Auftreibung ihres Leibes, auch Verlagerung und Veränderung des Kernes. Nach einer gewissen Zeit kann die ursprüngliche Struktur der Zelle wieder hergestellt werden, in anderen Fällen, wenn die Giftwirkung zu intensiv war, geht der Kern und damit auch die Zelle zu Grunde.

Litt.: Goldscheider u. Flatau, Normale u. pathol. Anatomie d. Nervenzellen. Berlin. 1898. — Barbacci, Zus. Referat im Centralbl. f. allgem. Path. etc. Bd. X. 1899. — E. Meyer, Arch. f. Psychiatrie. Bd. 33. 1900.

8. Die Strangdegenerationen des Rückenmarks.

Bekanntlich setzt sich die weisse Substanz des Rückenmarks aus verschiedenen Systemen von Nervenfasern zusammen, welche sich in ihrer Verlaufsrichtung wesentlich von einander unterscheiden und auf einem Querschnitt des Rückenmarks in ganz bestimmte Felder zusammengefasst sind (s. Abbildung in der Erklärung zu Tafel XX). Die wesentlichen Leitungsbahnen, welche dabei zu unterscheiden sind, sind folgende: 1. Die Pyramidenvorderstrangbahn, motorisch, zu den gleichseitigen oder gekreuzten Vorderhornzellen verlaufend. 2. Die Pyramidenseitenstrangbahn, motorisch, von der gekreuzten Grosshirnrinde zu den gleichseitigen motorischen Vorderhornzellen verlaufend. 3. Die Hinterstränge, sensibel, von den Spinalganglienzellen durch die Wurzelzone in das Rückenmark eintretend und in den Burdachschen und Gollschen Strängen nach oben zu den Endkernen in den sogenannten zarten und keilförmigen Strängen verlaufend. Aus den Ganglienzellen dieser Kerne entspringt eine zweite Bahn, welche bis zur Gehirnrinde verläuft. Ein Teil der sensiblen mit den hinteren Wurzeln eintretenden Fasern verläuft nicht aufwärts in den Hintersträngen, sondern endigt in den Clarkeschen Säulen gleicher Höhe. 4. Aus letzteren entspringen die Kleinhirnseitenstrangbahnen, sensibel, welche ebenfalls aufwärts zum Kleinhirn verlaufen, in den Bindearmen des Kleinhirnes sich kreuzen und in dem roten Kern endigen. Von hier aus verlaufen weitere Systeme mit wiederholten Unterbrechungen bis zur Gehirnrinde.

Werden die Ursprungzellen dieser Fasersysteme zerstört, z. B. die linksseitige motorische Grosshirnrinde, so tritt ein fortschreitender Zerfall der sämtlichen zugehörenden Nervenfasern durch das Gehirn und ganze Rückenmark hindurch ein, so dass man an diesem Zerfall die Bahn der betreffenden Fasern genau verfolgen kann. Etwas Ähnliches geschieht, wenn die Nervenfasern in ihrem Verlauf gewaltsam unterbrochen werden; dann zerfällt derjenige Teil, welcher von der Zelle abgetrennt worden ist, bei den motorischen, vom Gehirn aus gerechnet, der periphere, bei den sensiblen der centrale Abschnitt.

Formolhärtung. Der Nachweis der Nervendegeneration kann einmal durch die Marchische Methode geführt werden (pag. 45). Hierbei bleiben die gesunden Fasergebiete ungefärbt, die im Zerfall begriffenen färben sich schwarz, weil das in Tropfen freiwerdende Myelin eine Schwärzung durch Osmiumsäure erfährt. Umgekehrt werden bei der Weigertschen (Palschen) Methode die gesunden Nervenfasern dunkel gefärbt, dagegen bleiben diejenigen Felder, deren Nervenfasern völlig zerstört sind, ungefärbt. Da sich, wie oben gesagt, an die Degeneration der Nervensubstanz eine Wucherung oder wenigstens Verdichtung des Gliagewebes anschliesst, so kann man auch durch eine Färbung der Glia (nach van Gieson, mit Nigrosin, nach Mallory etc.) die degenerierten Partien an der intensiven Färbung gut erkennen.

Litteratur über die Erkrankungen des Rückenmarks s. Schmaus in Lubarsch-Ostertag. Ergebnisse. Abt. III. 1894.

Die kurz zu erwähnenden Hauptformen der Strangdegeneration sind:

a) Die Tabes (Fig. 5, Taf. XX).

An Querschnitten durch das Rückenmark sieht man bei schwerer Tabes in der Höhe des Lendenmarkes eine Degeneration der Wurzelzone, weiter aufwärts eine solche der Burdachschen Stränge und im Halsmark endlich eine solche der Gollschen Stränge. Da die in das Lendenmark eintretenden sensiblen Fasern bei ihrem weiteren Verlauf im Rücken-

mark von den neueintretenden sensiblen Fasern höherer Abschnitte immer mehr nach der Mitte gedrängt werden und so schliesslich in das Gebiet der Gollschen Stränge eintreten oder vielmehr die letzteren im Halsmarke bilden, so ersieht man aus dem Degenerationsbilde bei der Tabes, dass es sich thatsächlich um die Zerstörung ganz bestimmter sensibler Faserstränge handeln muss. Da man auch in den Nerven der hinteren Wurzeln Degenerationen feststellen kann, so muss man annehmen, dass eine Störung im Gebiet der spinalen Ganglienzellen besteht. Je grössere Abschnitte der Zerstörungsprozess ergreift, um so ausgedehnter werden auch die Degenerationsfelder, bis schliesslich der ganze Hinterstrang degeneriert erscheint. Auf die Komplikationen bei der Tabes und dementsprechende Veränderungen am Rückenmark kann hier nicht eingegangen werden.

b) Die absteigende und aufsteigende Degeneration.

Bei den unter dem klinischen Namen „spastische Spinalparalyse“ und „amyotrophische Lateralsklerose“ bekannten Rückenmarkserkrankungen finden sich die motorischen Bahnen, d. h. also die Pyramidenvorderstrang- und Pyramidenseitenstrangbahnen degeneriert. Noch deutlicher treten diese Degenerationsbilder der motorischen Bahnen bei einer einseitigen Unterbrechung derselben, z. B. durch Blutung in der inneren Kapsel vor Augen. Dann findet sich in dem zugehörigen Rückenmark eine Degeneration der gleichseitigen Pyramidenvorderstrangbahnen und der gekreuzten Pyramidenseitenstrangbahnen (Fig. 3, Taf. XX). Ist aber das Rückenmark selbst durch eine Trauma in der Kontinuität getrennt worden, so finden wir unterhalb der Durchtrennungslinie eine totale Degeneration sämtlicher motorischer Bahnen, oberhalb der Durchtrennungslinie aber eine Degeneration der sensiblen Bahnen, also besonders der Hinterstränge und der Kleinhirnseitenstrangbahnen (aufsteigende Degeneration Fig. 2, Taf. XX).

In den Nigrosin gefärbten Schnitten kann man besonders bei der Tabes zahlreiche heller gefärbte, kugelige Gebilde in den Degenerationsherden nachweisen. Auch in frischen Quetschpräparaten gelingt der Nachweis dieser Körper, welche sich bei Zusatz von Jod blau färben (Corpora amylacea). Sie sollen sich aus dem zerfallenen Myelin der Markscheiden bilden.

9. Disseminierte oder multiple Sklerose (Fig. 6, Taf. XX).

Härtung und Färbung s. pag. 241.

Es handelt sich bei der multiplen Sklerose um die Entstehung unregelmässiger grauer Herde in der weissen Substanz des Rückenmarks und Gehirns. Bei mikroskopischer Untersuchung sieht man, dass dieselben Degenerationsherden entsprechen, welche sich aber im Gegensatz zu den Strangdegenerationen höchst unregelmässig über das Rückenmark verbreiten. Die Achsencylinder sind nach Schwund der Markscheiden noch

relativ lange in den Herden nachzuweisen. Bei spezieller Färbung des Gliagewebes lässt sich eine reichliche Zunahme desselben feststellen. An den Gefässen findet man hyaline Entartung der Wandungen. Die Pathogenese der multiplen Sklerose ist noch nicht völlig geklärt.

Borst, Zieglers Beiträge. Bd. 21. 1897.

10. Syringomyelie.

Härtung und Färbung s. pag. 241.

Neben der einfachen Erweiterung des Centralkanales im Rückenmarke finden sich gelegentlich Höhlenbildungen, welche wohl mit dem Centralkanal hier und da zusammenhängen, aber im übrigen mehr selbständige, anscheinend durch Gewebszerfall entstandene Hohlräume darstellen (Fig. 7, Taf. XX). Diese Höhlen verlaufen in der Längsrichtung des Rückenmarks und liegen meist im Gebiete der Hinterstränge. Sie sind von einem stark gewucherten Gliagewebe umgeben, durch dessen Zerfall das Wachstum der Höhle erfolgt. Hier und da trägt dieselbe an ihrer Innenfläche einen deutlichen Epithelbesatz, welcher unter Umständen mit dem Epithel des Centralkanals in Verbindung steht. Man nimmt an, dass es sich um entzündliche Gliawucherungen mit sekundärem Zerfall handelt, deren Entstehen vielleicht durch gewisse Störungen bei dem embryonalen Schluss der Rückenmarksrinne begünstigt oder befördert wird. Indes sind viele Fragen in der Pathogenose der Syringomyelie ungelöst, insbesondere ob das in den Cysten gefundene Epithel erst vom Centralkanal eingewandert, oder aus Resten des nicht zur Bildung von Gliazellen verbrauchten Epithels hervorgegangen ist.

Saxer, Syringomyelie. Zus.-Referat im Centralbl. f. allgem. Pathol. IX. 1898.

XVI. Weibliche Geschlechtsorgane.

1. Erosion der Cervix.

Die mit unregelmässigen papillären und leistenförmigen Erhebungen versehene Cervixschleimhaut ist normalerweise mit einem hohen, nicht flimmernden Epithel bedeckt. Der Kern der Epithelzellen liegt basal, der Leib ist von einer durchsichtigen hellen Substanz (Schleim) angefüllt. In der Schleimhaut liegen einfach schlauchförmige oder unregelmässig alveolär gebaute Drüsen, welche mit demselben Epithel wie die Oberfläche ausgekleidet sind. Diese Drüsen reichen schon normalerweise in die oberflächlichen Schichten der Muskulatur hinein. Sie erleiden sehr häufig cystische Erweiterungen (Ovula Nabothi).

Unter Erosion der Cervix versteht man leuchtend rote Flecke, welche in halbmondförmiger oder zackiger Begrenzung den äusseren Muttermund umsäumen.

FM. GM. K.

Zur Untersuchung der Erosion legt man die mikroskopischen Durchschnitte am besten so, dass sie in den Cervikalkanal fallen. Das mikro-

skopische Bild, welches eine solche Erosion darbietet, kann ein sehr verschiedenartiges sein. In der Mehrzahl der Fälle überrascht die starke Ausbildung von Schleimdrüsen, welche, normalerweise mit dem Orificium externum abschliessend, hier weit hinaus in den vaginalen Teil entwickelt sind. Dementsprechend ist auch das Plattenepithel im Bereich der Erosion durch Cylinderepithel ersetzt. Es hat förmlich eine Umwandlung der Vaginalschleimhaut in Cervixschleimhaut stattgefunden (einfache Erosion). Zuweilen finden sich zottenförmige Erhebungen der Schleimhaut im Bereich der Erosion (papilläre Erosion) oder die Drüsen erfahren cystische Erweiterungen, die bis zur Bildung sichtbarer Bläschen (Ovula Nabothi) führen können (glanduläre cystische Erosionen). Endlich kann der Epithelbesatz vollständig fehlen und die oberflächlichen Schichten des Bindegewebes sind in ein Granulationsgewebe verwandelt, dann handelt es sich erst wirklich um eine Geschwürsbildung (granulierende Erosion).

2. Die Endometritis.

Die Schleimhaut des Uterus ist durch drei wesentliche Merkmale ausgezeichnet.

1. ruht sie direkt ohne das Dazwischentreten einer Submukosa auf der Muskulatur des Uterus auf.

2. ist das Stützgewebe der Schleimhaut ein sehr zellreiches und setzt sich im jugendlichen Alter aus mehr rundlichen, von der Pubertät an aus kurz spindligen Zellen zusammen.

3. ist die Schleimhaut in ihrer ganzen Ausdehnung von ziemlich dicht stehenden, einfach tubulösen Drüsen senkrecht durchsetzt. Diese Drüsen besitzen eine faserzellige Membrana propria und sind, ebenso wie die Schleimhautoberfläche, mit einem einschichtigen, cylindrischen Flimmerepithel ausgekleidet. Die Kerne liegen nicht basal, sondern in wechselnder Höhe des Zellleibes. Gegen die Muskularis zu teilen sich die Drüsen zuweilen in zwei Äste und biegen an der Muskularis seitwärts um oder reichen auch kurze Streken weit in die oberen Muskelbündel hinein. Diese unteren Abschnitte der Drüsen erscheinen an gefärbten Präparaten wegen der dichter stehenden Zellkerne etwas dunkler als die oberen. Die Drüsen zeigen im ganzen einen welligen, in den mittleren Abschnitten einen stärker gewundenen Verlauf.

Bei den verschiedenen Erkrankungen des Uterus, besonders bei Lageveränderungen finden wir eine Verdickung der Schleimhaut, welche mit dem Namen „Endometritis chronica“ bezeichnet wird. Eine sehr häufige Begleiterscheinung dieser Endometritis ist die verstärkte Blutung und Schmerzhaftigkeit bei der Menstruation oder auch unregelmässige Blutung. Da besonders das letzte Symptom auch bei bösartigen Krankheiten der Uterusschleimhaut auftritt, so gilt es häufig an den durch Probeauskratzung gewonnenen Massen die entscheidende Diagnose zu stellen. *Die Härtung dieser Massen geschieht am besten in F M. Handelt es sich um wenige grössere Stücke, so können dieselben mit dem Gefriermikrotom geschnitten werden. Sonst bettet man die ganzen Massen in Celloidin ein und schneidet sie auf einem gemeinsamen Block. K.*

Bei der mikroskopischen Untersuchung finden wir hauptsächlich folgende Arten von Veränderungen:

1. Eine sehr starke Vermehrung des Bindegewebsgerüstes, wodurch die Drüsen auseinander geschoben und verdrängt werden. Die Bindegewebszellen bleiben dabei normal und nehmen mehr langspindlige Formen an. Blutpigment und Leukocyten werden in mehr oder weniger grosser Menge gefunden (Endometritis interstitialis). Handelt es sich um eine richtige eitrige Endometritis (Verjauchung, Fremdkörperretention), so ist das Bindegewebe so zahlreich von Eiterzellen durchsetzt, dass die Struktur desselben gänzlich aufgehoben werden kann. Die Drüsenepithelien, soweit sie überhaupt noch zu finden sind, liegen abgestossen im Lumen, gemischt mit den Eiterkörperchen (Endometritis purulenta).

2. In anderen und zwar in der Mehrzahl der Fälle besteht wohl eine Vermehrung des Bindegewebsgerüstes, aber das Drüsengewebe nimmt in gleicher oder noch stärkerer Weise an der Neubildung teil. Einmal sind die Drüsen entsprechend der Dickenzunahme der Schleimhaut stark verlängert, dann aber auch sehr stark geschlängelt, korkzieherartig gewunden (Figur 1, Tafel XXI). Daneben kommt es zu partiellen Ausbuchtungen der Drüsen und umgekehrt auch zu Einstülpungen infolge der verstärkten Bindegewebswucherungen, sodass uns auf dem Querschnitt nicht mehr ein einfach rundes, sondern ein mehrfach gefaltetes oder gar verästeltes Lumen entgegentritt, oder in dem Lumen die Querschnitte eingestülpter Drüsenwandabschnitte erscheinen (Endometritis glandularis). Daneben finden sich auch spindelförmige oder kugelige cystische Erweiterungen der Drüsen (Endometritis cystica, Figur 1, Tafel XXI). Das Wesentliche bei allen diesen Drüsenveränderungen ist aber, dass das Drüsenepithel, abgesehen von den zuweilen nicht immer vorhandenen Abflachungen in den cystischen Hohlräumen keine Veränderungen aufweist, sondern ein einschichtiges Cylinderepithel bleibt, dessen Kerne freilich in verschiedener Höhe liegen und somit an ein mehrreihiges Epithel erinnern können, aber in Struktur und Färbungsvermögen alle einander gleichen. Die Mehrreihigkeit kann bei dicken Schnitten auch dadurch hervorgerufen werden, dass die sehr langen stäbchenförmigen Kerne in verschiedenen Höhen durchschnitten werden.

Die Zunahme des Drüsengewebes kann so reichlich werden, dass hier und da das Bindegewebe zwischen den Drüsen fast ganz zurücktritt. Aber auch diese Erscheinung hat nichts zu sagen, sondern gewinnt erst eine üble Vorbedeutung, wenn in einem ganzen Stückchen nur noch Drüse an Drüse liegt, mit reichlichen sehr unregelmässigen Sprossen- und Faltenbildungen in den Drüsenlichtungen, während nur noch wenige Bindegewebszellen als Begleiter der Kapillaren hier und da auftauchen und zur Bildung einer zusammenhängenden Tunica propria nicht mehr ausreichen. Das sind oft die Vorstadien des sog. malignen Adenoms, wo das Drüsengewebe (ohne sichtbare Strukturveränderungen des Epithels zu zeigen) in die Muskulatur einwächst. Gelingt es, in den Schnitten eine dichte Durchwachs-

ung der Muskelfasern durch die Drüsenschläuche oder gar deren Vordringen bis an grössere Gefässe der Muskulatur nachzuweisen, so ist damit aus dem Verdacht die sichere Diagnose der bösartigen Geschwulst geworden. Dabei sei noch einmal betont, dass einzelne Drüsenschläuche schon normalerweise in die oberen Muskelschichten hineinreichen können, also solche isolierten Befunde nicht für die Bösartigkeit verwendet werden dürfen.

Ganz anders gestalten sich die Bilder bei dem sog. Adenocarcinom, welches sich aus drüsenartigen Gebilden aufbaut. Aber diese Drüsen unterscheiden sich, abgesehen von dem Mangel einer deutlichen Membrana propria, vor allem durch die Struktur ihres Epithels von den normalen Drüsen. Das carcinomatöse Epithel ist zwei- oder dreischichtig und kann durch sein Dickenwachstum zum völligen Verschluss des drüsenartigen Hohlraumes führen. Neben dieser Mehrschichtigkeit fällt vor allem die Veränderung der Zell- und Kernstruktur auf. Die Zellen variieren ausserordentlich in der Grösse, das Protoplasma erscheint vielfach dunkler, die Kerne zeigen die allergrössten Verschiedenheiten bezüglich ihrer Form, ihrer Grösse, ihres Chromatin-Gehaltes, auch Vielkernigkeit tritt auf, kurzum, das Bild wird ein äusserst buntes und zeigt endlich gar keine Anklänge mehr an den ursprünglichen Drüsenbau. Während in den normalen Drüsen die Teilungsebenen etwa vorhandener Kernteilungen senkrecht zur Wand stehen, liegen sie in den carcinomatösen Pseudodrüsen in den allerverschiedensten Ebenen. Amann, Kurzgefasstes Lehrbuch der mikr. gynäk. Diagnostik. Wiesbaden 1897.

Man darf sich indessen nicht täuschen lassen durch Bilder, welche die Uterusschleimhaut bald nach der Menstruation oder einem Abort darzubieten pflegt. Hier finden sich auch merkwürdige Gestaltveränderungen der Drüsenzellen, auffällige Vergrösserungen, besonders auch in den Kernen mit reichlicher Chromatin-Zunahme, und syncytiale Bildungen, welche nichts anderes sind als nebensächliche Erscheinungen bei der Regeneration des verloren gegangenen Drüsen- und oberflächlichen Epithels. Indes kommt es selten zu mehrschichtigen Wucherungen und die Erhaltung der groben Schleimhautstruktur schützt vor einer Verwechselung mit bösartiger Neubildung.

3. Die Endometritis tuberculosa.

Dieselbe kann sich in zweierlei Formen abspielen. Einmal in einer ziemlich langsam verlaufenden disseminierten Tuberkulose der Schleimhaut, das andere Mal in einer die ganze Uterus-Innenfläche treffenden, ziemlich schnell vorschreitenden Verkäsung. Selbstverständlich fehlt es auch nicht an Kombinationen zwischen den beiden Arten.

Der Nachweis der disseminierten Tuberkelbildung gelingt zuweilen schon an den ausgekratzten Massen. *F M. G M. K.* Die kleinen Epitheloidtuberkel liegen in allen Höhen der Schleimhaut, ohne dass besondere Be-

ziehungen zu den Drüsen oder der Oberfläche zu bemerken wären. Das oberflächliche Epithel kann intakt über die Knötchen hinwegziehen. Die Verkäsung fehlt ganz, oder ist nur spärlich vorhanden. Die Bacillen sind nur sehr schwer nachzuweisen.

Bei der käsigen Endometritis sehen wir an Durchschnitten durch die Schleimhaut *(F M. G M. K oder Tuberkelbacillenfärbung)* eine diffuse, von der Oberfläche gegen die Tiefe fortschreitende Verkäsung. Oft reicht dieselbe mit besonderen Zacken in die gesunde Schleimhaut hinein, und man kann an günstigen Schnitten sehen, dass sich dieser vordringende Verkäsungsherd an eine Drüse anschliesst. Der Nachweis der Bacillen in den Käsemassen, sowie in den Drüsenlichtungen gelingt meist sehr leicht.

4. Die Menstrual- und Schwangerschaftsveränderungen in der Schleimhaut. Die Placenta.

Von sehr grosser Wichtigkeit ist oft der Nachweis einer bestehenden oder abgelaufenen Schwangerschaft, sei es an ausgestossenen oder ausgekratzten Massen. Die Schwierigkeit der Untersuchung liegt darin, dass bereits bei gewöhnlichen Menstruationen die Schleimhaut Veränderungen zeigt, welche das Anfangsstadium der eigentlichen Schwangerschaftsveränderungen darstellen.

Bei der gewöhnlichen Menstruation ist die Schleimhaut sichtlich verdickt, die Drüsen erscheinen stärker geschlängelt als gewöhnlich, die Gefässe sind stark mit Blut gefüllt. Hier und da sind die Epithelien der Drüsen, wie auch das Epithel der Oberfläche durch austretendes Blut abgehoben. Gebhardt, Subepitheliale Hämatome. Zeitschr. f. Geburtsh. u. Gynäkol. Bd. 32. 1895. Härtet man ein in der Leiche vorgefundenes Menstruationsgerinnsel, so kann man in gewissen Fällen auch deutliche Bindegewebsteile mit Gefässen finden, ein Zeichen, dass bei starker Menstruationsblutung Teile der oberflächlichen Bindegewebsschicht mit zertrümmert werden. Doch könnte man einwenden, dass es sich um eine kadaveröse Erscheinung handelt. Anders liegt es bei der sog. Dysmenorrhoea membranacea. Bei bestimmten Personen (Fällen von Endometritis) werden nämlich bei der Menstruation ganze Häute entleert, welche einen dreizipfeligen Sack mit drei Öffnungen, also einen vollständigen Ausguss der Uterushöhle darstellen. Die Natur dieses Sackes kann eine verschiedene sein, er kann bald aus Fibrin oder Schleim und Fibrin oder geschichteten Epithelhaufen (verändertem Uterusepithel) bestehen. Entsprechend den Drüsenmündungen sind diese Häute von zahlreichen kleinen Öffnungen durchbrochen. Wichtiger aber ist, dass der Sack oft die abgestossene innere Schicht der Schleimhaut selbst darstellt. Und diese zeigt nun eine höchst auffallende Veränderung der Bindegewebszellen, welche zu grossen ovalen Gebilden angeschwollen sind und dichter aneinander liegen, wie in der Norm. An den Blutgefässen, sowie an den Drüsenepithelien sind

keine wesentlichen Veränderungen zu bemerken. Zwischen den Bindegewebszellen liegen recht zahlreiche Leukocyten. Hier handelt es sich also um Veränderungen der Schleimhaut, wie man sie auch in den Anfangsstadien der Schwangerschaft wiederfindet und die besonders durch die Umwandlung der Bindegewebszellen in die sogenannten Deciduazellen charakterisiert sind.

Handelt es sich um einen sehr frühzeitigen Abort (ersten Monat der Schwangerschaft), so zeigt der ausgestossene dreizipfelige Sack makroskopisch keine wesentlichen Unterschiede gegenüber dem Produkt der Dysmennorrhoea membranacea. Er besitzt eine rauhe Aussen- und eine glatte Innenfläche. Ist der Sack noch intakt, so gelingt es bei vorsichtigem Aufschneiden, gewöhnlich in der Nähe der Basis, das kleine Ei zu entdecken. Es zeigt seinen Sitz durch eine leichte hügelartige Vorwölbung der Innenfläche an. Die letztere ist über dem Ei unverändert und zeigt nur auf der Höhe des Hügels eine leichte Verdickung. Legt man (nach Härtung des Präparats in Sublimat und Einbettung in Celloidin) durch diese Stelle senkrechte Schnitte, so kann man das in die Schleimhaut eingebettete Ei und seine Beziehungen zur Nachbarschaft genauer studieren. Färbung mit Hämatoxylin-Eosin.

Häufig ist der Sack bei so frühzeitigen Aborten zerrissen, das Ei nicht mehr aufzufinden und es soll nun aus den Sackresten, welche aus den abgestossenen obersten Schleimhautschichten (der Decidua vera) bestehen, die Diagnose gestellt werden. *F M. G M. Senkrechte Schnitte durch die Sackwand. K.*

In den allerfrühesten Stadien der Schwangerschaft gleicht das Bild mikroskopisch völlig demjenigen der Dysmennorrhea membr. Auch die Schwangerschaftsveränderungen beginnen mit einer Vergrösserung und dichteren Aneinanderlagerung der Bindegewebszellen. Zahlreiche Leukocyten können bei den Aborten zwischen ihnen vorhanden sein. Die Drüsen zeigen starke Verziehungen, Buchtungen und sind mit einem mehr kubischen Epithel ausgekleidet. Das Oberflächenepithel ist ebenfalls niedriger, kubisch geworden. In einem solchen Stadium ist es unmöglich, aus kleinen Stückchen der Decidua vera ohne Kenntnis der klinischen Symptome eine sichere Differentialdiagnose zu stellen.

Etwas ältere Schwangerschaften (zweiten Monat) zeigen schon wesentlich andere Bilder. Die Bindegewebszellen sind zu grossen blasigen Gebilden (Deciduazellen) angeschwollen, welche, wie im Plattenepithel, dicht aneinander gefügt sein können (Figur 3, Tafel XXI). Der Protoplasmaleib ist hell, der Kern ist von regelmässig runder oder ovaler Gestalt und chromatinarm. Die Zellen heben sich scharf von den stark erweiterten Gefässen, deren Wand nur aus einer feinen Endothellage besteht, ab. Freilich sind die Veränderungen nicht überall gleichmässig. Hat man Gelegenheit, einen schwangeren Uterus aus dem zweiten oder dritten

Monat zu studieren, so kann man an senkrechten Durchschnitten sehen, dass die deciduale Veränderung nur die obersten Schichten der Schleimhaut betrifft, in der auch nach Anlegung der Reflexa die Drüsen mehr und mehr verloren gehen (Compacta). In den unteren Abschnitten sind die Bindegewebszellen wohl vergrössert, aber keineswegs blasig aufgetrieben, wie die echten Deciduazellen. Die Drüsen sind in dieser unteren Schicht erhalten, sehr stark geschlängelt, in den Schnitten mit zahlreichen Ausbuchtungen und richtigen feinen Papillen versehen. Das Epithel der Drüsen ist breitcylindrisch bis kubisch, an der Schleimhautoberfläche, wenn die Reflexa mit der Decidua vera noch nicht verschmolzen ist, platt. Frisch untersucht, enthalten die Drüsenepithelien feine Fettkörnchen und hyaline Kugeln, die sich bei Zusatz von Jodlösung braun färben (Glykogen). Härtet man Stücke in Alkohol, so lässt sich das Glykogen auch in den Schnitten nachweisen.

Alle diese Beschreibungen beziehen sich nur auf die Decidua vera. Ist das Ei unbemerkt abgegangen, sind Teile der Decidua vera in situ zurückgeblieben, so kann bei nachträglich stattfindender Auskratzung aus der typischen decidualen Umwandlung der Schleimhaut die Diagnose der Schwangerschaft gestellt werden. Auch die charakteristische Umwandlung der Drüsen, die freilich an der Decidua vera später als an der Decidua serotina auftritt und in den späteren Stadien der Schwangerschaft mit der Dehnung der ganzen Schleimhaut schwindet, kann in einzelnen Fällen die Diagnose unterstützen. Hat die deciduale Umwandlung noch nicht ihren Höhepunkt erreicht oder haben die Deciduazellen, wie regelmässig bei vorgeschrittener Schwangerschaft, ihre typische Gestalt verloren oder haben sie nach Ausstossung des Eies die notwendig folgenden regressiven Veränderungen bereits erlitten, so kann die Untersuchung ausgekratzter Massen, wenn allein Decidua vera vorliegt, nur zu einer Wahrscheinlichkeitsdiagnose der Schwangerschaft führen. Auch muss man berücksichtigen, dass ähnliche Veränderungen bei der extrauterinen Gravidität an der Uterusschleimhaut vorkommen. Positive Gewissheit erhält man erst dann, wenn in den ausgekratzten Stücken die Anheftungsstelle des Eies (Decidua serotina oder reflexa) vorliegt. Auch hier handelt es sich in erster Linie um die Umwandlung der Schleimhautzellen in grossblasige Deciduazellen und insofern gleicht ein mikroskopischer Schnitt demjenigen durch die Decidua vera. Aber neben diesen Deciduazellen tritt hier nach Einbettung des Eies eine neue Zellart auf, nämlich grosse spindelige, aber auch ovale, selbst ganz unregelmässig gestaltete Zellen von der ungefähren Grösse der Deciduazellen, welche sich aber von ihnen durch einen dunkleren Protoplasmaleib und vor allem durch einen dunklen chromatinreichen, mannigfaltig gestalteten Kern unterscheiden (Figur 3, Tafel XXI) Der grosse Wechsel in dem Aussehen dieser Zellen erschwert eine kurze Beschreibung. Bald ist der Kern

klein, bald gross, bald rund oder oval, bald verschiedentlich gezerrt. Bald übersteigt der Zellleib an Grösse die Deciduazelle um ein vielfaches und enthält mehrfache Kerne, bald sinkt die Grösse unter das gewöhnliche Mass herab. Das sind die in die Schleimhaut einwandernden fötalen Zellen, welche von der Epithelbekleidung der Zotten abstammen. Ihr Nachweis ist umso wichtiger, als nach einer Ausstossung oder nach einem Untergange des Eies und nach Rückbildung der übrigen Schleimhaut die vorausgegangene Schwangerschaft noch nach Monaten durch die Existenz dieser Zellen in der Placentargegend bewiesen werden kann (s. Fig. 22).

Am leichtesten wird natürlich der Nachweis für eine bestehende oder gewesene Schwangerschaft durch den Befund der spezifischen Eihüllen in den spontan entleerten oder ausgekratzten Massen erbracht.

Dieselben zeichnen sich bekanntermassen durch ihre zottigen Bildungen aus. Selbst längere Zeit nach dem Tode der Frucht können die Zotten

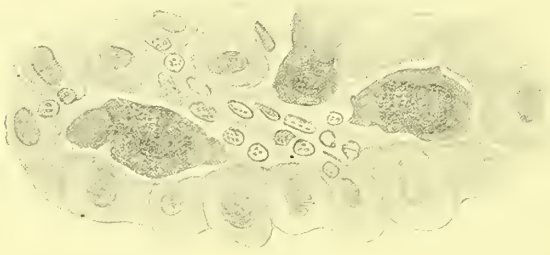

Fig. 22.

Decidua scrotina: Dunkle mit unregelmässigen chromatinreichen Kernen versehene fötale Zellen zwischen den blassen mütterlichen Deciduazellen.

der Eihülle noch lebensfähig bleiben und die abgestorbenen Zotten können an ihrer charakteristischen Figur in den Blutmolen diagnostiziert werden (Figur 2, Tafel XXI).

In frisch entleerten Blutgerinnseln versuche man mit der Nadel kleinere weisslich aussehende Partien herauszulösen und sie in Kochsalzlösung von dem anhaftenden Blute zu befreien. Hat man wirkliches Zottengewebe gepackt, so sieht man schon bei sch. V. die charakteristische baumförmige Verzweigung des Zottengerüstes. Um sich aber vor Verwechselung mit aufgefaserten Fibrinmassen zu schützen, setzt man Essigsäure zu dem Präparat. Dann sieht man in dem Grundstock der Zotten lange spindelige Kerne und an der Oberfläche der Zotten einen regelmässigen Protoplasmasaum mit zahlreichen eingestreuten Kernen und reichlichen Fetttröpfchen auftreten.

Um einen Überblick über den Aufbau der Zotten und ihr Verhältnis zu der Uterusschleimhaut zu erlangen, dazu bedarf es natürlich Schnittpräparate durch Placenta samt Uterusschleimhaut, womöglich aus frühesten Stadien der Schwangerschaft. (*Sublimat, Celloidin, Hämatoxylin-Eosin.*) Nach den neueren Untersuchungen senkt sich das menschliche Ei sehr bald in die oberflächlichen Schichten der Schleimhaut ein und entwickelt sich

geradezu in einer quergestellten Schleimhautspalte. Die das Ei von der Uterushöhle abschliessende dünne Schleimhautdecke bildet die Reflexa. Sie wird beim weiteren Wachstum des Eies mehr und mehr gedehnt und verschmilzt, da sich die Zotten an dieser Seite zurückbilden, völlig mit den Eihüllen. Ganz anders verhält sich die Seite des Schleimhautspaltes, auf welcher das Ei aufruht, die sogenannte Decidua serotina. Das Ei bedeckt sich sehr bald nach seiner Einbettung mit zahlreichen zottigen Auswüchsen. Diese Zotten bestehen aus einem bindegewebigen Gerüst und besitzen eine doppelte Epithelumhüllung, eine untere aus helleren kubischen Zellen bestehende sogenannte Langhanssche Zellschicht und einen äusseren Protoplasmasaum (Syncytium) mit zahlreichen, dichtstehenden chromatinreichen Kernen. Beide Zellarten werden von dem Verfasser (Aschoff) als fötales Ektoblast betrachtet. Überall dort, wo Zotten an die Decidua serotina anstossen, kommt es zu einer sehr intensiven Wucherung des fötalen Ektoderms, insbesondere der Langhansschen Zellen, welche den syncytialen Saum durchbrechen und nun in die Schleimhaut einwandern und sich an der Oberfläche der Decidua serotina ausbreiten. Durch diese schon oben pag. 249 erwähnten einwandernden Ektodermzellen wird die oberflächliche Schleimhautschicht der Serotina, in welcher alles Drüsengewebe zu Grunde gegangen ist, förmlich aufgefasert, zernagt und die strotzend gefüllten Kapillaren eröffnet und damit tritt erst das Blut an die neugebildete Schleimhautoberfläche zwischen das Zottengewebe. Der Placentarraum oder intervillöse Raum ist also in diesem Stadium der Schwangerschaft ein von Zotten durchsetzter Spalt zwischen Serotinaoberfläche und Chorion. Indem aber später (3. und 4. Monat) die wuchernden Zellmassen des Zottenepithels sich an der Oberfläche der Serotina mehr und mehr ausbreiten und zusammenfliessen, bilden sie eine förmliche Saug- oder Haftscheibe, die von zahlreichen Löchern durchbrochen ist, durch welche das mütterliche Blut ein- und austritt. Dann liegt der intervillöse Raum zwischen Chorion nud der die Serotina bedeckenden fötalen Gewebsschicht. An der ausgestossenen Placenta unterscheidet man daher an der decidualen Fläche zwei Schichten, eine der Mutter zugekehrte aus mütterlichem Deciduagewebe bestehende und eine dem Fötus zugekehrte, aus gewuchertem fötalen Ektoderm zusammengesetzte. Zwischen den beiden Schichten, sowie an der Oberfläche der fötalen Schicht finden sich reichliche hyaline streifige oder bandförmige Ablagerungen, beziehungsweise Umwandlungen der Gewebszellen. An der reifen Placenta sind die Zotten nur noch von einem einfachen Syncytium bekleidet; die Langhanssche Schicht ist geschwunden.

Wird nach unterbrochener Schwangerschaft die Blutmole erst später ausgestossen, so findet man in den Blutmassen sowohl im frischen Zupfpräparat, wie in Schnitten gelegentlich die nekrotischen placentaren Reste, erkennbar an der typischen Zottenform. An einzelnen Zotten kann das bedeckende Epithel noch partielle Kernfärbung zeigen.

Unter den pathologischen Veränderungen der reifen Placenta nehmen die sog. Infarkte die erste Stelle ein. Es sind das feste weisse, subchorial gelegene, oft die ganze Dicke der Placenta durchsetzende und mit der Serotina verschmelzende Herde der allerverschiedensten Grösse. Die frühere Annahme, dass sie für Syphilis charakteristisch wären, besteht nicht zu Recht. Über die Ursache ihrer Entstehung weiss man noch nichts sicheres.

F M. G M. oder Celloidineinbettung. K oder van Gieson.

Mikroskopisch sieht man bei sch. V. innerhalb eines solchen Infarktes die Zotten durch eine Zwischensubstanz innig miteinander verbunden. In dem centralen Abschnitt fehlt die Kernfärbung, die Zotten samt ihrem epithelialen Überzug sind nekrotisch. Die zwischen den Zotten gelegene Masse setzt sich in dem einzelnen Infarkt sehr verschieden zusammen.

Oft besteht sie fast nur aus gewucherten Zottenepithelien, zwischen denen eine ausgedehnte Hyalinabscheidung stattgefunden hat. In anderen Fällen sind es reine Fibrinmassen, die in feinen Netzen und Strängen von Zotte zu Zotte ziehen. Rote und weisse Blutkörperchen sind teilweise noch erhalten, in den centralen Abschnitten zerfallen. Krystallinisches Pigment zeigt den früheren Blutgehalt des Zottenzwischenraumes an. Es ist schwer zu sagen, welche Umstände den mütterlichen Blutstrom gerade hier zum Stillstand gebracht haben.

In Fällen von Miliartuberkulose oder Uterustuberkulose der Mutter kann es auch in der Placenta in dem Bindegewebsgerüst der Zotten zu einer Entwickelung von Tuberkeln kommen.

Die Syphilis der Placenta dokumentiert sich nicht selten in einer starken Volumzunahme derselben. Diese letztere ist bedingt durch eine zellige Hyperplasie des Zottenbindegewebes, wodurch dieselben viel breiter, plumper erscheinen als normal.

Noch wichtiger sind die syphilitischen Veränderungen der Nabelschnurgefässe. Die Adventitia derselben, aber auch Media und Intima können fleckweise eine äusserst dichte rundzellige Infiltration zeigen. Mit diesen Zellwucherungen ist die Endarteriitis obliterans der placentaren Gefässäste, welche sich nach Absterben der Frucht an jeder retinierten älteren Placenta einstellt, nicht zu verwechseln.

Eine fast regelmässig zum Abort führende Erkrankung der Eihüllen ist die Blasenmole. Marchands Untersuchungen haben gezeigt, dass die hydropische, zum Teil schleimige Entartung des Zottenstromas, welche zu einer blasigen Auftreibung der Zotten führt, nicht das Wesentliche der Erkrankung ist, sondern dass die Zottenepithelien die wichtigere Rolle spielen. Bei der mikroskopischen Untersuchung *(FM. Celloidineinbettung. van Gieson. Oder Alkohol, Celloidin, Hämatoxylin-Glykogenfärbung. Oder Flemming, Celloidin, Safranin)* sieht man eine enorme Wucherung der Zottenepithelien, nicht nur an den Zottenenden (Säulenbildungen), sondern an der ganzen Peripherie derselben, mit Bildung abnorm grosser, vielgestaltiger Elemente. Der Glykogenreichtum der Langhansschen Zellschicht und der Fettgehalt des Syncytiums ist leicht nachzuweisen. Die Einwucherung der fötalen Zellen in die Serotina ist eine der Norm gegenüber stark vermehrte. In dem Zottenstroma selbst treten (wenn auch keineswegs regelmässig) grosse, den fötalen Epithelien gleichende Zellformen auf, so dass man eine Einwanderung der letzteren in das Stroma annimmt (Neumann).

Untersucht man einen frisch puerperalen Uterus *(FM. GM. K.)*, so findet man die unteren Schichten der Schleimhaut überall, auch an der Placentarstelle erhalten. In ihnen lassen sich sehr leicht die Fundi der Uterusdrüsen nachweisen. Die Regeneration des Drüsenkörpers und des Oberflächenepithels geht von diesen zurückgebliebenen Stümpfen aus.

Zwischen Placentarstelle (Decidua serotina) und der übrigen Uterusinnenfläche (Decidua vera) bestehen nicht allein makroskopisch, sondern auch mikroskopisch wesentliche Unterschiede. An der Placentarstelle ist die Schleimhaut, wie auch die oberste Lage der Muskelbündel auf das dichteste von mehrkernigen und grosskernigen Riesenzellen durchsetzt. Dieselben fehlen völlig in der Decidua vera.

Sie sind Abkömmlinge des fötalen Ektoderms und dringen bereits um die Mitte der Schwangerschaft in die genannten Schichten vor. Dabei folgen sie mit Vorliebe dem Verlauf der Gefässbündel, so dass ihre Verteilung keine ganz regelmässige ist. Sie schwinden im Laufe der ersten 8 Tage des Puerperiums.

Zuweilen geht die Lösung der Eihäute im Gebiet der Decidua vera nur unter Anwendung von Gewalt vor sich. In solchem Falle von angewachsenen Eihäuten hat Verfasser eine der Norm gegenüber verstärkte Wucherung der Chorionepithelien im Gebiet der Decidua vera feststellen können. Die Schleimhaut war auf schmale drüsenlose Reste reduziert und die fötalen Zellschichten stiessen zum Teil direkt an die entblösste Muskulatur.

Litt.: Über normale und path. Anatomie der Placenta s. Merttens, Normale und path. Anatomie der Placenta. Zeitschr. f. Geburtshülfe. XXX. 1894. — Durante, La môle hydatiforme. Archives de medécine expérim. 1898. — Marchand, Über den Bau der Blasenmole. Zeitschr. f. Geburtsh. u. Gynäk. Bd. 32. 1895. — Aschoff, Arch. f. Gynäk. Bd. 50 u. Zieglers Beitr. Bd. 25. 1899. — Graf Spee, Verh. der anat. Gesellschaft. Kiel 1898. — Siegenbeek van Heukelom, Archiv f. Anat. und Phys. 1898. Anat. Abt. — Peters, Über die Einbettung des menschlichen Eies etc. Leipzig und Wien. 1899. — Ruge, Zeitsch. f. Geb. und Gynäk. Bd. 39. 1898. — Pels Leusden, Zeitsch. f. Geb. und Gynäk. Bd. 36. — M. B. Schmidt, Über Syncytiumbildung in den Drüsen der Uterusschleimhaut bei ektopischer Gravidität. Monatssch. f. Geb. und Gyn. Bd. VII. 1898. — Steffeck, Hofmeier, Beitr. z. Entwickelung d. menschl. Placenta. 1890. — Lehmann (Tuberkulose). D. med. Wochensch. 1893 u. 1894. — Schmorl und Kockel (Tuberkulose). Zieglers Beiträge. Bd. XVI. 1894. — Neumann (Blasenmole). Monatschr. f. Geb. Bd. VI. 1897. — Leopold, Uterus und Kind. Leipzig 1897.

5. Pyosalpinx.

Die Tube besteht 1. aus einer mit vielen hohen Falten versehenen und ein einreihiges Flimmerepithel führenden Mucosa, 2. aus einer von spindligen Zellen gebildeten Submucosa, und 3. aus einer innen cirkulär, aussen longitudinal verlaufenden Muskularis. Eine scharfe Grenze zwischen Mucosa und Submucosa besteht nicht. Sie kann durch längs verlaufende ganz dünne Muskelfaserbündel angedeutet sein. Auf Querschnitten durch die Tube täuschen die hohen Falten Papillen und die tiefen Buchten Drüsenschläuche vor.

Unter den Entzündungsformen der Tuben spielen die chronisch-eitrigen und die tuberkulösen die Hauptrolle. Sie führen beide sehr häufig zu einem Verschluss der Tuben und einer sekundären Erweiterung durch angesammelten Eiter, bezw. Käsemassen (Pyosalpinx).

FM. GM. K. In beiden Fällen findet man mikroskopisch die Schleimhaut der Tube von Rundzellen auf das dichteste durchsetzt. Diese kleinzellige Infiltration reicht auch in die Muskulatur hinein und folgt hier

mit Vorliebe den Gefässen. Bei der Tuberkulose kommt es zur Entwickelung richtiger Tuberkelknötchen in der verdickten Schleimhaut oder zu einer diffusen von der Oberfläche her beginnenden Verkäsung.

6. Die Tubenschwangerschaft.

Ihre Kenntnis ist deswegen von Wichtigkeit, weil sie sehr häufig die Ursache einer Tubenblutung und einer retrouterinen Hämatocele wird. Über die Bedingungen, welche die Entstehung einer Tubenschwangerschaft begünstigen, weiss man noch nichts Sicheres. Innere Überwanderung des Eies, chronischer Katarrh der Tuben, abnorme Entwickelung des Eies selbst, sind die am häufigsten angeführten Gründe. Die oft beobachtete starke Knickung der Tube im uterinen Abschnitt und die Verwachsungen der Tube mit der Nachbarschaft sind wohl meist als Folge der Schwangerschaft, nicht als ihre Ursache zu deuten. Die frühere Annahme, dass die Tubenschleimhaut in der gleichen Weise wie diejenige des Uterus auf die Implantation eines Eies reagiere, hält Verf. (Aschoff) für falsch. Im Gegensatz zur uterinen Schwangerschaft findet in der Tube keine oder nur eine sehr geringfügige deciduale Umwandlung der Tubenschleimhaut auch an der Eiansatzstelle statt. Nur in späteren Stadien kann ausserhalb der Placentarstelle eine stärkere Deciduabildung vorkommen, aber nicht an der Placentarstelle selbst. Deswegen fehlt an der Tube das dicke Polster, welches die vergrösserte Uterusschleimhaut dem Ei zur Einnistung darbietet. Die Folgen dieser mangelnden Reaktion sind sehr schwerwiegende. Erstens kommt es nicht zur Bildung einer echten decidualen Reflexa, sondern nur zur Abhebung oberflächlicher Schleimhaut- und Muskelschichten durch das wachsende Ei, zweitens dringen die einwachsenden fötalen Zellen sehr schnell durch die dünne Schleimhaut hindurch, nagen die grösseren Gefässe an und zerstören schliesslich die Muskelschicht im Gebiete der Einsertion. Der letztere Umstand bedingt eine so hochgradige Verdünnung der Wand, dass es bei der zunehmenden Dehnung der Tube durch das wachsende Ei oder auch bei der leichtesten Kontraktion zu einer Zerreissung der Muskelschicht mit oder ohne Zerreissung des Peritoneums kommt. So entstehen die fast regelmässig im zweiten, spätestens im dritten Monat einsetzenden offenen oder (durch das Peritoneum) verdeckten Rupturen der Tube, die bei offenem Loch zu einer Ausstossung des Eies, sonst zum Abort infolge der schweren Blutung im Gebiet der Placentarstelle, deren Gefässe so stark verändert sind, führen. Verdünnung und Riss der Tubenwand sitzen immer an der Placentarstelle. Nur in sehr seltenen Fällen wird das Ei, welches ja von keiner geschlossenen Reflexa umgeben ist, auch am anderen Pole Wandzerstörungen hervorrufen.

Über der verdünnten Serosa der Placentarstelle kommt es in älteren Fällen regelmässig zu Fibrinauflagerungen, Blutungen und Organisationen.

Dadurch wird, wenn die alte Wand zerstört ist, förmlich eine neue aufgebaut.

Bekommt man eine auf Schwangerschaft verdächtige Tube zu untersuchen, so wird man zunächst versuchen in dem aus der Tube ergossenen Blute Eireste zu finden. Die Untersuchung gestaltet sich ebenso wie bei den Blutmolen des Uterus (s. pag. 250). Gelingt das nicht, so versucht man an der Tube die Placentarstelle, die sich durch stärkere Vorwölbung, durch gröbere Auflagerungen oder durch eine sichtbare Verdünnung bemerkbar machen kann, aufzufinden. Gelingt dies, so schneidet man an der entgegengesetzten, gelingt es nicht, an der oberen freien Seite die Tube auf. Dann hebt man das Blutgerinnsel in die Höhe. Dort, wo es der Wand fest anhaftet, befindet sich die Placentarstelle. Sieht man hier weissliche Massen in dem Blut, so kann man von ihnen zur frischen Untersuchung entnehmen (s. Blutmole pag. 250). Dann löst man die weicheren Teile des Gerinnsels ab und schneidet denjenigen Abschnitt der Tube, an welchem sich der derbere Teil des Blutgerinnsels ansetzt, quer aus der Tube heraus.

FM. GM. oder Celloidin. K.

Sehr leicht lässt sich an Übersichtsschnitten nachweisen, dass die Schleimhaut und Muskulatur ausserhalb der Ansatzstelle des Gerinnsels gut erhalten ist, dass sich am Rande der Ansatzstelle die Schleimhaut auf den Blutklumpen überschlägt und eine Strecke weit über ihn hinzieht, dass sie aber, ebenso wie die Muskulatur im Gebiet der Ansatzstelle selbst fehlt. Vielleicht finden sich noch Reste von Muskelbündel, auch wohl grössere Gefässe der Submucosa. Dann kann man gerade an letzteren sehr deutlich die Urheber dieses ganzen Zerstörungswerkes, nämlich grosse Haufen von fötalen Zellen in ihrer Wand, wohl auch im Lumen derselben erkennen. In ganz jungen Stadien der Schwangerschaft sieht man die Muskulatur durch syncytiale Massen und Langhanssche Zellen förmlich aufgefasert. Je älter der Abort ist, um so mehr schwinden die Abkömmlinge des fötalen Ektoblast. Im Blutgerinnsel selbst liegen mehr oder weniger gut färbbare Zotten. An der Serosa sieht man Fibrinauflagerungen in Organisation, vielfach auch die pag. 192 beschriebenen Abschnürungen des Serosaepithels.

Liit; Füth, Monatsschr. f. Geb. u. Gyn. Bd. VIII. 1898. — Kühne, Beiträge z. Anat. d. Tubenschwangerschaft. Marburg 1899. Hab.-Schrift. — Aschoff, Zieglers Beiträge. Bd. 25. 1899 und Archiv f. Gynäkol. Bd. 60. 1900. — Griffiths, The Journal of Path. and Bact. V. 1898.

XVII. Männliche Geschlechtsorgane.

1. Die Gonorrhoe.

Diese beim Manne mit starkem Eiterausfluss aus der Harnröhre einhergehende Erkrankung ist bedingt durch den Gonococcus, dessen Nachweis

in frischen Fällen in den *Deckglastrockenpräparaten* leicht gelingt (Fig. 4, Taf. XXII). Er ist dadurch charakterisiert, dass er hauptsächlich in dem Leib der Eiterkörperchen liegt, dass er meist zu grösseren Haufen vereinigt ist, dass er eine typische Semmelform besitzt und endlich, dass er nach der Gramschen Methode entfärbt wird (*Färben nach Gram, Nachfärben mit Vesuvin*).

Bei chronischer Gonorrhoe gelingt der Nachweis der Gonokokken zuweilen in den bekannten Morgentropfen, besser aber in den Schleimfäden, welche nach vorangegangener Massage der Prostata mit dem nachfolgenden Urin entleert werden.

2. Prostatahypertrophie.

Eine Vergrösserung der Prostata kann auf zweierlei Weise zustande kommen, einmal durch Vermehrung der Muskelfasern und des Bindegewebes, das andere Mal durch Vermehrung der Drüsen. Die Prostata ist durch die innige Verbindung von Drüsen- und Muskelgewebe gekennzeichnet. Das gilt sowohl für die männliche wie auch für die weibliche Prostata (Skeneschen Gänge) *FM. GM. K.* In den mikroskopischen Schnitten durch eine hypertrophische Prostata wird man bald die Muskulatur, bald das Drüsengewebe überwiegen sehen (Fig. 1 u. 2, Taf. XXII). Die Drüsengänge zeigen ein zweireihiges cylindrisches, zum Teil auch kubisches Epithel, besonders dann, wenn die Drüsen cystisch erweitert sind. Diese Cystenbildungen an der Prostata sind etwas sehr Gewöhnliches. Bei den meisten älteren Männern sieht man schon mit blossem Auge kleine Hohlräume in der Prostata, welche mit schwarzen oder dunkeln Massen gefüllt sind (die Schnittfläche sieht wie mit Schnupftabak bestreut aus). *Untersucht man diese dunklen Körnchen frisch,* so sieht man, dass es sich um kugelige oder abgeplattete Gebilde handelt, welche eine deutliche konzentrische, zuweilen auch radiäre Streifung erkennen lassen (Fig. 1—3, Taf. XXII). Bei Zusatz von Jod färben sie sich zum Teil braungelb, zum Teil blau bis violett. Aus letzterem Grunde werden sie auch als Corpora amylacea bezeichnet (besondere Färbung s. pag. 135).

An den mikroskopischen Prostata-Durchschnitten sieht man, dass diese Gebilde in den Räumen der erweiterten Drüsen liegen. Sie werden als ein Sekret oder Zerfallsprodukt der Drüsenepithelien aufgefasst (Prostatakonkremente). Entfernt man durch Massage Prostata-Sekret, oder untersucht man ein Ejaculat, so findet man dort ebenfalls neben den Spermatozoen die Prostatakonkremente, ferner glasige Kugeln, welche aus den Samenblasen stammen, und oft zahlreiche zweispitzige, oktaedrische Krystalle (sogen. Böttcherschen Krystallen), einen Niederschlag aus dem Prostatasekret.

Th. Cohn, Über krystallinische Bildungen des männlichen Genitaltraktus. Centralbl. f. allg. Path. Bd. X. 1899. — Jores, Über die Hypertrophie des sogen. mittleren Lappens der Prostata. Virchows Archiv Bd. 135. 1894.

3. Die eitrige Prostatitis.

Bei der Gonorrhoe, bei heftigen Katheterisierungsversuchen, bei eitriger Cystitis kann auch die Prostata von einer schweren eitrigen Entzündung betroffen werden. Schon makroskopisch sieht man das Prostatagewebe von gelben Streifen und Flecken durchsetzt.

FM. GM. Gram oder Methylenblaufärbung.

Bei sch. V. kann man feststellen, dass die Anhäufungen der Eiterzellen den Drüsenwegen folgen. Dort, wo der Prozess im Entstehen ist, findet man bei st. V. die Eitererreger (hauptsächlich die gewöhnlichen Eiterkokken) im Lumen der Drüsenkanälchen untermischt mit Leukocyten. Das Epithel kann noch erhalten sein oder ist stellenweise abgehoben. Dann liegen unter dem Epithel gelapptkernige Leukocyten, die sich auch in grösserer Zahl in dem angrenzenden Bindegewebe finden. Von hier aus erfolgt die Einwanderung in die Kanälchen. Die Bakterien breiten sich auf den Drüsenwegen weiter und weiter aus. Sehr wichtig ist auch die gonorrhoische Prostatitis beim Weibe. Über die Geschichte und die normale Anatomie der weiblichen Prostata s. Aschoff, Virchows Archiv. Bd. 138. 1894.

Über die Tuberkulose der Prostata s. Tuberkulose des Nebenhodens.

4. Tuberkulose des Hodens und Nebenhodens.

Für die mikroskopische Untersuchung des Hodens und seiner Ausführungsgänge sind folgende Dinge zu merken: Die Zwischensubstanz des Hodens besteht aus fibrillärem Bindegewebe, welches mehr oder weniger dicht von einer nach Alter, Ernährungszustand, Geschlechtsreife schwankenden Zahl dicker kurzspindliger, stark gekörnter Zellen durchsetzt ist. Dieselben bilden oft netzförmige Züge zwischen und um die Hodenkanälchen herum (sog. Zwischenzellen). Die Körner des Zellleibes bestehen zum Teil aus Fett, zum Teil aus Pigment. Die gewundenen, samenbereitenden Kanälchen (Tubuli contorti) haben eine besondere, aus spindeligen Bindegewebszellen bestehende Hülle, welche innen eine Membrana propria trägt, auf der das vielschichtige spezifische Epithel aufsitzt. Die Tubuli recti besitzen nur eine einfache Lage niedriger Cylinderepithelien. Das Rete testis in welches die geraden Kanälchen einmünden, besteht aus unregelmässigen, mit einer einfachen Schicht platter Epithelien ausgekleideten Spalträumen, ohne besonders differenzierte Wandungen. Die aus dem Rete testis austretenden Vasa efferentia besitzen eine bindegewebige Hülle und hohes, zum Teil flimmerndes Cylinderepithel. Aussen schliesst sich eine an der Epididymis und am Vas deferens deutlich hervortretende Ringmuskulatur an. Das Vas deferens hat eine dünne, bindegewebige Mucosa und trägt ein mehrreihiges Flimmerepithel. Nach aussen von der Ringmuskulatur tritt eine zweite längsgerichtete Muskelschicht auf.

Der Nebenhoden ist viel häufiger und meist viel intensiver von der Tuberkulose ergriffen als der Hoden selbst. Oft ist der Nebenhoden von grossen, käsigen Herden ganz durchsetzt, während im Hodengewebe nur wenige Tuberkel zu sehen sind, welche sich vom Hilus aus allmählich nach der Peripherie zu verlieren.

Anschliessend an die Tuberkulose des Nebenhodens findet sich auch meist eine solche des Samenstranges, so dass bei der Exstirpation die Schnitt-

fläche des Samenstranges sorgfältig zu untersuchen ist. Die Verschleppung der Bacillen geschieht auf dem Samenwege.

FM. GM. K bezw. Tuberkel-Bacillenfärbung. Elastische Faserfärbung.

An mikroskopischen Schnitten durch Nebenhoden und Hoden ist der Nachweis von Bacillen im Lumen selbst wenig veränderter Kanälchen nicht selten zu führen. Unter dem Einfluss der Bacillen kommt es zu tuberkulösen Wucherungen der bindegewebigen Wand der Kanälchen, welche in das Lumen der letzteren vordringen und das Epithel zerstören. Wie weit sich das letztere an dieser Wucherung und der Bildung von Riesenzellen beteiligen kann, steht noch dahin. Später schwindet es ganz oder geht mit der einsetzenden Verkäsung zu Grunde.

Neben den tuberkulösen Veränderungen der Kanälchen finden sich auch richtige Epitheloid-Tuberkel in dem Zwischengewebe des Nebenhodens und Hodens (Fig. 5, Taf. XXI). An dem Samenstrang laufen tuberkulöse Wucherungen der Schleimhaut mit diffuser Verkäsung und echte Tuberkel-Bildungen nebeneinander her.

5. Die Syphilis des Hodens.

Im Gegensatz zur Tuberkulose ist der Hoden der vorwiegende Sitz der syphilitischen Veränderungen. Entweder ist das Hodengewebe durchsetzt von weissgrauen, narbig aussehenden Strängen, welche es unmöglich machen, die Hodenkanälchen wie normalerweise mit der Pinzette aus dem Hodengewebe herauszuziehen, oder es finden sich grössere käsige Herde (Gummiknoten). Natürlich fehlt es auch nicht an zahlreichen Übergängen zwischen beiden Formen.

FM. GM. K oder elastische Faserfärbung.

Die mikroskopische Untersuchung des syphilitischen Hodens ergiebt eine starke Vermehrung des Bindegewebes, bald mehr im jugendlichen, bald mehr im fertigen Stadium. Daneben kommt es dann zur Bildung knotenförmiger Wucherungen, welche in ihrem Aufbau und ihrer central beginnenden Nekrose ganz übereinstimmen mit den Bildern, welche bei den Gummiknoten der Leber genauer besprochen worden sind (Fig. 6, Taf. XXI). Als wesentliche Unterschiede gegen die Tuberkulose seien noch einmal die Grösse der Knoten, das Fehlen richtiger Miliartuberkel, der starke Fetttröpfchengehalt des nekrotischen Gewebes bei frischer Untersuchung, das spärliche Vorkommen von Riesenzellen und endlich das Fehlen von Tuberkel-Bacillen erwähnt. Als diagnostisches Hülfsmittel werden auch die ausgiebigen Gefässveränderungen betrachtet, welche sich in der Umgebung syphilitischer Herde vorfinden. Die Venen sind meist schwerer erkrankt wie die Arterien, so dass es infolge der starken Intimawucherungen zum vollständigen Verschluss derselben kommen kann (s. Gefässe). Bei allen chronischen Entzündungen des Hodens sowie im höheren

Alter finden sich atrophische Vorgänge an den Hodenkanälchen, die in einer Verdünnung oder einem Schwund des Epithels und einer hyalinen Entartung der bindegewebigen Wand bestehen.

Litt.: M. Simmonds, Die Veränderungen des Hodens bei experim. Verschluss des Samenleiters. Mitteil. aus den Hamburger Staats-Krankenanstalten. 1899.

XVIII. Die Geschwülste.

Man unterscheidet drei Hauptformen der Gewebsneubildung, die ineinander übergehen und die man um so schwerer trennen kann, je weniger man die ursächlichen Kräfte und die endgültigen Funktionen des neugebildeten Gewebes zu bestimmen vermag.

Diese drei Hauptformen sind:

1. Der Ersatz eines verloren gegangenen Gewebes (Regeneration). Er geschieht durch die einfache Wiederbildung desselben (echte Regeneration) oder durch die Vergrösserung eines im gleichen Sinne thätigen Gewebes (kompensatorische Hypertrophie). Zweck ist die Wiederherstellung der Funktion.

2. Die Gewebsneubildung als Folge eines Entzündungsreizes (entzündliche Neubildung). Die Ursache der Gewebsneubildung liegt in dem Entzündungsreiz oder vielmehr in den durch ihn gesetzten anatomischen und funktionellen Schädigungen. Zweck ist Wiederherstellung der Funktion und Abwehr, bezw. Unschädlichmachung des Entzündungsreizes.

3. Die Geschwulstbildungen. Im allgemeinen bezeichnet man damit Neubildungen, deren ursächliche Entstehung bislang unbekannt ist, deren Funktion zwecklos erscheint. Freilich können Leberkrebsmetastasen noch Galle produzieren, aber die Sekretion kommt, da die Ausführungsgänge fehlen. dem Körper nicht zu Gute. Allerdings sollen Pankreaskrebse die Funktion der Pankreaszellen übernehmen können, aber sie erfüllen dieselbe nur als Nebenleistung neben ihrer zerstörenden und vergiftenden Thätigkeit. Die Geschwülste sind autonome zwecklose Neubildungen.

Die Unterscheidung der Gewebsneubildungen nach Ursache und Zweck genügt nun keineswegs zur Diagnose, denn in gar vielen Fällen von Gewebswucherung ist man weder in der Lage, die Grösse des vorausgegangenen Gewebsverlustes zu bestimmen, noch kann man den Entzündungsreiz in sichtbarer Form nachweisen, noch dem wachsenden Gewebe seine Bestimmung ansehen. Man könnte daran denken, neben der ätiologischen und physiologischen die anatomische Betrachtung zur Entscheidung heranzuziehen. Aber auch sie versagt, denn die Anfänge der Ge-

sehwulstbildung stimmen mit den Bildern der Regeneration und der Hypertrophie, wenigstens in vielen Fällen, ganz überein.

Damit ist sehon gesagt, dass die Gesehwulstbildung aus den ursprünglichen Geweben des Körpers hervorgeht, dass sie wohl atypisch in Bezug auf die Körperform, aber nicht atypisch in Bezug auf die Gewebsform ist. Die Geschwulst bildet sich aus den bestehenden Geweben durch Vermehrung der Zellen und folgt damit dem von Virehow für die gesamte Pathologie fest begründeten Satze: „omnis eellula e cellula".

Diese Zellvermehrung geht in gleicher Weise vor sieh, wie die physiologische Zellteilung, nämlich dureh Mitose (Karyokinese), seltener dureh Amitose.

Man unterscheidet bekanntlich drei Phasen der Karyokinese:

1. Die Prophase (Fig. 1, Tafel XXVII). Das Chromatin lagert sieh zu kurzen Fäden ancinander, welehe einen loekeren Knäuel bilden. Die Centrosomen rüeken unter Teilung der Astrosphäre zu entgegengesetzten Punkten im Zellleibe auseinander. Die Fäden der Astrosphäre zeigen feste Beziehungen zu den Chromatinfäden des Knäuels.

2. Metaphase. Die Chromatinfäden (Chromosomen) rüeken in den Äquator der Zellkugel; die Fäden, welche zu den Centrosomen verlaufen, bilden die sogen. Kernspindel (Fig. 5). Die im Äquator liegenden Chromatinschleifen bilden den Mutterstern (Monaster) (Fig. 5). Indem sich die einzelnen Chromatinsehleifen in der Längsrichtung teilen und die Teilfäden an der Kernspindel entlang zu den entgegengesetzten Centrosomen hinrücken, entstehen die beiden Tochtersterne (Diaster) (Fig. 3).

3. Anaphase. Die Toehtersterne wandeln sieh in Knäuel und diese in Kerne mit Kernmembran um. Der Kernteilung folgt die Zellteilung (Fig. 2).

Wie es keine genügende Definition der Gesehwülste giebt, so giebt es aueh kein genügendes Einteilungsprinzip. Das allgemein gebräuchliche ist das histogenetisehe. Es ist zu beachten, dass dabei die funktionell differenzierten fertigen Gewebe, ohne Rüeksieht auf die frühesten embryonalen Vorgänge, zum Ausgangspunkt genommen sind. Doch befindet sich diese Frage noeh in vollem Flusse.

Man kann unterscheiden:

1. Geschwülste der Bindegewebsreihe, d. h. derjenigen Gewebe, die zur Stütze, zur Bewegung, zur Bildung und Leitung der Ernährungssäfte dienen.

   a) des eigentliehen Stütz- und Füllgewebes (Bindegewebe, Knorpel-Knoehen, Fettgewebe),
   b) des lymphatisehen Gewebes (blut- und lymphbereitenden Zellgewebes).
   e) der Endo- und Perithelien,
   d) der Deckzellen der serösen Häute,

e) des Muskelgewebes,
f) Pigmentzellengeschwülste,
g) Gefässgeschwülste.

2. Geschwülste des Nerven-Gewebes (Glia- und Ganglienzellen).

3. Geschwülste der echten Epithelien (Epithelien der Haut, der Schleimhäute, der echten Drüsen).

4. Mischgeschwülste, Dermoide, embryoide Geschwülste, Nebennierengeschwülste, Geschwülste des fötalen Ektoblast, etc.

Allen Geschwülsten gemeinsam ist ein aus Gefässbindegewebe bestehendes Gerüst, in welches die spezifischen Geschwulstzellen eingebettet sind.

Sind verschiedene Geschwulstzellen an der Geschwulstbildung beteiligt, z. B. solche der epithelialen Reihe und der Bindegewebsreihe, so spricht man von Mischgeschwulst.

Man spricht ferner von gutartigen und bösartigen Geschwülsten. Letztere unterscheiden sich von den ersteren dadurch, dass sie die Grenzen, welche dem die Geschwulst produzierenden Gewebe physiologisch gesetzt sind, überschreiten. Die bösartigen Geschwülste führen durch Kontakt oder durch Verschleppung ihrer Zellen auf den Blut- und Lymphwegen zu der metastatischen Geschwulstentwickelung.

Die bösartigen Geschwülste zeichnen sich vor den gutartigen weiterhin dadurch aus, dass sie infolge ihrer überstürzten Zellproduktion viel häufiger regressiven Metamorphosen wie Verfettung, Verkalkung, Nekrosen sowie hämorrhagischen Zerstörungen unterliegen. Dieselben geben sich für das blosse Auge durch gelbe (Verfettung) rote (Blutung), braune (Pigment), weisse (Verkalkung) Fleckungen und Trübungen (Nekrose) kund, so dass der Durchschnitt einer solchen Geschwulst ein äusserst buntes Bild zeigen kann.

Für die Geschwülste gilt ganz besonders die alte Regel, dass der Untersuchung am gehärteten Präparat eine solche am frischen Material vorausgehen muss. Zunächst soll man versuchen, die Ausdehnung der Geschwulst mit dem blossen Auge festzustellen. Die bösartigen zellreichen Geschwülste heben sich gewöhnlich durch ihr markiges Aussehen von der Umgebung ab. Es ist wichtig, die kleinsten verdächtigen Herde herauszufinden, um zu wissen, wie weit die Geschwulst vorgeschritten ist. Man kann das Tastgefühl dabei zur Hülfe nehmen, da sich die kleinsten Geschwulstknoten sehr häufig durch ihre Härte auszeichnen. Sieht man die weissen Zapfen eines Hautkrebses bis in die Muskulatur hinuntersteigen und kann man an frischen Zupfpräparaten inmitten der Muskelfasern reichliche Geschwulstzellen finden, so ist die Diagnose der Bösartigkeit bereits gesichert. Hat man sich mit dem blossen Auge genügend orientiert und den Charakter der Geschwulstzellen, sowie die etwa vorhandenen regressiven Veränderungen in frischen Zupf-, Abstrich- und Schnittpräparaten mikroskopisch

festgestellt, so wähle man die Grenzpartien der Geschwulst, etwaige verdächtige Herde, Lymphknoten- und andere Metastasen zur Härtung und weiteren Untersuchung.

1. Die Fibrome.

Wie ihr Name sagt, bestehen die Geschwülste aus Fasergewebe. Ebenso wechselnd, wie die Bilder des physiologischen Bindegewebes, sind auch diejenigen der Fibrome. Wir unterscheiden hauptsächlich zwei Arten, die weichen und die harten Fibrome.

a) Weiches Fibrom.

Man findet die weichen Fibrome hauptsächlich in der Form von Polypen der Schleimhäute oder gestielter Anhänge der äusseren Haut.

Die Durchschnitte durch solche weichen Schleimhautpolypen z. B. der Nasenschleimhaut zeigen eine feuchte Schnittfläche und eine mit dem Blutgehalt wechselnde, blass durchscheinende oder rötliche Farbe.

An frischen Zupfpräparaten kann man feinste Fibrillen und protoplasmareiche, stark verästelte Zellen finden, in denen bei Essigsäurezusatz ein bläschenförmiger Kern sichtbar wird.

FM. GM. K oder van Gieson oder Beneke oder Ribbert-Mallory (oder Mallory s. pag. 303).

In den mikroskopischen Schnitten sieht man, dass sich das Gewebe aus sehr unregelmässigen, bald stern-, bald pyramiden-, bald spindelförmigen protoplasmarcichen Zellen zusammensetzt, die relativ weit von einander liegen und die durch zahlreiche äusserst zarte von den Zellleibern entspringende Fäserchen netzförmig verbunden sind. Die weiten Maschen dieses Netzes sind anscheinend leer, hier und da liegt eine grössere oder kleinere Rundzelle, meist mit rundem, seltener mit gelapptem Kern. Die Gefässe sind auffallend weit, dünnwandig. Häufig findet man frische Blutungen oder die Reste alter Hämorrhagien in Gestalt von körnigem Pigment in den Zellleibern.

Die in den Maschen frisch vorhanden gewesene ödematöse Flüssigkeit ist so wenig reich an Eiweiss, dass es nicht einmal durch die Härtung zu einer gröberen sichtbaren Ausfällung des Eiweisses gekommen ist, daher die leeren Maschen. In anderen Fällen findet man körnige Niederschläge.

Eine zweite Form von weichen Fibromen besteht aus rundlichen, mit sehr zahlreichen büschelförmig nach allen Seiten ausstrahlenden feinsten Ausläufern versehenen rundkernigen Bindegewebszellen, deren Protoplasmaleib nur wenig hervortritt. Die Fasern der einen Zelle verfilzen sich mit denjenigen der benachbarten und in dem feinen Maschenwerk liegen grössere Rundzellen, viele Mastzellen (Methylenblaufärbung) und Lymphocyten.

Eine dritte Form (Fig. 4, Tafel XXII) zeigt eine sehr lockere aus

langen dünnen Fibrillen aufgebaute Struktur. Die Fibrillen verlaufen stark wellig gebogen in den verschiedensten Richtungen. Zwischen dieselben sind lange sehr schmale Bindegewebszellen eingelagert, die an ihren Polen in feine Längsfasern ausstrahlen. In den Maschen liegen die schon bei den anderen Formen erwähnten Zellen.

b) Hartes Fibrom.

Die gewöhnlichen harten Fibrome, z. B. der Bauchdecken, der Dura mater etc. zeigen auf dem Durchschnitt eine deutliche durcheinander strebende Faserung der Schnittfläche und haben meist eine grauweisse Farbe. Frische Zupfpräparate lassen sich nur schwer herstellen und zeigen sehr viel faseriges Gewebe, in welchem bei Essigsäurezusatz längliche Zellkerne sichtbar werden.

FM. GM. K oder van Gieson.

Schon die sch. V. zeigt die starke Zunahme der fibrillären Zwischensubstanz. Bei st. V. sieht man, dass die einzelnen Fibrillen viel dicker sind, wie bei den weichen Fibromen, oder dass die Fibrillen zu dickeren Bündeln zusammengefasst, oft zu ganz breiten hyalinen Bändern verschmolzen sind. Auf und zwischen diesen Bündeln und Bändern liegen ganz protoplasmaarme, mit langen dunklen Kernen versehene Bindegewebszellen.

In anderen harten Fibromen ist die Härte mehr durch den Zellenreichtum und die dichte Lagerung der Zellen, als durch die Zunahme der Zwischensubstanz bedingt.

Die grob sichtbaren Faserzüge setzen sich, wie die st. V. lehrt, aus kürzeren oder längeren spindeligen Zellen und einer mehr oder weniger reichlich entwickelten faserigen Grundsubstanz zusammen. Die Spindelzellen gleichen vollständig den gewöhnlichen Bindegwebszellen in einem gewissen Stadium ihrer Entwickelung und zeigen längliche, leicht ovale Kerne.

In diesen harten Fibromen können elastische Fasern ganz fehlen, wie z. B. im Keloid.

2. Myxom.

Die Myxome, welche sich besonders häufig in Verbindung mit Knorpel oder mit bösartigen Bindegewebsgeschwülsten als Myxochondrome oder Myxosarkome vorfinden, zeichnen sich durch ihren Schleimgehalt vor den anderen Geschwülsten aus. Für das blosse Auge dokumentiert sich derselbe durch die glasige durchscheinende Beschaffenheit, welche die Geschwulst auf Durchschnitten zeigt. Als weiteres Merkmal dient die klebrige fadenziehende Konsistenz der aus der Schnittfläche hervortretenden Flüssigkeit.

Der chemisch-physikalische Nachweis des Schleimes gelingt schon

am frischen Präparat (Scherenschnitt), da die schleimige Flüssigkeit beim Zusatz von Essigsäure fädige Gerinnung zeigt. Die Gerinnung ist an den Randpartien besonders deutlich, da die geronnene Substanz das weitere Vordringen der Essigsäure hindert. Zerdrückt man ein kleines Stückchen der Geschwulst mit dem Deckglas und untersucht ohne weiteren Zusatz, so treten sehr schöne vielfach verästelte und mit feineren Ausläufern versehene Zellen hervor, deren Leib oft stark gekörnt ist.

Für die Härtung der Geschwülste kommen Sublimat, Alkohol oder F M je nach der später vorzunehmenden besonderen Schleimfärbung in Betracht (s. Technik pag. 43). Zur Darstellung der Zellausläufer: Alkoholhärtung. Einbettung. Benekes Modifikation der Weigertschen Fibrinfärbung.

Für die gewöhnliche Untersuchung genügt F M. G M. K.

In dem schleimigen Gewebe tritt eine netzförmige Gerüstsubstanz hervor, welche von den Ausläufern sternförmig verästelter Zellen gebildet wird, in dieser Beziehung also grosse Ähnlichkeit mit dem lockeren ödematösen Bindegewebe besitzt. Auch in dem Schleimgewebe sind die Maschen des Netzes mit einer homogenen Flüssigkeit ausgefüllt, welche nur hier und da grössere und kleinere Rundzellen enthält. Diese Flüssigkeit ist aber nicht ein gewöhnliches Transsudat aus dem Blute, wie bei dem Ödem, sondern eine unter der Mitwirkung der Bindegewebs- bezw. Rundzellen entstandene schleimige Substanz. Der Schleim lässt sich an den Sublimat- und Alkoholpräparaten spezifisch färben. Durch die angewandten Härtungsmethoden ist der Schleim, ähnlich wie durch Essigsäurezusatz, zu einer fädig körnigen Masse geronnen und diese Masse färbt sich nun rot oder violett, während die Zellen farblos, die Kerne blau gefärbt sind. Ist sehr viel Schleim vorhanden, so kann das zellig-faserige Gerüst ganz auseinander gesprengt werden.

3. Psammom.

Die Geschwülste der harten Hirnhaut, mag es sich um Fibrome, Endotheliome oder Sarkome handeln, zeichnen sich häufig durch den reichlichen Gehalt an Kalk aus. Sind dieselben überhaupt noch schneidbar, so weist die Schnittfläche eine sandige Beschaffenheit auf. Die gutartigen sandführenden Fibrome (Psammome) sind derbfaserige Geschwülste, die makroskopisch an das Bild der harten Fibrome erinnern.

Untersucht man *frische Zupfpräparate* der Geschwulst, so fallen homogene dunkelglänzende, von helleren konzentrischen Säumen umgebene kugelige Gebilde auf. Auf Zusatz von Salzsäure hellt sich das dunkle Centrum unter Abgabe feinster Bläschen auf; es handelt sich also um eine Verkalkung desselben. Auch längliche Spiesse, deren Zusammensetzung aus feinsten Kalkkörnchen bei st. V. sichtbar ist, können in reichlichen Mengen vorhanden sein.

FM oder FA. Entkalkung. GM oder Einbettung. K oder van Gieson.

In mikroskopischen Schnitten findet sich ein ähnliches faseriges Gefüge, wie in den harten Fibromen. Jedoch sind die aus spindeligen Zellen bestehenden Züge nur von geringer Dicke und bilden verhältnismässig schmale Scheiden um die Blutgefässe. Hier und da zeigen die Zellen eine auffällige Neigung zu konzentrischen kugeligen Schichtungen, welche wie kleine Beeren den Gefässwänden anhängen. Gerade diese Gebilde zeigen vielfach eine hyaline Entartung, die im Centrum am stärksten ist und zum völligen Untergang und zur Verschmelzung der Zellen führt, während in der Peripherie die Kerne noch deutlich erhalten sind. Sie sind der Sitz der Verkalkung. An ungenügend entkalkten Schnitten färben sich die entkalkten Partien, besonders die Grenzsäume mit Hämatoxylin dunkelblau-violett, nach van Gieson gelb, die hyaline Substanz leuchtend rot. Die oben erwähnten Kalkspiesse entsprechen hyalinen Faserbündeln, an die sich ebenfalls Zellen anlegen können, sodass auf Querschnitten ähnliche Schichtungsbilder wie bei den eigentlichen kugeligen Gebilden entstehen.

Litt.: S. Meyer, Über die Struktur, das Vorkommen und die Entstehung der Sandkörper. Virchows Archiv. Bd. 143. 1896.

4. Lipom.

Die makroskopische Diagnose der Fettgewebsgeschwülste ist durch die Übereinstimmung der Schnittfläche mit dem Aussehen des gewöhnlichen Fettgewebes leicht gestellt. Bemerkenswert ist noch der lappige Bau dieser Geschwülste.

FM. Celloidin- oder Paraffineinbettung. K.

Sowohl bei der *frischen Untersuchung* (*Scherenschnitt*), wie bei der Betrachtung gehärteter Schnitte tritt neben mehr oder weniger reichlichem Bindegewebe das gewöhnliche Bild des Fettgewebes mit seinen grossen rundlichen, bei den gewöhnlichen Einbettungsmethoden (Alkohol, Xylol) gewöhnlich leer erscheinenden Zellleibern hervor. Die gruppenförmige Zusammenlagerung der Fettzellen bedingt die bekannte makroskopische Zusammensetzung aus Fettträubchen. Ist das Fettgewebe der Geschwulst von Bindegewebe reichlich durchsetzt, so spricht man von Fibrolipom.

5. Myom.

Die seltenen Geschwülste, welche sich aus quergestreiften Muskelfasern aufbauen (Rhabdomyome), gehören fast alle in das Gebiet der angeborenen Geschwülste des Urogenitalapparates.

Über den komplizierten Bau solcher Tumoren siehe das Kapitel der Teratome. Der hier interessierende Bestandteil derselben, die quergestreiften Muskelfasern sind oft sehr reichlich vorhanden und dann schon im *frischen*

Zupfpräparat leicht nachzuweisen. Sie zeigen aber, ebenso wie im gehärteten Präparat (*FM. GM. K oder van Gieson*), vielfach abweichende Formen von der normalen quergestreiften Muskelfaser, erinnern mehr an die embryonalen Entwickelungsstadien. Bald finden sich spindelige Zellen mit deutlicher oder nur angedeuteter Querstreifung, die, wenn sie sehr reichlich auftreten, zu der Diagnose Myosarkom Veranlassung geben, bald röhrenförmige Gebilde mit quergestreiftem Mantel und hellem Centrum, in welchem die Kerne reihenförmig angehäuft sind, bald verästelte, an Ganglienzellen erinnernde Formen, die bei schwach entwickelter Quer- und überwiegender Längsstreifung ihrer Fortsätze leicht zu Verwechselung mit nervösen Elementen führen können. In den frisch untersuchten Fasern lässt sich bei Zusatz von Jodlösung eine grosse Menge von Glykogen nachweisen. Soll dieser Nachweis auch im gehärteten Präparat gelingen, so muss dasselbe in absol. Alkohol eingelegt werden.

Viel häufiger als die Rhabdomyome sind die Leiomyome, Geschwülste aus glatter Muskulatur, welche besonders oft am Uterus vorkommen. Hier besitzen sie meist eine kugelförmige Gestalt. Ihr Durchschnitt zeigt wegen der ungleichmässigen Zusammenziehung der Muskulatur eine höckerige Schnittfläche und eine deutliche, sich vielfach kreuzende Faserung. Die Farbe wechselt mit dem Blutgehalte, wird aber zuweilen auch durch degenerative Vorgänge (Verfettungen, Pigmentierungen) wesentlich verändert.

Der Nachweis der Verfettung gelingt sehr leicht an frischen Zupfpräparaten. Will man die einzelnen Muskelfasern für sich betrachten, Messungen aufstellen etc., so muss man ein Stückchen des Myoms in Kalilauge macerieren. Für die übersichtliche Betrachtung eignen sich besser die Schnittpräparate.

FM. GM. K oder van Gieson. Oder Mallorys Färbung pag. 303.

Wie beim Fibrom, so fallen auch hier bei sch. V. die sich vielfach kreuzenden zelligen Züge auf. Bei st. V. erkennt man die Zusammensetzung der letzteren aus sehr langen, schmalen Fasern, welche einen langen, stäbchenförmigen, an den Ecken abgerundeten Kern besitzen (Figur 5, Tafel XXII); das sind die glatten Muskelfasern, welche sich sowohl durch ihre Kernform, als auch durch ihre geradlinige Nebeneinanderlagerung von den Bindegewebszellen mit ihren ovalen oder spitz zulaufenden Kernen und ihrem mehr welligen Verlauf unterscheiden. Allerdings sind diese Merkmale nicht immer deutlich ausgesprochen, so dass im einzelnen Falle die Entscheidung schwer oder unmöglich werden kann, ob eine Muskelzelle oder eine Bindegewebszelle vorliegt. Färbt man die Myomschnitte nach van Gieson, so färben sich die Muskelfasern mehr gelbbräunlich, das sie umspinnende Bindegewebsgerüst aber leuchtend rot. Da in den Schnitten die Bündel der Muskelfasern nicht immer längs, sondern auch vielfach schräg oder quer getroffen werden, so ist es klar, dass der Zellleib und der Kern der Muskelfasern ebenfalls eine mehr ovale oder selbst rundliche Form annehmen muss. In einem völlig

queren Durchschnitt durch ein Muskelbündel gewinnt man den Eindruck, als wenn zahlreiche rundkernige Zellen nebeneinander gelagert wären, zwischen welchen ein feines Gerüst von Bindegewebsfasern verläuft. Da die Muskelfasern ungleich lang, ihre Kerne also nicht alle im gleichen Abschnitt des Bündels liegen, so werden auch auf einen Querschnitt nicht sämtliche Kerne getroffen werden, mithin ein Teil der Pseudorundzellen kernlos erscheinen.

Ist das die Muskelbündel zusammenhaltende und trennende Bindegewebe sehr reichlich entwickelt, so spricht man von einem Fibromyom. Die Bindegewebssubstanz zeigt häufig hyaline Entartung,

Neben den scharf abgesetzten Kugelmyomen kommen auch mehr infiltrierende myomatöse Geschwülste des Uterus, besonders an den Tubenwinkeln vor. Sie enthalten nicht selten drüsige Gebilde. Dieselben ruhen zum Teil direkt auf den Muskelfasern auf, zum Teil sind sie in ein aus Rundzellen oder kurzen Spindelzellen zusammengesetztes, an die kindliche Uterusschleimhaut erinnerndes Gewebe eingebettet. Es sind zum Teil Reste des Wolffschen Körpers, zum Teil abgeschnürte Sprossen des Müllerschen Epithelrohres. Sie weisen daraufhin, dass für viele Myome der Keim in einer Entwickelungsstörung zu suchen ist.

Litt.: v. Recklingshausen, die Adenomyome u. Cystadenomyome der Uterus- u. Tubenwandung. Berlin. Hirschwald 1896. — Neuere Litteratur s. im zus. Referat in Lubarsch-Ostertag Ergebnisse. 1898. Rob. Meyer, Über epitheliale Gebilde im Myometrium des fötalen und kindlichen Uterus. Berlin. 1899. — Neueste Arbeiten: v. Franqué, Zeitschr. f. Geb. und Gynäk. Bd. 42. 1899. — L. Pick, Archiv f. Gynäk. B. 60. 1900.

Zuweilen zeigen die Myomknoten ein auffallend rasches Wachstum. Der Durchschnitt solcher Geschwülste sieht mehr markig weiss als graurötlich aus. An Schnitten findet man eine Zusammensetzung aus kurzen oval-spindeligen Zellen.

Solange diese Zellen in der Grösse und Form ihrer Kerne sich gleichen, ist die Diagnose auf Bösartigkeit nicht sicher zu stellen, da es sich nur um jugendliche Formen von Muskelfasern, nicht aber um Sarkomzellen zu handeln braucht. Treten indes sehr vielgestaltige Zell- und Kernformen, insbesondere Rundzellen und Riesenzellen auf, so liegt ein sarkomatöser Tumor vor. An manchen Stellen sind noch wohlerhaltene Muskelfasern zu finden, welche darauf hindeuten, dass die Geschwulst durch die sarkomatöse Entartung eines Fibromyoms entstanden ist. Recht schwer oder unmöglich kann im Einzelfalle die Entscheidung sein, ob die Geschwulstzellen umgewandelte Muskelfasern (also malignes Myom) oder Bindegewebszellen sind (Sarkom in einem Myom).

6. Sarkome.

Die zellreichen, meist bösartigen Geschwülste, welche aus Zellen des Bindegewebes, des Knochen- und Knorpelgewebes, der Lymphspalten, der Gefässbekleidungen etc. hervorgehen, werden mit dem Namen Sarkome bezeichnet. Je nach der Form und dem Charakter der Zellen unterscheidet man:

a) Spindelzellensarkome.

Im makroskopischen Aussehen ihrer Schnittfläche gleichen sie im allgemeinen den harten Fibromen. Je zellreicher sie sind, um so weicher kann sich die Schnittfläche anfühlen, und umsomehr strebt die Farbe dem Weiss zu. Braune Flecke deuten, wie auch sonst, auf Pigmentierungen, gelbe Flecke auf Verfettung, schmutzig fahle Partien auf eine Nekrose des Gewebes hin. Je bösartiger eine Geschwulst ist, je schneller sie wächst, um so häufiger finden sich degenerative Prozesse.

Bei der frischen Untersuchung eines weichen Sarkoms an *Zupfpräparaten* kann man sehr leicht die einzelnen Zellen isolieren und sehr deutlich die spindlige Form der Zellen und ihre langen zuweilen sich teilenden Ausläufer demonstrieren. Handelt es sich um kein reines Spindelzellen-, sondern um ein polymorphzelliges Sarkom, so kommen kleinere und grössere spindlige Elemente, auch vielgestaltige oder grosse runde Zellen zu Gesicht, die bald plumpe, bald feinere oder auch gar keine Ausläufer besitzen. Bei dem Zerzupfen der Gewebe werden sehr leicht die Zellleiber zertrümmert und die freigewordenen Kerne schwimmen in der Flüssigkeit umher. Bei manchen Sarkomen kann kaum eine erhaltene Zelle gefunden werden. Nur freie Kerne und Zelltrümmer bedecken das Gesichtsfeld. Die freien Kerne unterscheiden sich von den erhaltenen Zellen durch ihre scharfe, aus der glänzenden Kernmembran bestehende Begrenzung, während das Zellprotoplasma der erhaltenen Zellen mit einer unregelmässigen feinen Linie aufhört. In den noch erhaltenen Zellen treten bei Essigsäurezusatz die Kerne besonders deutlich hervor. Auch sie zeigen neben der vorherrschend ovalen Form mannigfache Abweichungen, die in den gefärbten Schnittpräparaten noch genauer zu untersuchen sind.

FM. GM. K oder van Gieson (*oder Mallorys Färbung s. pag. 303*).

Mikroskopisch besteht das Spindelzellensarkom aus dichten Zügen schmäler spindliger Zellen oder auch kürzerer mehr ovaler Elemente, welche nur locker aneinander liegen und hier und da eine zarte, faserige Zwischensubstanz erkennen lassen (Figur 6, Tafel XXII). (Über die Beziehungen zu den Gefässwänden s. Angiosarkom.) Je härter die Geschwulst ist, um so reicher ist durchschnittlich auch die Bildung der Zwischensubstanz, doch trifft das nicht immer zu. Die faserreichen Geschwülste gehören noch halb in das Gebiet der Fibrome und werden als Fibrosarkome bezeichnet. Zuweilen sind sie sehr reichlich von kleinsten Rund-

zellen (Lymphocyten) durchsetzt. Die Entscheidung, ob ein Tumor noch den mehr gutartigen Fibrosarkomen oder den bösartigen Spindelzellensarkomen zuzurechnen ist, lässt sich mikroskopisch oft schwer fällen. Leichter ist das bei den zellreichen, faserarmen Geschwülsten, besonders wenn die spindligen Zellen eines Sarkoms eine auffallende Grösse erreichen, oder sich durch starke Abweichungen in der Zell- und Kernform von gewöhnlichen Bindegewebszellen unterscheiden (polymorphzellige Sarkome). Kernveränderungen sind gerade in den bösartigen Geschwülsten, auch in den epithelialen sehr häufig. Die Kerne werden auffallend gross, sehr reich an Chromatin, zeigen die mannigfaltigsten Formen, runde, ovale, eingekerbte, gelappte, verzweigte (sprossende Riesenkerne), selbst Trennung in mehrere Stücke. Die Verteilung des Chromatins ist eine sehr unregelmässige, indem dasselbe bald in der Kernwand angehäuft wird, bald zu klumpigen Verdickungen des Netzes führt, bald unter Zerfall der Kernwand rosettenförmige Figuren annimmt, bald in dem Kernsaft sich auflöst und den ganzen Kernraum durchdringt. Oder es kommt zu blasigen Auftreibungen des ganzen Kernes, zu Vakuolenbildungen etc., wodurch parasitäre Einschlüsse in den Zellkernen vorgetäuscht werden. Ebenso abwechslungsreich wie die Struktur der Kerne ist auch die Form der Mitosen. Bald ist die Verteilung der Chromatinschleifen bei der Bildung der Tochtersterne eine ungleiche, bald wird ein Teil der ersteren versprengt und geht völlig zu Grunde, bald treten statt der einfachen mehrfache Kernteilungen auf, so z. B. eine drei-, vier-, sechsfache Teilung und so fort, wobei die Verbindungslinien der Centrosomen regelmässige geometrische Figuren bilden, Dreieck, Tetraeder, Oktaeder u. s. w. Endlich zeigt das Protoplasma ebenfalls die merkwürdigsten hyalinen, kolloiden, schleimigen, hydropischen Degenerationsformen, oder es kommt zu Einschlüssen von Wanderzellen, gegenseitigen Invaginationen, die parasitenähnliche Gebilde vortäuschen. Zwischen diesen mannigfaltigen Zellformen ziehen feine Bindegewebsfibrillen einher. Die Lagerung der Zellen ist eine höchst unregelmässige, nur in der Nähe der meist dünnwandigen, nur aus einem Endothelrohr bestehenden Gefässe bilden die Geschwulstzellen förmlich längsgerichtete Scheiden. Hier pflegt auch eine stärkere Anhäufung von kleinen Rundzellen vorzukommen.

b) Rundzellensarkom.

Die Rundzellensarkome sind meist sehr weiche Geschwülste, auf der Schnittfläche von einem markigen Aussehen. Bei frischer Untersuchung an *Zupfpräparaten* sieht man, dass sich die Geschwulst in der Hauptsache aus rundlichen Zellen zusammensetzt, die in ein und derselben Geschwulst meist gleich gross sind, sonst aber die allergrössten Schwankungen aufweisen können. Bald findet man ganz kleine Zellen mit kleinem Kern, den Lymphocyten gleichend, bald solche, welche ein weisses Blutkörperchen

um das Doppelte oder um noch mehr übertreffen, so dass man von kleinzelligen und grosszelligen Formen der Rundzellensarkome spricht. Neben den Zellen sieht man hier und da feine Fäserchen, welche zu dem Gerüst gehören. Die eigentliche Anordnung des Gewebes tritt erst an Schnittpräparaten deutlich zu Tage. *F M. G M. K.*

Die Rundzellen erscheinen in denselben nicht regellos durcheinandergeworfen, sondern sie sind zu langen Zügen oder rundlichen Nestern vereinigt, die von einander durch ein gefässführendes Bindegewebsgerüst getrennt sind. Bei den grosszelligen Sarkomen heben sich die Zellnester von dem Bindegewebsgerüst besonders deutlich ab, so dass man für sie auch den Ausdruck Alveolärsarkome gebraucht. Die Trennung der Sarkomzellen von dem Gerüstgewebe ist jedoch nicht immer eine so scharfe, wie es bei sch. V. scheint, sondern man kann, wenn auch nicht bei allen Sarkomen, ein feines Fasernetz noch zwischen den Zellen nachweisen. Bei den kleinzelligen Sarkomen besteht das ganze Gerüst oft nur aus kapillaren Gefässen und einem feinen retikulären Fasernetz (Figur 1, Tafel XXIII). Je deutlicher dieses Retikulum entwickelt ist, je kleiner die Zellart, um so mehr gleicht das Geschwulstgewebe dem gewöhnlichen Lymphknotengewebe, nur dass die Gesamtstruktur des Lymphknotens völlig fehlt. Diese letztere Form geht auch am häufigsten aus Lymphknotengewebe hervor (z. B. am Hals, Darmkanal etc.) und stellt somit ein Sarkom dar, welches aus lymphadenoidem Gewebe aufgebaut ist (auch Lymphosarkom genannt). Es durchbricht sehr schnell die Kapsel des Lymphknotens, dringt in die Nachbarschaft ein und greift auf die benachbarten Lymphknoten über. Selten finden sich Metastasen in entfernteren Organen.

Diesen Lymphosarkomen stehen die Lymphdrüsenschwellungen nahe, welche eine oder mehrere oder sämtliche Lymphdrüsengruppen des Körpers betreffen können und die z. T. mit z. T. ohne Blutveränderung verlaufen. (Leukämische und aleukämische Lymphome.) Auch hier handelt es sich um eine vielleicht auf infektiöser Ursache beruhende Wucherung des lymphatischen Gewebes, welche aber nicht die Neigung zum schrankenlosen Übergreifen auf die Umgebung besitzt.

In frischen Fällen lymphatischer Leukämie zeigen mikroskopische Schnitte der geschwollenen Lymphknoten eine derartige Überschwemmung des Lymphknotengewebes mit Lymphocyten, dass eine Struktur gar nicht mehr zu erkennen ist. In älteren Fällen treten produktive Vorgänge des bindegewebigen Gerüstes immer stärker und stärker hervor. (Harte Lymphome.) Manche Fälle von aleukämischen multiplen Lymphombildungen sind mit Tuberkulose verbunden. Wenigstens findet man in den geschwollenen Lymphknoten echte tuberkulöse Veränderungen.

Von den durch ihren retikulären Bau ausgezeichneten Lymphosarkomen und Lymphomen werden die gewöhnlichen kleinzelligen Rundzellensarkome getrennt. Es muss aber betont werden, dass die

Unterscheidung zwischen einem kleinzelligen Rundzellensarkom und einem Lymphosarkom, z. B. am Darm, geradezu unmöglich werden kann, zumal in den Lymphosarkomen und Lymphomen der retikuläre Bau stark verwischt werden kann, wenn neben den Rundzellen ein spindelzelliges fibröses oder ein an die Endotheliome erinnerndes Gewebe ausgebildet wird. Scharfe Trennungsmerkmale für diese verschiedenen Formen besitzt man noch nicht. Von den Lymphosarkomen sind die aus dem Bindegewebsgerüst der Lymphknoten hervorgehenden Spindelzellensarkome leicht zu trennen. Paltauf, Ref. in Lubarsch-Ostertag. 1896. Abt. I.

e) Riesenzellensarkome.

Diese Geschwülste finden sich hauptsächlich am Knochensystem. In frischen *Zupfpräparaten* lassen sich die charakteristischen vielkernigen Riesenzellen leicht nachweisen.

F M. G M. K. Schon bei den gewöhnlichen Sarkomen war erwähnt worden, dass sich ein Teil der Sarkomzellen durch auffällige Grösse des Protoplasmaleibes und des Kernes, oder durch den Besitz mehrerer Kerne auszeichnet. Jedoch finden sich in diesen Sarkomen alle möglichen Übergänge zwischen den einkernigen und den mehrkernigen Gebilden. Unter Riesenzellensarkom verstehen wir aber eine Geschwulstform, bei welcher sich ein Teil der Zellen in auffälliger Weise von dem übrigen Gewebe abhebt. Während das letztere aus gewöhnlichen spindeligen Sarkomzellen besteht, zeichnen sich bestimmte Elemente durch sehr auffällige Grösse, welche die 20—30fache der übrigen Zellen erreicht, und durch den ausserordentlichen Reichtum an kleinen ovalen Kernen aus, welche im übrigen keine Besonderheiten aufweisen. Der Leib dieser Riesenzellen zeigt an der Peripherie deutliche Ausläufer, mit denen er in das angrenzende Gewebe hineinreicht. Die Kerne liegen in einem grossen Haufen in der Mitte der Zelle, im Gegensatz zu den tuberkulösen Riesenzellen, bei welchen die Randstellung der Kerne vorherrscht. Darin stimmen die Sarkom-Riesenzellen mit den als Osteoklasten bezeichneten mehrkernigen Zellen überein, haben aber mit den eigentlichen Riesenzellen des Knochenmarks, welche einen einzigen grossen sprossenden Kern besitzen (s. Knochenmark), nichts gemein. Man findet diese vielkernigen Riesenzellen besonders häufig in Geschwülsten, welche von dem Knochenmark ihren Ursprung nehmen. Sie finden sich in regellosen Haufen in demselben zerstreut.

Von diesen meist sehr bösartigen Geschwülsten ist eine Form, welche sich an dem Periost des Unterkiefers, besonders um die Zahnalveolen herum entwickelt, abzutrennen. Diese zu den Epulis gehörenden Wucherungen bilden meist gutartige, erbsen- bis haselnussgrosse Tumoren, die sich auf dem Durchschnitt durch ihre bräunliche Farbe auszeichnen. In den mikroskopischen Bildern sieht man ein fibrosarkomatöses Gewebe, in welches zahlreiche Riesenzellen mit einer gewissen Regelmässigkeit ein-

gestreut sind. Diese Regelmässigkeit der Anordnung und der Reichtum an faseriger Grundsubstanz scheidet diese Geschwülste von den bösartigen Riesenzellensarkomen (Figur 2 u. 3, Tafel XXIII).

d) Osteofibrom (Osteosarkom).

Die bindegewebigen und sarkomatösen Geschwüste des Skeletts zeichnen sich häufig durch eine auffallende Härte aus und lassen oft schon makroskopisch Knochengewebe in ihrem Inneren erkennen (Osteofibrome, Osteosarkome).

FM. Entkalkung. GM. oder Einbettung. K. (van Gieson, Hämatoxylin-Pikrinsäure, Pikrokarmin).

In den mikroskopischen Schnitten eines Osteofibroms sind die Knochenbälkchen durch ihre charakteristische zackige Gestalt und hellere Farbe schon bei sch. V. leicht zu erkennen. Die st. V. zeigt, dass es sich um eine Umwandlung der Geschwulstzellen zu richtigen Knochenzellen unter Ausscheidung einer hyalin-streifigen Knochengrundsubstanz mit zackigen Knochenköperchen handelt. Die neugebildeten schmalen Bälkchen sind, wie ein Vergleich mit dem frischen Präparat und auch die Färbung zeigt, noch kalkfrei. (Osteoide Substanz.) Enthält die Geschwulst solche kalkfreien Osteoidbälkchen, so spricht man von Osteoidfibrom (Osteoidsarkom).

Die Trennung dieser osteoiden Streifen und Inseln gegen das übrige Gewebe ist nicht so scharf wie bei der echten Knochenbildung. Kommt es zur Ablagerung von Kalk in diese Osteoidbälkchen, so entsteht eine richtige Knochenbildung (Figur 7, Tafel XXIII). Das Wachsen der Knochenbälkchen kann dann in gleicher Weise vor sich gehen, wie bei dem gewöhnlichen Knochenaufbau, nämlich durch die Anlagerung von Osteoblasten. Umgekehrt fehlen auch die Zerstörer des Knochengerüstes, die Osteoklasten, in solchen Geschwülsten nicht. Aus dem Gesagten geht schon hervor, dass die Entscheidung zwischen entzündlicher Knochenneubildung, Osteofibrom und Osteosarkom im einzelnen Falle sehr schwierig werden kann.

Die vom Knochengerüst (Periost, Knochenmark) ausgehenden Geschwülste können auch verkalken, ohne dass es zu einer richtigen Knochenbildung kommt. Vielmehr handelt es sich hier um die Ablagerung von Kalk in eine unregelmässig angeordnete breitstreifige, zwischen den Geschwulstzellen auftretende hyaline Grundsubstanz, ohne dass diese Grundsubstanz zu regelmässigen Bälkchen verschmilzt und eine Bildung von Knochenkörperchen stattfindet.

e) Chondrosarkom.

Diese Geschwulst, welche schon makroskopisch ihren Gehalt an bläulich durchscheinenden Knorpeln erkennen lässt, ist mikroskopisch

durch die Mischung von Knorpel- und Sarkomgewebe gekennzeichnet. *F M. G M. Methylenblaufärbung oder Vorfärbung mit Lithionkarmin und kurzes Eintauchen in Methylenblaulösung (einige Sekunden).* In den mikroskopischen Schnitten heben sich die Knorpelmassen als dunkelblaue Inseln aus dem Sarkomgewebe heraus. Das letztere scheidet den Knorpel förmlich ein und zwischen Sarkomzelle und Knorpelzelle bestehen ganz allmähliche Übergänge. Relativ häufig kommt es zu einer schleimigen Umwandlung der knorpeligen Grundsubstanz oder zur Schleimablagerung in dem Sarkomgewebe, so dass man dann von Myxo-Chondro-Sarkom spricht (Figur 6, Taf. XXIII). Bei Färbung mit polychromem Methylenblau (nach vorhergegangener Alkoholhärtung) treten die Unterschiede zwischen der hyalinen Knorpelgrundsubstanz (blau) und den fädig geronnenen Schleimmassen (rot) auch in dem Farbenunterschiede zu Tage. Bei der Umwandlung des Knorpels in Schleimgewebe schwinden natürlich die sogenannten Kapseln der Knorpelhöhlen und die durch ihre Ausläufer verbundenen Knorpelzellen treten bei gleichzeitiger Schwellung ihres Leibes um so deutlicher hervor. Das Knorpelgewebe kann auch verkalken und, wenn auch selten, in Knochengewebe umgewandelt werden, wie bei der normalen Verknöcherung.

f) Die Endotheliome (Endothelsarkome).

Mit diesem Namen bezeichnet man besonders die Geschwülste, welche von den die Lymphspalten auskleidenden Zellen ausgehen. Der Sitz der Endotheliome ist sehr verschieden (Haut, besonders des Gesichtes, Parotisgegend, Geschlechtsdrüsen u. s. w.). *F M. G M. K.*

Das mikroskopische Bild der Endotheliome kann ein äusserst verschiedenes sein. Das Wesentliche ist, dass die Saftbahnzellen zu epithelähnlichen kubischen, cylindrischen oder spindeligen Zellen anschwellen, und bei ihrer weiteren Wucherung ähnliche grosse Zellen erzeugen, welche sich ohne Spur einer besonderen Zwischensubstanz epithelartig aneinanderfügen und netzförmig verzweigte, bald drüsenförmig ausgehöhlte, bald solide Stränge bilden (Fig. 5 Taf. XXIV). Damit ist bereits gesagt, dass eine positive Unterscheidung, ob es sich um ein Endotheliom oder um ein das Lymphspaltennetz ausfüllendes Carcinom (epitheliale Geschwulst) handelt, in den meisten Fällen nach einem einzigen Schnitte sehr schwer zu entscheiden ist. Gelöst ist die Frage sofort, wenn es gelingt, den Ursprung der Geschwulst aus einem Epithel oder aus Endothelzellen der Lymphspalten nachzuweisen. Das gelingt bei den Endotheliomen zuweilen, indem man deutlich sehen kann, wie die Endothelzellen eines Lymphspaltes in der Entfernung von der Geschwulst noch ein normales Aussehen haben, in der Nähe der Geschwulst aber immer grösser werden, bis sie in Grösse und Form den Geschwulstzellen vollständig gleichen. Die Differentialdiagnose gegen Carcinom stützt sich vor allem auf folgende Punkte.

1. Der ausgesprochen netzförmige, auch den feinsten Lymphspalten

des Gewebes entspreehende Bau des Endothelioms (doch kommen ähnliche Bilder dureh Einbrueh von Careinom in die Lymphspalten ebenfalls zustande).

2. Der Sitz der Geschwulst in solehen Organen, wo Epithelien normalerweise fehlen, z. B. in den Lymphknoten, Knoehenmark. Er sprieht für Endotheliom, falls Metastasen sieher auszuschliessen sind. Doch muss man auch embryonale Epithelversprengungen, wie z. B. von der Zahnleiste in den Unterkiefer oder traumatische berüeksiehtigen.

3. Der Charakter der Zellen. Die Endotheliome können sieh aus richtigen Cylinderzellen aufbauen, andererseits aueh Plattenepithelzellen mit zwiebelschalenartigen Schiehtungen vortäusehen. Allein es fehlt diesen Cylinderzellen an einer typisehen Sekretbildung (sie bilden fast nur hyaline und kolloide Substanzen), den Plattenepithelien an der normalen Faserung. Aber aueh diese Untersehiede sind nieht durchgreifend, denn wir kennen epitheliale Drüsen mit hyalinem oder kolloidem Sekret (Prostata, Thyreoidea) und andererseits müssen weitere Untersuehungen lehren, wie lange die Epithelfaserung an den eehten Plattenepithelkrebsen erhalten bleibt.

4. Die Abkunft der Zellen, welehe indessen, wie gesagt, selten festgestellt werden kann.

g) Die Angiosarkome.

Mit diesem Namen bezeiehnet man gewöhnlieh Geschwülste, welehe von den adventitiellen Scheiden der Gefässe ihren Ursprung nehmen. Dieselben zeiehnen sich durch den grossen Gefässreiehtum, die zahlreichen Hämorrhagien und Pigmentierungen aus. Eine scharfe Grenze zwisehen ihnen und den gewöhnliehen Sarkomen besteht nieht.

Sehon bei der *frischen Untersuchung* lässt sieh eine solehe Geschwulst durch Zerzupfen leieht in feinste Stränge auflösen, und unter dem Mikroskop erkennt man in der Achse dieser zellreichen cylindrischen Gebilde einen blutgefüllten Hohlraum, ein Gefäss. *FM. GM. oder Celloidineinbettung. K.* In mikroskopischen Sehnitten sieht man viele prall gefüllte und auffällig weite, in Längs- und Querschnitten getroffene Kapillaren und alle sind von einem diehten Mantel rundlicher oder spindeliger Zellen umhüllt (Figur 4, Tafel XXIII). Und diese Spindelzellen zeigen eine typisehe Anordnung, indem sie schräg zur Gefässwand gestellt sind, so dass eine förmliehe Ausstrahlung der Zellmassen von der Gefässwand aus zustande kommt. Bei der starken Füllung der zartwandigen Kapillaren sind natürlich Blutungen in solchen Geschwülsten eine regelmässige Erscheinung.

Zu den Angiosarkomen werden aueh diejenigen Gesehwülste gerechnet, welche von den sogenannten Perithelien der Kapillaren ausgehen. Darunter werden flache, der Kapillarwand aussen aufliegende, aber nicht überall sicher nachgewiesene Zellen verstanden. Diese Peritheliome sind äusserst

gefässreiche Tumoren, welche besonders an der Niere, an den Knochen und der Haut vorkommen. Sehr charakteristisch ist die Schnittfläche, welche ein buntes Gemisch von roten, rotbraunen, gelben und weissen Färbungen zeigt. Das Rot und Rotbraun ist natürlich durch Blut und Blutpigment bedingt, wie die *frische Untersuchung* leicht beweist. Das Gelb aber rührt von einer ausgedehnten hochgradigen Verfettung der Geschwulstzellen her. Zerzupft man die weisslichen Partien in Kochsalzlösung, so fallen die Zellen oft durch den Gehalt an glänzenden Kugeln auf. Diese färben sich bei Untersuchung in Jodlösung dunkelbraun und stellen Glykogen dar. Der reiche Gehalt an letzteren ist in Geschwulststücken, welche in Alkohol gehärtet worden sind, durch Lugolsche Lösung leicht nachzuweisen. Lässt man auf die Schnitte kurze Zeit Speichel einwirken, so gelingt die Färbung nicht mehr, das Glykogen ist durch das Speichelferment gespalten worden. *Für die Übersichtsbilder dienen Celloidinschnitte von Müller-Formolpräparaten mit gewöhnlicher Kernfärbung.*

Das mikroskopische Bild solcher Geschwülste erinnert ausserordentlich an das Bild einer epithelialen Drüse, indem zahlreiche, von hohen Cylinderepithelien gebildeten Alveolen von einem zarten gefässführenden Gerüst umschlossen werden. Bemerkenswert ist jedoch, dass Bindegewebe nur in der Umgebung grösserer Gefässe vorhanden ist, im übrigen die Cylinderzellen den Kapillarendothelien direkt aufsitzen. Den Inhalt der Alveolen bilden hyaline Massen, oder häufig auch Blutkörperchen, welche durch Bersten der zarten Kapillaren in die Hohlräume übertreten. Wie aus anderen Schnitten ersichtlich ist, sind die Alveolen nur Querschnittsbilder längerer Röhren, welche in inniger Beziehung zu den Kapillaren ein kommunizierendes Netzwerk bilden. Die Cylinderzellen werden als Adventitiazellen der Kapillaren (Perithelien) aufgefasst, welche die Abgrenzung des Gefässes gegen die umgebenden Lymphspalten bilden. Die Peritheliome sind also aufzufassen als Geschwülste, die aus Kapillaren und den sie umgebenden Lymphspalten bestehen, von denen sich die letzteren durch die eigentümliche Wucherung ihrer Endothelien, die ja zugleich Perithelien der Gefässe sind, auszeichnen. Eine scharfe Grenze zwischen den Peritheliomen und den gewöhnlichen Endotheliomen besteht nicht.

Borrmann, Zum Wachstum und zur Nomenclatur der Blutgefässgeschwülste. Virchows Archiv. Bd. 157. 1899.

h) Cylindrome.

Bei den verschiedenen Formen von Bindegewebsgeschwülsten, insbesondere bei den Angiosarkomen und den Endotheliomen, finden sich ausgedehnte hyaline Entartungen, bezw. hyaline Abscheidungen. Bei den Angiosarkomen stehen dieselben in enger Beziehung zu den Gefässwandungen und bilden mehr oder weniger dicke homogene Scheiden um dieselben, denen nach aussen ein dichter Zellmantel aufsitzt. Bei der frischen

Untersuchung geht der Zellbesatz häufig verloren und man erhält ein den Gefässverzweigungen entsprechendes, aus dicken, glänzenden cylindrischen Strängen aufgebautes Gerüst (Cylindrom).

Bei den Endotheliomen kommen ebenfalls hyaline Entartungen an dem Bindegewebe vor, noch häufiger indessen hyaline Ausscheidungen innerhalb der Zellstränge (Ähnlichkeit mit dem Schilddrüsengewebe, Figur 5, Tafel XXIV), oder hyaline Umwandlungen der letzteren selbst, so dass auch hier verästelte Figuren hyaliner Balken entstehen können. Ähnliche hyaline Degenerationen finden wir, wenn auch selten, an epithelialen Geschwülsten, so dass sie für die Geschwülste der Bindegewebsreihe kein spezifisches Merkmal bilden.

Die oben geschilderten Formen von Sarkomen verhalten sich in Bezug auf ihre Bösartigkeit sehr verschieden. Manche derselben, wie die Endotheliome der Haut, wachsen sehr langsam und machen selten Metastasen. Sie sind häufig abgekapselt. Haben sie die Kapsel durchbrochen, so kann die Wucherung ein sehr schnelles Tempo einschlagen und die Umgebung weithin zerstören. In anderen Fällen kommt es sehr schnell zur Metastasenbildung. Dieselbe geschieht hauptsächlich auf dem Blutwege. Vielfach sind die Lungen zuerst und allein befallen.

Die einzelnen Formen sind mikroskopisch leicht auseinander zu halten. Über die makroskopischen und mikroskopischen Unterschiede bezw. Übereinstimmungen mit dem Carcinom s. p. 290.

Die Grenze zwischen gutartigem zellreichem Fibrom und bösartigem Sarkom ist oft schwer zu ziehen. Je zellreicher die Geschwulst, je protoplasmareicher die Zellen, je mannigfacher ihre Form, je geringer die Zwischensubstanz, um so bedenklicher ist die Prognose. Kann man das Einwachsen in die Umgebung z. B. in die Muskulatur nachweisen, so ist die Diagnose der Bösartigkeit gesichert.

Ebenso schwierig kann zuweilen die Differentialdiagnose zwischen einem entzündlichen (tuberkulösen, syphilitischen) Granulationsgewebe und einem echten Fibrosarkom oder Sarkom werden.

Ob die Unnasche Angabe, dass die spezifischen Granulationsgeschwülste sehr reich an Plasmazellen sind, die echten Sarkome sie aber vermissen lassen, immer zutrifft, ist bislang noch nicht entschieden. Im allgemeinen zeichnen sich die Sarkome durch das Vorherrschen bestimmter Zellformen, ein selbständigeres Hervortreten der Geschwulstzellen, das Fehlen einer organisatorischen Umwandlung gegenüber den bunten Bildern des Granulationsgewebes aus. Bei den tuberkulösen Granulationsgeschwülsten pflegen sich Ansätze zur typischen Knötchenbildung mit charakteristischen Riesenzellen und umschriebener Nekrose bei beharrlichem Suchen in der Mehrzahl der Fälle zu finden.

7. Pigmentnaevi und Melanome.

Die Naevi pigmentosi sind kleine, selten grössere, flache oder auch warzenartige, gelb bis braun gefärbte Verdickungen der Haut, die meist angeboren sind.

FM. GM. Karmin oder Benekes Färbung der Zellfasern oder Mallory-Ribberts Färbung der Bindegewebsfasern. (*Oder Mallorys Härtung und Färbung s. pag. 303.*)

In einem mikroskopischen Durchschnitt durch einen flachen Naevus pigm. sieht man in den einzelnen verbreiterten Papillen rundliche oder längsovale, senkrecht zur Hautoberfläche angeordnete Zellzüge. Sie setzten sich aus ziemlich grossen, epithelähnlichen Zellen zusammen, welche grösstenteils frei von Pigment, zum Teil aber mehr oder weniger stark pigmentiert sind. Es handelt sich um ein feinkörniges Pigment, ähnlich demjenigen in den basalen Epithelzellen der Epidermis, auch übereinstimmend in dem Fehlen der Eisenreaktion. Diese Zellhaufen werden gewöhnlich als gewucherte Endothelzellen angesehen.

Sie reichen oft dicht bis an die Epithelleiste heran und die Trennung zwischen den pigmentierten Naevuszellen und den pigmentierten basalen Epithelzellen kann schwierig, oft unmöglich werden. Die Zellen der Naevusstränge sind nicht alle gleich gestaltet, vielmehr schieben sich zwischen die grossen epithelähnlichen Elemente auch dünne schmale, halbmondförmig die ersteren umgreifende oder verästelte Pigmentzellen ein. Bei jüngeren Individuen sind die Naevuszellen nicht so protoplasmareich, die Kerne liegen daher viel dichter zusammen als in älteren Naevi. Auch finden sich Pigmentmäler, in denen man gar keine alveoläre Zellhaufen findet, sondern nur eine gleichmässige diffuse Zellwucherung des Papillarkörpers, in welche fleckweise Haufen von stark pigmentierten Spindelzellen und verästelten Zellen eingestreut sind. Solche verästelten Pigmentzellen (Chromatophoren) finden sich auch in der Nachbarschaft der oben erwähnten Zellzüge.

Aus diesen Pigmentwarzen entwickeln sich die Melanome, bösartige zu Metastasen führende Geschwülste. Sie heben sich durch ihre dunkle braungefleckte bis gleichmässig tiefschwarze Farbe sehr deutlich von der Umgebung ab. Sie bilden meist rundliche Knoten. Macht man von der Schnittfläche ein *frisches Abstrichpräparat* und untersucht in Kochsalzlösung, so sieht man in der Flüssigkeit zahlreiche rundliche oder polymorphe, mit feinen und groben Pigmentschollen überladene Zellen umherschwimmen.

FM. GM. Karmin.

Die Melanome der Haut zeigen bei der mikroskopischen Untersuchung einen ähnlichen alveolären Bau, wie die Naevi. Sie werden deswegen auch zu den Alveolärsarkomen gerechnet. Oft scheiden sich die in den Alveolen liegenden Geschwulstzellen durch Form und Grösse so

scharf von den Zellen des Gerüstes und zeigen eine so deutliche epitheliale Aneinanderlagerung, dass man mehr den Eindruck einer epithelialen Geschwulst erhält (Fig. 5, Tafel XXIII). An anderen Stellen aber lässt sich eine Trennung zwischen den Gerüstzellen und den Alveolarzellen nicht durchführen, vielmehr scheinen die letzteren aus den ersteren hervorzugehen. Die Pigmentverteilung in der Geschwulst ist eine sehr wechselnde. Die Zellen in den Alveolen sind oft wenig, streckenweise sogar überhaupt nicht pigmentiert, während die Zellen des Gerüstes mit Pigment förmlich überladen sein können. Da in dem Gerüst die Gefässe verlaufen und Blutungen in solchen Geschwülsten nicht selten sind, so kann ein Teil des Pigments richtiges Blutpigment sein und so wird der stellenweise erhobene Befund einer Eisenreaktion an dem Pigment völlig erklärt. An den Grenzen der Geschwulst kann man lang gestreckte Pigmentzellen vereinzelt oder in Gruppen in das umliegende Gewebe eingelagert sehen.

Es giebt auch Hautmelanome, welche nicht alveolär aufgebaut sind, sondern aus überwiegend spindeligen Pigmentzellen, die sich zu durchflochtenen Bündeln zusammenfügen, bestehen. Da sich zwischen den Zellen eine mehr oder weniger reichliche fibrilläre Grundsubstanz findet, so erinnern die Bilder an diejenigen der harten Fibrome. Bei den von der Chorioidea entspringenden Melanomen handelt es sich um eine Geschwulstform, welche man als gefässreiches pigmentiertes Spindelzellensarkom bezeichnen könnte.

Litt:: Ribbert, Zieglers Beitr. Bd. XXI. 1897. — Über die Frage der epithelialen Abkunft der Hautnaevi, die Unna seit Jahren vertritt, s. Marchand, Verhandl. d. deutsch. path. Gesellsch. München 1899.

8. Hämangiome und Lymphangiome.

Man unterscheidet hauptsächlich zwei Formen von Hämangiomen, die Telangiektasie, aus verdickten Kapillaren bestehend, und das Cavernom, welches ein breites Maschenwerk von dünnwandigen Bluträumen darstellt. Die erstgenannten Geschwülste finden sich sehr häufig an der Haut in der Form flacher, blutreicher Erhebungen (Naevus vasculosus). Um das Ausfliessen des Blutes so weit wie möglich zu vermeiden, geschieht die Härtung am besten sofort nach der Operation. *F M. G M. K.* Schon bei sch. V. sieht man in der Umgebung der Schweissdrüsen, aber auch unabhängig davon herdförmige Neubildungen, welche sich aus schmalen Drüsenschläuchen, die in den verschiedensten Richtungen getroffen sind, zusammenzusetzen scheinen. Bei st. V. wird dieser Eindruck noch dadurch vermehrt, dass es sich thatsächlich um röhrenförmige Gebilde handelt, welche eine Art kubischen Epithels und eine Wand aus schmalkernigen Zellen besitzen. Indes deutet der reichlich zu erhebende Befund roter Blutkörperchen in diesen Röhren darauf hin, dass es sich um Gefässe handelt; es sind Kapillaren, deren Wand durch eine äussere Zelllage verdickt ist und deren Endothelien bei der Zusammenziehung der

ganzen Gefässe eine kubische Zellform angenommen haben. In dem Fettgewebe kann man das Fortschreiten der Geschwulstentwickelung besonders deutlich an den zwischen die Fettzellen vorgeschobenen Gefässe erkennen. Vielleicht sind diese Gefässe nichts anderes als die verdickten ursprünglichen Kapillaren.

Ein häufiger Sitz der Cavernome ist die Leber. Sie bilden schwarzrote, blutreiche, schwammige Geschwülste von relativ geringer Ausdehnung. *FM. GM. K.*

In den mikroskopischen Schnitten sieht man, dass die ganze Geschwulst aus einem System zahlreicher grosser buchtiger Hohlräume besteht, welche mit Blut ausgefüllt sind. Zwischen den Hohlräumen verläuft ein dünnes, bindegewebiges Gerüst. Die ganze Geschwulst ist häufig durch eine Bindegewebskapsel von dem eigentlichen Lebergewebe abgegrenzt.

An Serienschnitten lässt sich feststellen, dass diese Kapsel nichts anderes als eine Fortsetzung der Glissonschen Kapsel ist. In solchen Serienschnitten findet man häufig noch wohlerhaltenes Lebergewebe, sowohl Leberzellen wie Gallengänge in dem die Maschen begrenzenden Gerüst. In anderen Fällen ist das ganze erweiterte Gefässgebiet von breiteren und schmäleren Zügen wohlerhaltener Leberzellen durchzogen. Die Leberzellen grenzen direkt an die Endothelwand der Bluträume an. Sie zeigen keine Spur von Druckatrophie, im Gegenteil sehr häufig in dem ganzen Gebiet des Cavernoms eine deutliche Hypertrophie. Diese Leberzellen nehmen auch an den regressiven Veränderungen, welche das übrige Lebergewebe treffen (braune Atrophie, Verfettung) nicht immer Teil, sondern bilden eine geradezu unabhängige Provinz in dem Leberzellenstaate. Da es nun nicht schwer fällt, auch in den Lebern Neugeborener solche Cavernome der verschiedensten Form aufzufinden, so ist der Schluss berechtigt, dass diese Cavernome nicht etwa durch eine Erweiterung gewöhnlicher Leberkapillaren entstanden sind, sondern dass hier die Folgen einer Entwickelungsstörung, die zu einem Missverhältnis in der Anbildung der epithelialen Bestandteile und des Gefässbindegewebes führte, vorliegen. Es handelt sich nicht um eine geschwulstartige Wucherung, sondern um eine Gewebsmissbildung (Fig. 4, Tafel XXIVa).

Die oben gegebene Darstellung des Lebercavernoms als Gewebsmissbildung ist in einer Arbeit von Schmieden (Virchows Archiv 1900) weiter begründet worden.

Cirkulationsstörungen, Thrombosen mit nachfolgender Organisation, hyaline Degenerationen des Zwischengewebes können gelegentlich an den Cavernomen beobachtet werden.

Zu den Angiomen gehören auch die aus Lymphgefässen zusammengesetzten Geschwülste (Lymphangiome). Sie gleichen in ihrem makroskopischen Baue ausserordentlich den kavernösen Hämangiomen, indem sie gleichfalls ein kommunizierendes System unregelmässig gezackter und gebuchteter Hohlräume darstellen, welche mit einer dünnen Endothellage

bedeckt sind. Der Inhalt dieser Hohlräume ist Lymphe, häufig mit Blut (durch die Operation?) gemiseht, so dass dadurch die Entscheidung gegenüber den cavernösen Hämangiomen noch mehr ersehwert wird. Sind grössere Lymphgefässe an dem Aufbau der Geschwulst beteiligt, so zeigen diese eine starke Hypertrophie der in der Wand verlaufenden Muskelbündel, welche die charakteristisehe Durchflechtung zeigen (pag. 196).

Litt.: M. B. Schmidt, Verh. d. deutschen path. Ges. Düsseldorf 1898.

9. Gliome.

Das Gliagewebe nimmt bekanntermassen eine Sonderstellung vor dem übrigen Bindegewebe ein, indem einerseits seine epitheliale Abkunft noch in der späteren embryonalen Entwiekelung, selbst naeh der Geburt direkt zu verfolgen ist, andererseits die fertige Glia aus spezifisch färbbaren, charakteristiseh verästelten Zellen besteht. Bei Bespreehung der Gehirn- und Rückenmarksveränderungen war bereits erwähnt, dass im Anschluss an degenerative Prozesse der Nervensubstanz Gliawucherungen aufzutreten pflegen. Neben diesen lokalisierten und begrenzten Wueherungen kommen aber auch echte Geschwulstbildungen, welche zur ausgiebigen Verdrängung und Durchwachsung der Nachbarschaft führen vor. Dass ein Teil dieser Geschwülste auf embryonalen Wachstumsstörungen beruht, geht aus dem Befund cystischer, mit Flimmerepithel ausgekleideter Hohlräume in denselben hervor. Dieses Flimmerepithel muss wohl auf abnorme Wucherungen und Versprengungen des Centralkanalepithels zurückgeführt werden.

Formolhärtung. G M. van Gieson oder Weiterbehandlung der Schnitte nach Mallory, pag. 196. Oder Celloidineinbettung und spezif. Färbungen.

Das eigentliche Geschwulstgewebe setzt sieh, wie die Mallorysche Färbung zeigt, aus richtigen Spinnenzellen zusammen. Freilich findet sich hier auch vielfach eine faserige Grundsubstanz, die nicht mit den Leibern der Gliazellen in Verbindung zu stehen scheint, so dass man also an eine Abspaltung der Fasern von der Zelle denken muss, wie es ja auch für die Entwickelung der normalen Glia angenommen wird. Stroebe, Zieglers Beitr. Bd. XVIII. 1895. — Neuere Litteratur in Lubarsch-Ostertag, Ergebnisse. V. 1898.

Neben den typischen Gliazellen kommen noch sehr verschiedene andersartige Zellformen, spindelige, mehrkernige, verästelte, ganglienzellenähnliche Elemente in den Geschwülsten vor. In anderen Fällen treten die faserigen Ausläufer ganz zurück und sind nur mit Mühe nachzuweisen z. B. in den sogen. Gliosarkomen der Retina (Fig. 1, Tafel XXIV).

Über neue Methoden der Neurogliafärbung s. pag. 303.

10. Neurome (Neurofibrome).

Mit dem Namen Neurom sollten nur die Geschwülste bezeichnet werden, welche wirklieh aus atypisch neugebildeten Ganglienzellen und

Nervenfasern bestehen. Solche Geschwülste sind indes sehr selten und finden sich anscheinend nur im sympathischen Nervensystem. Knauss, Zur Kenntnis der echten Neurome. Virchows Arch. Bd. 153. 1898. — Beneke, Verhandl. d. deutsch. path. Gesellsch. Düsseldorf 1898. — Neuere Litt. Ref. in Lubarsch-Ostertag, Ergebnisse. V. 1898.

Zu den Neuromen werden auch die sogenannten Amputationsneurome gezählt. Es sind das knotenförmige Verdickungen an den Nerven der Amputationsstümpfe. Dass diese sehr viel markhaltige Nervenfasern enthalten, davon kann man sich schon an den frischen Zupfpräparaten überzeugen. Über die Verteilung und Anordnungen derselben geben erst Schnittpräparate sichere Auskunft.

F M. G M. Markscheidenfärbung.

Sehr schön sieht man in solchen Schnitten die vielfach gebogenen und durcheinander gewundene Züge markhaltiger schwarzer Nervenfasern. Sie werden durch ein fibrilläres Bindegewebe zusammengehalten. An richtig getroffenen Längsschnitten durch die Knoten und den in ihr eintretenden Nerv kann man sehen, dass die Nervenfasern der Knoten aus dem alten Nerv hervorgehen. Es handelt sich um ein durch die Amputationsnarbe gehemmtes regeneratorisches Auswachsen der alten Nervenfasern.

Die sonst als Neurome bezeichneten Geschwülste sind eigentlich Neurofibrome (v. Recklinghausen). Sie treten meist multipel auf, sowohl an den Nervenstämmen, wie an den feinsten Verzweigungen, z. B. in der Haut. Hier bilden sie weiche, flache oder gestielte Geschwülste, die sich hauptsächlich aus lockerem Bindegewebe zusammensetzen, in denen man aber nicht selten bei günstiger Richtung der Schnitte oder besser in Reihenschnitten die aufgesplitterten Fasern eines kleinen Nervenastes nachweisen kann. (*Härtung und Färbung wie oben*).

Geschwülste der echten Epithelien.

Man teilt dieselben gewöhnlich in gutartige und bösartige ein. Die bösartigen Epitheliome werden auch als Carcinome (Krebse) bezeichnet. Die gutartigen bleiben auf das Gewebe, aus dem sie hervorgehen, beschränkt, die bösartigen überschreiten diese Grenze im weitesten Maasse. Bei den gutartigen Geschwülsten ist das Verhältnis zwischen Bindegewebsgerüst und Epithel ein für den einzelnen Fall gesetzmässiges, bei den bösartigen tritt nur die rücksichtslose Wucherung der Epithelien hervor.

Unter den gutartigen Geschwülsten können wir im grossen und ganzen drei Hauptformen unterscheiden:

1. die papillären und polypösen epithelialen Geschwülste der Haut und der Schleimhäute,

2. die fibro-adenomatösen Geschwülste offener Drüsen (z. B. der Mamma),

3. die vielfach cystischen Geschwülste der geschlossenen Drüsen (z. B. der Thyreoidea, des Eierstocks).

11. Das papilläre Fibroepitheliom der Haut.

Die an der äusseren Haut so häufigen Warzenbildungen zeigen schon makroskopisch einen Aufbau aus dichtstehenden kleinen zottigen Erhebungen. *F M. G M. K oder Pikrokarmin oder Gram.* Bei sch. V. sieht man, dass die erwähnten Erhebungen stark vergrösserten und verlängerten, über das umliegende Hautniveau weit emporragenden Papillen entsprechen. Dieser zottige Papillarkörper ist mit einer verdickten Epithellage bekleidet und wird durch die epithelialen Massen fest zusammengehalten. Es handelt sich also um ein verstärktes Wachstum einzelner Hautpapillen nach der Oberfläche zu, welches von einer gleichzeitigen Wucherung der epithelialen Decke begleitet wird. Als Ausdruck der vermehrten Epithelbildung findet man sehr häufig in der Tiefe der epithelialen Zapfen, welche die Papillen von einander trennen, die sogenannten Schichtungskugeln oder Perlen, welche sich aus zwiebelschalenartig aufeinandergepressten Epithelien aufbauen. Die im Centrum der Kugel gelegenen Epithelien entbehren meist der Kernfärbung und deuten damit auf die stattgehabte Verhornung hin. Diese Hornperlen entstehen, weil das in der Tiefe produzierte Material infolge der innigen epithelialen Verklebung der langen Papillen nicht an die Oberfläche befördert werden kann (Fig 5, Tafel XXIVa).

Bei Färbung mit Pikrokarmin nehmen die Hornperlen eine gelbliche Farbe, bei Färbung nach Gram eine blaue an. In der Tiefe des Schnittes zeigt das Epithel oft eine Anordnung zu dünnen, netzförmigen Strängen oder es finden sich sogar isolierte kleine Epithelstränge. Diese Bilder entstehen bei schrägen Durchschnitten der zwischen den Papillarkörpern liegenden Epithelleisten. Umgekehrt treten bei starken Schrägschnitten in der Höhe der Warze zusammenhängende Epithellager auf mit rundlichen Lücken, welche Bindegewebe enthalten und nichts anderes als die Spitzen der Papillen darstellen. Man muss diese Bilder kennen, um nicht fälschlich die Diagnose „Krebs“ zu stellen. Beim Krebs sind die epithelialen Züge und Netze viel unregelmässiger und ragen in die tiefen Schichten der Cutis und in die Subcutis hinein.

Nicht selten ist das Epithel solcher Warzen besonders stark pigmentiert.

12. Die Schleimhautpolypen.

F M. G M oder Einbettung. K.

Ähnliche papilläre oft gestielte Geschwülste kommen an den Schleimhäuten z. B. des Dickdarms vor. Auf mikroskopischen Durchschnitten, die senkrecht durch den Stiel derselben hindurch gehen, sieht man, dass letz-

terer hauptsächlich von der Submucosa gebildet wird. Er ist von der Musc. mucosae überzogen. Die Mucosa erhebt sich in zahlreichen verästelten, bindegewebigen Zotten, zwischen denen höchst unregelmässig gestaltete drüsige Formationen liegen. Gewöhnlich sind die Drüsen von einer dem normalen Dickdarmepithel gleichenden einreihigen Zellschicht ausgekleidet. In anderen seltenen Fällen kann das Epithel Abweichungen von der Norm zeigen. Es ist im ganzen dunkler gefärbt, die einzelnen Zellen sind verschmälert, der helle Abschnitt des Zellleibes geschwunden, die Zellen drängen sich stark und die Kerne liegen in verschiedener Höhe. Es entsteht ein geradezu mehrreihiges Epithel, wie es an den Uterindrüsen bei der Endom. gland. zu beobachten ist.

Eine bösartige Bedeutung besitzt die Veränderung zunächst nicht. Zur Diagnose Carcinom gehörte eine Durchbrechung der Musc. mucosae durch die gewucherten Drüsen oder eine noch hochgradigere Veränderung des Epithels, welche eine Umwandlung der Drüsen in mehr oder weniger solide atypische Zellschläuche bedingt (s. drüsenförmige Krebse).

19. Fibroadenome der Mamma.

In den Brustdrüsen junger Personen weiblichen Geschlechts finden sich häufig ziemlich harte wohlumschriebene knotige Verdickungen, die sich bei der Operation leicht aus dem übrigen Gewebe herausschälen lassen und auf dem Durchschnitt ein faseriges oder körniges Gefüge aufweisen *FM. GM. K.* Bei der Übersicht über das mikroskopische Präparat fällt sofort auf, dass der bindegewebige Anteil der Drüse erheblich vermehrt ist, indem derselbe in breiten Zügen die Ausführungskanäle begleitet, die Drüsenläppchen umspinnt und die Drüsenendgänge auseinander drängt, Das neugebildete Bindegewebe unterscheidet sich von den alten kernarmen welligen interacinösen Bindegewebsfasern der Mamma durch seinen grösseren Kernreichtum und seine straffere Fügung. Je deutlicher diese bindegewebige Scheidenbildung um die Drüsengänge ausgesprochen ist, um so eher spricht man von einem pericanaliculären Adenofibrom. Die epithelialen Bestandteile sind natürlich auch vermehrt. Bald sind es die Drüsenläppchen, welche durch ihren reichen Gehalt an neugebildeten Drüsenendgängen das Bild beherrschen (acinöse Form), bald die kleineren Ausführungsgänge, welche in ihrer dichten Zusammenlagerung sternförmige und zierlich verästelte Figuren bilden (tubulöse Form) (Fig. 3, Taf. XXIVa).

In änderen Fällen ist die ursprüngliche Anordnung des Drüsenbaues nicht wieder zu erkennen, vielmehr findet man unregelmässige Systeme von Drüsenkanälchen in regelloser Mischung mit dem Bindegewebe. Die einzelnen Drüsengänge zeigen bei st. V. meist den gewöhnlichen Aufbau der normalen Drüse, d. h. ein inneres aus kubischen Zellen bestehendes Epithelrohr und eine aus längsgerichteten Spindelzellen bestehende, nach

aussen sich hyalin verdichtende Membrana propria. Zuweilen kommt es zu cystischen Erweiterungen einzelner Gangabschnitte (Fibroadenoma cysticum der Mamma).

Eine dritte Form der gutartigen Mammageschwülste stellt das intracanaliculäre Fibroadenom dar. Auch hier sind die Drüsengänge von einer gewucherten Bindegewebsschicht umgeben, aber diese treibt bucklige und zottenförmige Fortsätze in das Lumen der Kanäle vor, so dass sich dieselben in höchst unregelmässig verzerrte und verzweigte spaltförmige Hohlräume umwandeln. Auch hier kann es zu grösseren Cystenbildungen kommen, welche dann von zottigen Wucherungen der bindegewebigen Wandung ausgefüllt sind. Auf Querschnitten bilden diese Wucherungen natürlich runde und ovale vom Epithel umsäumte Bindegewebsinseln, welche anscheinend frei im Lumen der erweiterten Kanälchen oder der Cyste liegen.

Neben den Fibroadenomen kommen auch reine Adenome vor, bei denen die Bindegewebswucherung ganz zurücktritt. Es handelt sich um fleckweis auftretende Wucherungen der Endgänge und partielle cystische Erweiterung des Gangsystems. Auf dem Durchschnitt der oft diffus verhärteten Mamma sieht man hier und da stärker vorspringende, den Drüsenläppchen entsprechende Körner und in ihnen oder neben ihnen kleinste und grössere mit gelbem, fast eiterigem oder bräunlichem Inhalt gefüllte Cysten (sogen. Mastitis chron. cystica) (*FM. GM. K.*).

Mikroskopisch sieht man die starke Vermehrung der Drüsenendgänge in dem Bereich der vergrösserten Läppchen, während andere Acini ganz normal aussehen. Wichtiger als diese Wucherungen ist die Bildung der kleinen den Ausführungsgängen entsprechenden Cysten inmitten oder an der Grenze der vergrösserten Läppchen. Hier kann man gelegentlich eine auffällige Veränderung des Epithels feststellen. Dasselbe ist mehrschichtig geworden und die einzelnen Epithelien sind vergrössert, besitzen einen grossen, blass gefärbten Kern. Die Grenze gegen das Lumen ist nicht mehr scharf, indem einzelne keulenförmig gestaltete Zellen in dasselbe vorspringen oder kleinste epitheliale Knospen sich überall erheben und sich zu einem das Lumen einengenden oder ganz erfüllenden Netzwerk verbinden. Die Tunica propria kann dabei noch erhalten sein.

Diese epithelialen Wucherungen sind immer verdächtig, denn sehr häufig findet man bei genügender Durchsicht des ganzen Präparates Stellen, wo neben solchen Cysten und neben der einfachen Wucherung der Drüsenendgänge, die eine ähnliche Epithelumwandlung, wie die Cysten zeigen können, eine unregelmässige Einlagerung epithelialer Nester ohne jede Spur von Tunica propria in dem angrenzenden Bindegewebe besteht, das Zeichen des beginnenden Carcinoms. Diese Carcinomzellen gleichen sehr den obengenannten grossen blassen Epithelien, die aus einer Umwandlung normaler Drüsenzellen entstanden sind (Mastitis chronica carcinoma-

tosa). In dem Bindegewebe pflegt eine mehr oder weniger starke kleinzellige Infiltration zu bestehen, doch kann sie auch fehlen.

14. Struma.

Die bald diffusen, bald knotenförmigen Veränderungen der Schilddrüse werden im allgemeinen als Struma bezeichnet. An dieser Vergrösserung können sowohl die epithelialen, wie auch die bindegewebigen Bestandteile beteiligt sein.

a) Struma parenchymatosa nodosa.

Auf der Schnittfläche der Schilddrüse sieht man knotenförmige Erhebungen, welche in ähnlicher Weise wie die normale Schilddrüse fein oder grob gekörnt sind.

FM. GM. K. Oder Kochen. Einbetten und Färben mit Pikrokarmin oder van Gieson.

Mikroskopisch setzen sich diese Knoten aus engstehenden Alveolen oder Schläuchen zusammen, die eine gleiche epitheliale Auskleidung zeigen, wie die gewöhnlichen Schilddrüsenalveolen. Es handelt sich also um eine in Knotenform auftretende Vermehrung des spezifischen Schilddrüsengewebes. Die Übereinstimmung mit dem letzteren kann sich darin zeigen, dass in diesen Schläuchen und Alveolen eine reichliche Produktion von kolloider Substanz stattfindet.

Bilden sich solche Sekretanhäufungen nicht nur in dem neugebildeten, sondern auch in dem alten Schilddrüsengewebe, so kann auch dadurch eine erhebliche Vergrösserung der Schilddrüse bedingt sein (Struma colloides) (Fig. 1 u. 2, Tafel XXIVa).

Schon bei sch. V. fällt die starke Erweiterung sämtlicher Alveolen in die Augen. Den Inhalt bildet eine homogene ungefärbte Masse, welche bei Färbung mit Pikrokarmin (besonders wenn die Präparate durch Kochen gehärtet worden sind) einen gelben, bei Färbung mit van Gieson einen bräunlichen Farbenton annimmt. Bei st. V. findet man den gewöhnlichen kubischen Epithelbesatz. Die kolloide Masse stösst nicht direkt an die Epithelien an, sondern zeigt zahlreiche kleine Einbuchtungen oder Aushöhlungen entsprechend den Epithelkuppen und scheint nur mit feinen Ausläufern, welche sich zwischen die Epithelien hineinschieben, an der Wand festzuhängen. Es ist noch streitig, wie weit diese Aushöhlungen nur durch Retraktion oder durch ein mehr flüssiges Sekret seitens der Epithelien zu erklären sind. Die Thatsache, dass schon bei frischer Untersuchung solche Aushöhlungen und Vakuolen im Innern der kolloiden Massen gefunden werden, spricht für die letztere Annahme. In den Spalten des Bindegewebes finden sich beim Kolloidkropf ebenfalls nicht selten homogene, mit den gewöhnlichen Kernfärbungen unfärbbare Massen. Es

ist noch fraglich, wie weit es sich hier um ausgetretenes und in die Lymphspalten ergossenes Kolloid handelt.

b) Struma fibrosa.

Obwohl dieselbe nicht zu den rein epithelialen Geschwülsten gehört, so soll sie doch im Anschluss an die Struma parenchymatosa kurz besprochen werden. Es handelt sich dabei um sehr harte, derbe, zum Teil verkalkte Knoten in der Schilddrüse.

FM. (Wenn nötig Entkalkung.) GM. K oder van Gieson.

Im mikroskopischen Bilde überwiegt das Bindegewebe bei weitem die epithelialen Bestandteile, so dass in manchen Schnitten nur noch spärliche Reste sehr enger, kleiner, wie zusammengedrückt aussehender Alveolen zu finden sind. Das Bindegewebe selbst ist sehr verschieden gebaut, bald in hyaliner Entartung begriffen, bald von feinen Kalkkörnchen durchsetzt, bald ausserordentlich reich an Gefässen (Struma fibrosa, calcificans, vasculosa). Als Reste älterer Blutungen können ausgedehnte Pigmentierungen vorkommen.

15. Die Ovarialkystome.

Die häufigsten Geschwülste des Eierstocks sind die Kystome, welche hauptsächlich in zwei Formen auftreten.

a) Das glanduläre Kystom.

Es stellt gewöhnlich eine, aus zahlreichen kleinen und grossen kugeligen Hohlräumen zusammengesetzte Geschwulst dar (multilokuläres Kystom). Der Inhalt dieser Hohlräume ist sehr verschieden, bald klar, bald getrübt wie Eiter aussehend, bald dünnflüssig, bald dick fadenziehend wie Schleim. *Untersucht man mikroskopisch den frischen Inhalt*, so findet man in den dünnen, klaren Flüssigkeiten nur vereinzelte, oder in Gruppen zusammenhängende Cylinderzellen in spärlicher Zahl. In der eiterähnlichen Flüssigkeit schwimmen zahlreiche verfettete Zellen oder richtige verfettete Eiterkörperchen, erkennbar an ihrem gelappten Kern. In dem schleimigen Inhalt treten mehr oder weniger zahlreiche Becherzellen oder kugelige Zellen mit grossen, anscheinend mit Schleim gefüllten Vakuolen auf. Setzt man Essigsäure zu diesen Schleimmassen hinzu, so bleibt die Reaktion, d. h. die fädige Gerinnung aus, ein Zeichen, dass es sich nicht um den mucinhaltigen Schleim handelt (Pseudo-Mucin).

FM. GM oder Einbettung. K.

FA. Einbettung. Schleimfärbungen. van Gieson.

Untersucht man ein Stück aus der Wand einer grossen Cyste, so sieht man schon bei sch. V. in günstigen Schnitten zahlreiche, drüsige Schläuche, welche von der Cyste aus in das angrenzende Bindegewebe

hineinreichen. Einzelne dieser kleinen Drüsen können bereits den Beginn cystischer Erweiterung zeigen. Durch Abschnürung solcher Drüsenschläuche kommt es zur Bildung zahlreicher neuer cystischer Hohlräume.

Bei st. V. findet man meist einen sehr regelmässigen Epithelbesatz an der Cystenwand, der sich auch in die Drüsen hinein fortsetzt. Er besteht aus hohen Cylinderzellen, deren Kerne an der Basis liegen und deren freie Körperhälfte eine helle Färbung besitzt. Hier und da finden sich auch reichliche Mengen von richtigen Becherzellen.

b) Das papilläre Kystom.

Hier handelt es sich meist um kleinere, nur aus wenigen, oder gar nur aus einem einzigen Hohlraum bestehende Geschwülste, welche durch zahlreiche warzenförmige Vorsprünge an der Wand dieser Hohlräume ausgezeichnet sind. Solche Geschwülste gehen häufig aus dem Parovarium hervor. Der Inhalt der Cysten ist gewöhnlich dünnflüssiger als bei den glandulären Kystomen. *Schabt man mit dem Messer die Wand einer Cyste ab und untersucht das gewonnene Material in Kochsalzlösung,* so kann man an frisch exstirpierten Geschwülsten sehr schöne Flimmerepithelien, deren Haare sich noch in voller Thätigkeit befinden, wahrnehmen.

FM. G M oder Einbettung. K.

In mikroskopischen Schnitten durch die warzenförmigen Erhebungen sieht man das Bindegewebe zu langen papillären Sprossen ausgezogen. Von diesen Papillen gehen zahlreiche Seitenäste ab, so dass dadurch sehr zierliche baumförmig verästelte Figuren entstehen (Fig. 3 Taf. XXV). Alle diese bindegewebigen Auswüchse sind ebenso, wie die glatten Teile der Cystenwand von einem hohen einschichtigen Cylinderepithel bekleidet, an welchem hier und da auch am gehärteten Präparat noch Flimmerhaare nachzuweisen sind. Auch hier kommen eingestreute Becherzellen vor. In seltenen Fällen ist das Bindegewebsgerüst von kugeligen Kalkablagerungen, ähnlich wie bei den Psammomen durchsetzt. Es sei noch bemerkt, dass gerade bei den papillären Kystomen auch an der freien Oberfläche der Geschwülste zahlreiche papilläre Wucherungen vorkommen können (Oberflächenpapillome). Litteratur über Ovarialkystome bei Kahlden. Zieglers Beiträge. Bd. 27. 1900.

Eine ganz scharfe Trennung zwischen glandulären und papillären Kystomen des Ovariums besteht nicht. Vielmehr können sich bei der glandulären Form auch echte Papillenbildungen neben den Drüsenbildungen und umgekehrt vorfinden. Von besonderer Wichtigkeit ist aber die Trennung von den Carcinomen. Je stärker die Drüsenbildung wird, je mehr das Bindegewebe zurücktritt, um so leichter kann man zu der Auffassung gelangen, dass bereits eine bösartige Epithelwucherung vorliegt. Indes genügt das alles nicht zur Diagnose, wenn nicht etwa sichere Metastasen vorliegen.

Bei den Oberflächenpapillomen findet sich sehr häufig eine Aussaat von Keimen an der ganzen Peritonealfläche, welche zur Bildung neuer Geschwülste führt. Hier handelt es sich um Fortpflanzung durch Kontakt, noch nicht um ein destruierendes Wachstum.

Die Diagnose carcinomatöse Entartung wird sowohl bei den glandulären, wie bei den papillären Kystomen, auch den Oberflächenpapillomen wahrscheinlicher gemacht, wenn sich an dem Epithel, welches die Drüsen und Zotten bekleidet, eine deutliche Abweichung von der Norm zeigt, und zwar in der Weise, dass aus den Schleim- oder Flimmerepithelzellen indifferente Cylinderzellen werden, welche sich zu mehrschichtigen Lagen übereinander türmen, wobei Verzerrungen an den Zellen und den Kernen auf starke Druckerhöhungen in der wuchernden Epithelmasse hindeuten. Dann kommt es auch leicht zur Bildung zahlreicher solider Epithelschläuche, welche in regelloser Form und Anordnung das Bindegewebe durchsetzen. Dann unterliegt die Diagnose Carcinom keinem Zweifel mehr.

16. Die destruierenden Epitheliome (Carcinome, Krebse).

Die destruierenden Epitheliome (Carcinome) sind epitheliale Geschwülste, welche in ihrem Wachstum die Grenzen ihres Mutterbodens schrankenlos überschreiten und nicht nur verdrängend, sondern zerstörend auf die Nachbarschaft einwirken.

Ihre gesteigerte Wachstumsfähigkeit bekunden sie ferner durch Metastasenbildungen, die im Gegensatz zu den Sarkomen am häufigsten auf dem Lymphwege erfolgen. Da die primären Carcinome oft sehr klein und die mikroskopische Diagnose zweifelhaft bleiben kann, so sind in allen solchen Fällen die regionären Lymphknoten mitzuuntersuchen, da sie häufig viel schwerer verändert sind, als das krebsige Organ (s. pag. 209).

Die Carcinome oder Krebse bauen sich wie alle Geschwülste, aus einem gefässführenden Stroma und den eigentlichen Geschwulstmassen auf. Je mehr das bindegewebige Stroma überwiegt, um so härter wird der Krebs, im umgekehrten Falle um so weicher sein. Die harten Krebse sind von harten Fibrosarkomen durch ihre mehr narbige Beschaffenheit und durch den oft noch makroskopisch erhebbaren Befund von Krebsnestern zu unterscheiden. In anderen Fällen fehlen jegliche Unterscheidungsmerkmale. Die Krebsmassen lassen sich an weichen Krebsen viel leichter nachweisen. Drückt man die Geschwülste etwas zusammen, so quillen wie aus den Drüsengängen einer frisch puerperalen Mamma zahlreiche gelblichweisse Pfröpfe und würmchenartige Gebilde aus der Schnittfläche hervor, die sogen. Krebsmilch. *Untersucht man dieselbe frisch*, so setzt sie sich bald aus cylindrischen, bald aus kubischen, bald aus grossen höchst unregelmässig gestalteten (polymorphen), häufig verfetteten Zellen zusammen, deren bläschenförmigen Kerne bei Essigsäurezusatz deutlich hervortreten.

Eine faserige Zwischensubstanz wie bei so vielen Sarkomen fehlt ganz. Doch ist das kein durchgreifender Unterschied, da bei den Alveolärsarkomen die alveolären Inhaltsmassen ganz ähnliche Verhältnisse, wie die beim Carcinom eben beschriebenen aufweisen können. Auch die Zellform bietet keinen Anhaltspunkt für die Diagnose, denn in gar vielen Carcinomen kommen ähnliche spindelige Zellformen, wie bei den Sarkomen, und bei manchen Peritheliomen Cylinderzellen, wie bei Drüsencarcinomen vor. Noch weniger dient die Form der Kerne zur Differenzierung, denn alles auf pag. 269 über die wechselreichen Zell- und Kernformen der Sarkome Gesagte trifft auch auf zahlreiche Carcinome zu. Je zellreicher das Carcinom wird, um so mehr geht die scharfe Abgrenzung der Krebsnester verloren und auf Druck bedeckt sich die ganze Schnittfläche mit einem auch beim einfachen Darüberstreichen mit dem Messer hervorquellenden Saft. Die mikroskopische Untersuchung ergiebt je nach dem Ausgangspunkt des Krebses die allerverschiedensten Zellformen. Die Differenzierung gegen die weichen Sarkome kann daher im Einzelfalle sehr schwierig sein. Der Sitz, der Umfang der Geschwulst, die Art der Metastasen müssen bei der vorläufigen Diagnose mit berücksichtigt werden.

Wie bereits pag. 261 gesagt, ist es sehr wichtig, schon an dem frischen Präparat die Ausdehnung der Geschwulst festzustellen, allein schon um gegebenenfalls zu entscheiden, ob auch im Gesunden operiert ist, ob nicht doch an der Schnittfläche verdächtige kleine Herde existieren, die eine genauere mikroskopische Untersuchung verdienen. Die Krebse, wie alle zellreichen bösartigen Geschwülste zeichnen sish durch ihre weissse Farbe und durch das harte Gefühl aus, welches sie dem von Krebszellen infiltrierten Gewebe zu geben pflegen. So kann man kleinste carcinomatöse Lymphknoten im Achselfette am leichtesten durch gründliches Abtasten herausfinden und andererseits an grösseren, in ihrer Konsistenz kaum veränderten Lymphdrüsen die beginnende Krebsbildung in weissen Säumen oder Flecken innerhalb der graurötlichen Drüsensubstanz erkennen. Wie weit diese Merkmale auch zur Abgrenzung gegen gutartige Geschwülste dienen können, wird noch gelegentlich erörtert werden.

Untersucht man einen *gehärteten Schnitt* von einem Krebs, so zeigt derselbe in typischen Fällen einen scharfen Gegensatz zwischen dem Bindegewebsgerüst und den Krebszellen. Letztere sind zu rundlichen oder länglichen Haufen angeordnet, welche die vom Bindegewebe gebildeten Hohlräume (Alveolen in Nachahmung der Lungenhohlräume genannt) ausfüllen. Die Krebszellen liegen ohne nachweisbare faserige Zwischensubstanz dicht neben einander, wie Pflastersteine, und wiederholen so den Aufbau typischer Epithelien, wie z. B. der Deckepithelien der äusseren Haut. Diese beiden Merkmale, alveolärer Bau mit scharfer Abgrenzung zwischen Gerüst und Geschwulstzellen und die pflastersteinähnliche Aneinanderfügung der letzteren ohne fibrilläre Zwischensubstanz, sind charakteristisch für das des-

truierende Epitheliom. Bei den Härtungen pflegt sich das Epithel leicht im ganzen von der Wand zurückzuziehen und durch den entstehenden Spalt wird die Grenze zwischen Bindegewebe und Epithel noch deutlicher. Aber es wurde schon bei den Sarkomen betont, dass auch hier alveoläre, dem Krebs sehr ähnliche Strukturen und ein Fehlen fibrillärer Zwischensubstanz vorkommen könne. In anderen Carcinomen zeigen freilich die Carcinomzellen bestimmte, an das Epithel des Mutterbodens erinnernde Formen. So giebt es Cylinderepithelkrebse des Darmkanals, wo die Alveolen mit hochcylindrischen Epithelien wandständig ausgekleidet sind und ganz an Schleimhautdrüsen erinnern (drüsenförmige Krebse). Doch fehlt diesen Drüsen eine Tunica propria und jede Verbindung mit typischen Ausführungsgängen. So giebt es Krebse, deren Alveolen mit einem verhornenden Plattenepithel ausgekleidet sind. Dann ist es leicht, die Diagnose einer epithelialen Geschwulst zu stellen, aber auch hier können Endotheliome und Peritheliome, die gelegentlich ganz ähnliche Bilder liefern, zur Verwechselung Veranlassung geben.

Von grosser Wichtigkeit ist es stets, die Grenzpartien eines Krebses zu untersuchen. Hier findet man fast regelmässig eine starke kleinzellige Infiltration des angrenzenden Bindegewebes als Zeichen einer lebhaften Reaktion gegen den einwuchernden Krebs. Bei gutartigen Geschwülsten, die nicht mechanisch gereizt worden sind oder ulcerieren, pflegt dieselbe zu fehlen.

Man unterscheidet gewöhnlich 1. Die drüsenförmigen Krebse (Adenocarcinoma, Adenoma destruens). 2. Die soliden weichen und harten Krebse (Carcinoma solidum). 3. Die Plattenepithelkrebse (Cancroid).

a) Die drüsenförmigen Krebse.

Die Krebse des Verdauungskanales sind vielfach durch ihren drüsenartigen Aufbau gekennzeichnet. In mikroskopischen Schnitten (*FM. GM. K.*) durch die Übergangsstelle zwischen normaler Schleimhaut und Krebs (z. B. Rectumkrebs) sieht man in dem normalen Abschnitte eine scharfe Trennung zwischen den Schichten der Darmwand und in der eigentlichen Schleimhaut die gewöhnlichen Lieberkühnschen Drüsen mit ihrem einschichtigen, mit Becherzellen reich untermischten Cylinderepithel, dessen Kerne an der Basis stehen und dessen Protoplasma eine helle durchsichtige Beschaffenheit hat. An der Übergangsstelle in den Krebs verdickt sich die Submucosa sehr stark und die Mucosa überzieht noch den Abhang dieses Wulstes, um dann plötzlich zu enden (Fig. 3, Tafel XXVI). Bevor sie das thut, haben sich schon beträchtliche Veränderungen an ihr bemerkbar gemacht. Zunächst zeigt sich eine sehr starke kleinzellige Infiltration zwischen den Drüsen. Auch die verdickte Submucosa ist sehr stark von Rundzellen und Gefässen durchsetzt. Doch besteht noch eine scharfe, durch die Muscularis mucosae gegebene Grenze zwischen beiden. Dann

aber treten plötzlich zwischen den normalen Schleimhautdrüsen unregelmässige, mit den ersteren nicht nachweisbar zusammenhängende drüsenartige Gebilde auf, deren Epithel auffällige Abweichungen zeigt.

Einmal ist dasselbe mehrschichtig und steht viel gedrängter, zweitens zeigen die Zellen eine ganz andere Beschaffenheit (Fig. 4, Taf. XXVI). Das Protoplasma ist dunkler, feinkörnig, die Kerne sind chromatinreicher und wechseln in Grösse und Gestalt. Die Zelle als Ganzes besitzt noch die cylindrische Form, obwohl in dem dichten Gedränge der Zellen auch mannigfache Abweichungen vorkommen. Trotz dieser Epithelveränderung ist die grobe Form der Drüsen noch gewahrt, es findet sich ein Lumen, ein mehrschichtiges Epithel, aber keine Tunica propria. Diese drüsenartigen Gebilde dringen von der Geschwulst her in die Mucosa ein, wölben sie empor und zersprengen sie förmlich in einzelne Teile. Sie sind nichts anderes als die Ausläufer der Krebsgeschwulst. Im Gebiet der eigentlichen Krebsbildung tritt als neues wesentliches und hervorragendes Merkmal die völlige Vernichtung der gewöhnlichen Grenzschicht der Schleimhaut, d. i. der Muscularis mucosae, durch die wuchernden Krebsschläuche hervor. Dieselben durchziehen jetzt in regelloser Anordnung und Form das Gebiet der Submucosa und dringen bis in die Muskularis hinein vor. Diese Durchbrechung der physiologischen Schranken seitens des Epithels sichert die Diagnose bösartiger Wucherung, Carcinom. Je reicher die Krebsmassen wuchern, um so schwieriger wird die Abgrenzung der ursprünglichen Darmwandschichten, zumal eine sehr starke Rundzellenanhäufung, besonders an der Grenze der Neubildung die Struktur des normalen Gewebes verdeckt. In anderen freilich selteneren Fällen gelingt es am Rand des Krebses eine andere Art des Krebswachstums aufzufinden, nämlich die krebsige Entartung der angrenzenden Drüsen. Der Krebs wächst nicht von einem Centrum aus peripher in die Schleimhaut hinein, wie es oben geschildert war, sondern die angrenzenden normalen Drüsen wandeln sich ihrerseits in Krebsstränge um und helfen so den Krebsbezirk vergrössern. Man sieht dann, wenn man von der normalen Schleimhaut gegen den Krebs zu fortschreitet, in einzelnen Drüsen ähnliche Epithelveränderungen, wie man sie in gewissen Polypen finden kann und wie man sie auch nachher in den eigentlichen Krebssträngen wieder trifft. Zunächst schwinden die Becherzellen, die Cylinder-Epithelien verlieren ihre charakteristische Gestalt, sie werden schmäler, der Kern rückt in die Mitte, die Zellen stehen dichter und drängen sich stark, so dass die Kerne in verschiedene Höhe zu liegen kommen, das Epithel geradezu mehrreihig wird. Dann aber finden sich Stellen, wo das Epithel die cylindrische Form ganz verliert, polymorph und deutlich mehrschichtig wird. Dadurch entstehen knospen- und pilzartige Verdickungen des Epithelsaums, die Grenzlinie gegen das Lumen wird unregelmässig höckerig. Endlich verschmelzen die Höcker und das Lumen schwindet streckenweise völlig. Unter dem Druck der enormen

Epithelwucherung geht die Tunica propria bald verloren. Sehr zahlreich sind die Kernteilungsfiguren des Epithels, die im Gegensatz zu der normalen der Drüsenachse parallelen Stellung der Kernspindel alle möglichen Abweichungen in schräger selbst senkrechter Richtung zeigen. Das sind bereits die drohenden Anzeichen carcinomatöser Umwandlung, die sich in vereinzelten Durchwucherungen der Muskularis seitens der veränderten Drüsen endgültig dokumentiert. Je näher man dem Centrum des Krebses kommt, um so reichlicher werden diese Durchwachsungen, um so tiefer reichen sie herab, bis schliesslich das Bild des Carcinoms voll ausgebildet ist. Der Übergang zwischen normalen und veränderten Epithelien einer Drüse kann ein ziemlich plötzlicher sein. Bei diesen carcinomatösen Entartungen muss man indes berücksichtigen, dass ähnliche Bilder dadurch entstehen können, dass Krebsstränge von der Nachbarschaft, vor allem von der Submucosa her gegen die Drüsen vordringen und mit ihnen förmlich verschmelzen. Dann liegt kein primäres Tiefenwachstum einer carcinomatös entarteten Drüse, sondern eine sekundäre Verwachsung mit dem selbständig proliferierenden Krebse vor (Ribbert). Indes lassen einzelne freilich seltenere Beobachtungen keinen Zweifel, dass eine primäre krebsige Degeneration der Drüsen und ein primäres Tiefenwachstum derselben vorkommt. Solche Befunde sind, wenn sie bei beginnender Krebsbildung erhoben werden, sehr beweisend für die Theorie, dass die Krebswucherung mit einer Änderung des Charakters der Drüsenepithelien beginnt. Doch ist zu beachten, dass die völlige carcinomatöse Degeneration der Epithelien nicht unbedingt der eigentlichen Krebswucherung, d. h. der Durchbrechung der Muskularis vorauszugehen braucht, sondern dass auch Drüsen, die abgesehen vom Längenwachstum nur geringfügige unauffällige Veränderungen ihrer Epithelien zeigen, die Grenze der Muscularis mucosae kräftig durchwuchern können, womit selbstverständlich eine Durchsprengung der Tunica propria verknüpft sein muss. Die morphologische Veränderung der Epithelien ist also nur ein äusserliches Kennzeichen, welches die biologische Veränderung der krebsig werdenden Epithelien begleiten kann, aber nicht muss. Andererseits finden sich, wie schon oben gesagt, die ersten Stadien der Epithelveränderung, die Annahme einer dunkleren Färbung, der Schwund der Becherzellen, selbst die Mehrreihigkeit auch in einfachen Polypen des Dickdarms und die Umwandlung der differenzierten Magendrüsenzellen in einfache Cylinderepithelien wird häufig in den atypischen Wucherungen an den Grenzen der Magengeschwüre beobachtet. Solche Befunde genügen also nicht zur Diagnose des Krebses. Kommt es zu den oben geschilderten hochgradigen Epithelveränderungen, so ist der Prozess als sehr verdächtig anzusehen, während der endgültige Beweis der krebsigen Natur erst mit der reichlichen Durchwachsung der Muscularis mucosae seitens der Drüsen erbracht wird. Hauser, Das Cylinderepithel-Carcinom des Magens und des Dickdarms. Jena. Fischer. 1890. — Kaufmann, Unters. über das sog. Adenoma malignum speziell dasjenige der Cervix uteri etc. Virchows Archiv. Bd. 154. 1898. — s. a. Ribbert, p. 304.

b) Der Schleimkrebs.

Auch der Schleimkrebs ist eine häufige Geschwulst des Verdauungskanales, insbesondere des Magens. Er ist schon makroskopisch durch die gallertig durchscheinende Beschaffenheit seiner Schnittfläche gekennzeichnet. Man kann die Krebsstränge in ihrem Verlaufe zwischen den einzelnen Zügen der Muskulatur mit blossem Auge erkennen. *FM. GM. K oder Methylenblaufärbung.* Bei sch. V. sieht man zwischen den Muskelnbündeln zahlreiche ungefärbte Hohlräume, deren Wand mit einem oftmals unterbrochenen Epithelbesatz ausgekleidet ist. Häufig fehlt derselbe ganz, dafür aber sieht man einzelne zellige Elemente zerstreut in der farblosen Inhaltsmasse des Hohlraumes liegen (Fig. 2 und 5, Taf. XXVI). An anderen Stellen wiederum sieht man drüsenartige Schläuche oder auch kompakte Zellzüge die Bindegewebssepten, welche die Muskeln in einzelne Felder abgrenzen, durchziehen. Zwischen ihnen und den erwähnten Hohlräumen bestehen alle möglichen Übergänge. Bei st. V. sieht man, dass sich die erwähnten Schläuche und Züge aus cylindrischen oder polymorphen Zellen zusammensetzen, welche eine deutliche epitheliale Aneinanderlagerung erkennen lassen. Das Aussehen der Zellen wechselt, die cylindrischen ähneln den Becherzellen des Darmes, die polymorphen haben bald einen körnigen, bald einen mehr durchscheinenden, deutlich aufgetriebenen Protoplasmaleib. Im letzteren Falle zeigen die Zellen eine Kugelform und der Kern ist durch die helle Inhaltsmasse platt an die Wand gedrückt. Gerade in den erwähnten Hohlräumen finden sich diese kugeligen Zellen recht häufig. Der übrige Inhalt wird von einer fädig-körnigen ungefärbten Masse gebildet, welche noch Trümmer von Zellen oder Zellkernen enthalten kann.

Diese fädig-körnigen Massen sind Schleim, welcher durch die Härtung in dieser Form geronnen ist. Der schleimige Charakter der Inhaltsmassen wird auch durch die bekannten Schleimfärbungen (an den FM.-Präparaten durch Methylenblau) bewiesen. Jetzt färben sich die sonst hellen Hohlräume sehr intensiv dunkelblau (Fig. 1, Taf. XXVI). Dabei finden sich auch schon die allerersten Anfänge der Schleimproduktion in den Schläuchen und Zellzügen. Der Schleim ist das Sekret der Krebszellen und die Schleimbildung zeigt sich in der Auftreibung und Anfüllung des Zellleibes mit den erwähnten hellen, jetzt blaugefärbten Massen. Durch Ausstossung oder durch Zerfall der Zelle wird der Schleim frei und bildet dann den Inhalt des ursprünglich von den Zellen eingenommenen Raumes.

c) Die soliden weichen Krebse.

Während sich der drüsenförmige Krebs durch einen typischen Aufbau, der Schleimkrebs durch sein besonderes Produkt auszeichnet, giebt es zellreiche Krebse, an denen eine bestimmte Funktion oder ein typischer Bau nicht zu bemerken ist. Man findet solche in allen drüsigen Organen, be-

sonders häufig an der Mamma. *FM. GM. K.* Schon bei seh. V. erkennt man als besonderes Merkmal die Zusammensetzung des Krebses aus zahlreichen soliden Zellsträngen, welche an Dieke, Gestalt, Verlauf etc. mannigfaltige Abweehselung zeigen (Fig. 6 Taf. XXIV). Ein sehr häufiges Bild ist die netzförmige Struktur; sie beruht darauf, dass die Zellmassen in den Lymphgefässen oder in den Lymphspalten des Gewebes liegen. Der Form der Lymphfgefässe entsprechend finden sieh knotenförmige Auftreibungen in den Strängen. Der bösartige Charakter der Wueherung tritt darin besonders deutlich hervor, dass die Zellstränge in das die Mamma umgebende Fettgewebe eindringen (Fig. 1 Taf. XXV). Zur Untersuehung wählt man daher am besten Stüeke aus den Grenzbezirken der Gesehwulst. Auch hier fehlt nieht die starke, kleinzellige Infiltration als Zeiehen der Reaktion des lebenden Gewebes gegen den Krebs. Die Zellstränge setzen sich aus polymorphen Epithelien zusammen. Eine Membrana propria fehlt völlig, ebenso eine bestimmte Anordnung der Zellen, vielmehr sind dieselben regellos aneinander gelagert. Man achte aueh auf Krebseinwueherungen in die Wandungen und das Lumen der Blutgefässe (elastisehe Faserfärbung).

d) Harter Krebs (Scirrhus).

Die harten Krebsformen sind durch das Überwiegen des Bindegewebes gegenüber den eigentlichen Krebszellen eharakterisiert. Sie finden sich sehr häufig an der Mamma und bedingen die diagnostiseh verwertbare Einziehung der Mamilla. *FM. GM. K.* Im Gegensatz zu den harten Knoten der Fibroadenome lassen sieh diese Krebse nieht aus dem übrigen Brustdrüsengewebe glatt herausschälen, sondern sind mit ihm innig verbunden, so dass nur eine Entfernung der ganzen Mamma den Krankheitsherd beseitigen kann. Im mikroskopischen Bilde sieht man ein derbfaseriges, zum Teil hyalin verändertes Bindegewebe, in welchem spärliche, solide Epithelstränge aufzufinden sind (Fig. 2, Taf. XXV). Die Zellen der letzteren sind oft so klein und protoplasmaarm, dass man annehmen muss, die Krebszellen würden dureh das überhandnehmende Bindegewebe förmlich erdrückt. In den peripheren Abschnitten der Geschwulst kann man frischere Krebswueherungen, die mit den beim weiehen Krebs beschriebenen Bildern übereinstimmen, auffinden.

Im Anschluss an diese Krebse der Mamma sei noch besonders betont, dass selbst bei ganz kleinen Krankheitsherden eine Verschleppung der Krebszellen in die Lymphknoten der Aehseihöhle statt gehabt haben kann und deshalb bei dem Verdaeht auf Krebs der Mamma die letzteren mit entfernt werden müssen. Aueh wenn keine erhebliehe Sehwellung oder Verhärtung besteht, so lassen sich doeh häufig in diesen Lymphknoten die beginnenden Metastasenbildungen mikroskopiseh naehweisen (s. pag. 209).

e) Der Plattenepithelkrebs (Cancroid).

Die eharakteristisehe Krebsform der äusseren Haut ist das Cancroid, welches sich am häufigsten an der Lippe, den Rändern chronischer Haut-

geschwüre, beim Lupus u. s. w. entwickelt. Die auffallende Härte und das tiefe Hineinreichen der weisslichen Geschwulststränge bis in die Subcutis oder gar in die Muskulatur erlauben oft schon makroskopisch die betreffende Diagnose.

Das frische Zupfpräparat ergiebt einen reichen Wechsel besonders grosser rundlicher, spindelförmiger, halbmondförmig gebogener Zellen, an denen man bei starker Abblendung nicht selten feinste stacheliche Fortsätze, wie sie den Stachelzellen der Epidermis eigentümlich sind, nachweisen kann. Von der Fläche gesehen erscheinen die Stachelzellen in feinen und regelmässigen Streifen punktiert. Zwischen diesen isolierten Zellen liegen häufig grössere zusammenhängende Haufen aus denen hier und da hellere deutlich geschichtete Körperchen (Cancroidperlen, Schichtungskugeln) herausleuchten. An anderen Stellen liegen letztere frei, sind zum Teil zertrümmert und man kann deutlich sehen, dass sie aus zwiebelartig geschichteten Zellen aufgebaut sind.

FM. GM. K oder Pikrokarmin oder Gram oder van Gieson.

Bei der Besprechung des Lupus wurden bereits Wucherungen der Epitheldecke erwähnt, welche durch den infektiösen Reiz bedingt waren. Auch bei den Warzen fand sich eine vermehrte Epithelbildung, aber niemals oder selten überschritten diese Epithelwucherungen das eigentliche Gebiet der Cutis. Dagegen sieht man bei der Krebsbildung die epithelialen Stränge und Zapfen bis in die eigentliche Subcutis hineinreichen. Allerdings ist es schwer, die Grenze zwischen Cutis und Subcutis in solchen Fällen anzugeben, da im Gebiete der Krebswucherung eine sehr starke bindegewebige Neubildung, welche die Epitheldecke in die Höhe hebt, zu bestehen pflegt. Man muss sich deswegen an diejenigen Gebilde halten, welche normalerweise in der Subcutis liegen, das sind die Schweissdrüsenknäuel, die Haarwurzeln und die grossen Gefässe. Berühren die von der Oberfläche ausgehenden Epithelzapfen diese Gebilde, so handelt es sich um eine Überschreitung der physiologischen Grenze, folglich um Carcinom (Fig. 3 Taf. XXIV). Wie bei allen anderen Krebsen, so findet sich auch hier eine reichliche kleinzellige Infiltration, besonders an der Grenze der wachsenden Geschwulst. Die auffällig breiten Epithelstränge, welche sehr häufig durch netzförmige Anordnung den Einbruch des Krebses in das Lymphgefässnetz beweisen, setzen sich wie die normale Epitheldecke aus verschiedenen Schichten zusammen. Die Grenze gegen das Bindegewebsgerüst bilden die basalen Cylinderzellen, dann folgt eine mehrfache Schicht von Stachelzellen, deren Stacheln in manchen Krebsen ganz besonders deutlich hervortreten, und endlich verhornende Zellen, welche sich zumeist in Gestalt geschichteter Kugeln, den oben erwähnten Cancroidperlen, anhäufen (Fig. 4 Taf. XXIV). Während die äusseren Zelllagen dieser Kugeln noch kernhaltig sind, zeigt das Centrum meist eine totale Verhornung. Bei Färbung mit Pikrokarmin nehmen diese Kugeln einen gelben, bei

Färbung nach Gram einen blauen Farbenton an, falls die Härtung des Stückes in Alkohol stattgefunden hat. In manchen Fällen zeigen die Krebsstränge wesentliche Abweichungen von dem oben geschilderten Verhalten, insofern die Zusammensetzung eine mehr regellose ist, die einzelnen Zellen und insbesondere die einzelnen Kerne stärkere Abweichungen von der Norm zeigen, kurzum sich ähnliche Vorgänge an ihnen abspielen, wie sie bei den Sarkomzellen (pag. 269) genauer geschildert worden sind. Geringfügige Variationen dieser Art finden sich auch in sonst regelmässiger gebauten Cancroiden. Ferner kann man wie an der normalen Epidermis, so auch an den von ihr ausgehenden Krebssträngen eine Durchsetzung des Epithels mit Leukocyten feststellen. Diese häufen sich gern im Centrum der Cancroidperlen an und bilden dort förmliche kleine Abscesse.

f) Die Krebsmetastasen.

Der Hauptweg der Verschleppung von Krebszellen ist bereits bei der Besprechung der Lymphknoten erwähnt worden. Für die Krebse der Unterleibsorgane kommen hingegen weniger die Lymphgefässe als vielmehr die abführenden Blutwege in Betracht. So ist erklärlich, dass die Magen- und Darmkrebse zu einer Metastasenbildung in der Leber führen, wobei die Pfortader die Vermittelung spielt. Diese sekundären Krebsbildungen in der Leber können zweierlei Form annehmen.

1. Der knotige Leberkrebs. *FM. GM. K.* Die Leber ist dabei von einer Unzahl weisslicher, markiger Knoten durchsetzt, die sehr häufig im Centrum eine gelbe und rötlichbunte Farbenmischung erkennen lassen. Wie die frische Untersuchung lehrt, sind diese Farbentöne durch ausgedehnte Verfettungen der Geschwulstzellen und durch Blut, auch Galle, bedingt. Diesen Centren entsprechend finden sich an den oberflächlich gelegenen Geschwulstknoten dellenförmige Vertiefungen der Leberoberfläche (Krebsnabel). Schon mit blossem Auge ist um die Knoten herum eine Verschiebung des Lebergewebes in der ganzen Anordnung der Leberläppchen wahrzunehmen. An den Schnittpräparaten durch die Grenze zwischen Krebsknoten und Lebergewebe erkennt man mikroskopisch diese Druckwirkung sehr deutlich an einer Abplattung der angrenzenden Leberzellen, welche in ringförmigen Schichten den Geschwulstknoten umgeben (Fig. 5, Taf. XXV). Die abgeplatteten und atrophischen Leberzellen sind durch den reichlichen Gehalt an braunem körnigen Pigment ausgezeichnet.

2. Der infiltrierte Leberkrebs. Hier ist das Lebergewebe in diffuser Weise von Krebsgewebe durchsetzt, so dass makroskopisch die grobe Struktur noch deutlich gewahrt sein kann. *FM. GM. K.* In den mikroskopischen Schnitten fällt sofort auf, dass die Leberzellenbalken nicht durch die schmalen, hellen, den Kapillarräumen entsprechenden Spalten getrennt sind, sondern dass letztere von Zellzügen ausgefüllt sind, die sich durch ihre stärkere Protoplasma- und Kernfärbung von den schwach-

gefärbten Leberzellenbalken scharf unterscheiden. In der That zeigt die st. V., dass es sich um Krebszellen handelt, welche das Kapillarrohr ausfüllen und in gegenseitiger Aneinanderlagerung die wechselreichsten Formen angenommen haben. Hier und da gelingt es auch, in den noch krebsfreien Abschnitten des Lebergewebes die ersten Anfänge der Metastasen in einer Ausfüllung der kleineren Pfortaderäste mit Krebszellen zu erkennen.

Über die feinere Histologie der Krebswucherungen in Blut- und Lymphgefässen s. Goldmann, Beiträge zur klin. Chir. Bd. XVIII. 1897.

17. Maligne Chorionepitheliome.

Zu den neuerdings genauer studierten und häufiger beobachteten Geschwülsten des Uterus gehören die von dem Zottenepithel ausgehenden bösartigen Wucherungen. Sehr häufig ist die Ausstossung einer Blasenmole der Geschwulstentwickelung einige Monate vorausgegangen. Die drohenden Kennzeichen sind immer wiederholte Blutungen, welche an die Stelle einer regelmässigen Menstruation treten. Die Diagnose der Geschwülste ist um so wichtiger, als schon kleine Tumoren zu reichlicher Metastasenbildung besonders in der Lunge führen können. Härtung der durch Ausschabung gewonneneu Massen in *FM. GM oder Celloidineinbettung. K.*

Die mikroskopischen Bilder sind ausserordentlich wechselnde, indem die beiden charakteristischen Bestandteile des Chorionepithels, nämlich die syncytialen Massen und andererseits die Zellen der Langhansschen Schicht in buntem Wechsel durcheinander gemischt sein können. Doch giebt es Geschwülste, bei welchem bald die eine, bald die andere Zellform überwiegt oder den ausschliesslichen Bestandteil bildet. Wirkliche Zotten mit einem sehr weitmaschigen (ödematösen) Bindegewebsgerüst, welches der Gefässe völlig entbehrt (Zotten der Blasenmole), können sich noch innerhalb der Geschwulst vorfinden und man kann sehen, dass die Zellwucherungen mit ihrem Epithelbesatz zusammenhängen. Schon bei der normalen Schwangerschaft können Zotten in die offenen Uterusvenen hineingeraten und verschleppt werden, gehen dann aber regelmässig zu Grunde. Findet dagegen bei diesen bösartigen Formen von Epithelwucherung eine Verschleppung von Zotten, die ihre Lebensfähigkeit also noch lange nach Ausstossung der Frucht behalten, statt, so giebt das Epithel der Zotte an der Anheftungsstelle Anlass zur metastatischen Geschwulstbildung. Das bindegewebige Gerüst der Zotte beteiligt sich nicht an derselben. Häufig sind in den durch Ausschabung gewonnenen Stücken der Hauptgeschwulst nur die Epithelwucherungen (ohne Zottenreste) zu finden, und man kann, falls die Muskulatur mit getroffen ist, das Vordringen der Geschwulst in die Uteruswand genauer verfolgen. Während bei der normalen Schwangerschaft nur die obersten Schleimhautschichten von den fötalen Zellen überschwemmt sind und nur in der Umgebung der Gefässbündel eine dichtere Durch-

setzung der oberflächlichen Muskelbündel statthat (s. pag. 253), sieht man hier das Muskelgewebe von einzelnen Zellen oder Zellzügen förmlich aufgefasert oder ganz zum Schwund gebracht. Besonders auffällig ist noch der grosse Reichtum der Muskulatur an starkgefüllten dünnwandigen Gefässen, an deren Wand sich die Chorionepithelien mit Vorliebe anlegen, um sie schliesslich zu durchbrechen und in das Gefässlumen einzudringen (Fig. 6, Taf. XXV). Die Folgen davon sind natürlich reichliche Hämorrhagien. Umgekehrt kann man grössere Venen mit Zottenresten und gewuchertem Epithel ausgefüllt sehen, welche dann das Centrum für eine weitgehende Zelleninvasion in die Nachbarschaft abgeben. Alle diese Verhältnisse erklären den auffällig roten Farbenton, welcher diese Geschwülste auszeichnet. Der rasche Einbruch der Geschwulstzellen in die Gefässe muss auch frühzeitig zu den gefürchteten Metastasen auf dem Blutwege führen. Es ist nicht immer leicht, aus den am Curettement erhobenen Befunden die Diagnose auf bösartigen Tumor des Zottenepithels zu stellen. Findet man nur wenige, wenn auch grössere Haufen fötaler Zellen, ja sogar fötale Zellen zwischen Muskelfasern, so kann es sich immer noch um die Reste einer normalen Schwangerschaft oder einer unschuldigen Blasenmole handeln. Denn solche Reste bewahren noch sehr lange ihre Lebens-, wenigstens ihre Tinktionsfähigkeit. Erst wenn man wirklich geschwulstartige, nur aus fötalen Zellen bestehende Massen, womöglich mit zahlreichen Kernteilungsfiguren findet, oder in den mitgerissenen Muskelbündeln ganze Scharen von fötalen Zellen liegen, ist die Diagnose gesichert.

Bei *frischer Untersuchung* zeichnen sich die Geschwülste durch feinkörnige Fetteinlagerungen (syncytiale Elemente) und Glykogenreichtum (Langhanssche Zellen) aus.

Litt.: Marchand, Monatsschrift f. Geburtsh. u. Gyn. 1895. Bd. 1 und Zeitschr. f. Geburtsh. u. Gyn. Bd. 32. 1895 u. Bd. 39. 1898. — Zus. Ref. s. Lubarsch-Ostertag. Ergebnisse. V. 1898.

18. Die suprarenalen Epitheliome.

Wir verstehen darunter Geschwülste, welche aus versprengten Nebennierenkeimen hervorgehen (Grawitz). Man findet sehr häufig in sonst normalen Nieren dicht unter der Kapsel gelegene, scharfbegrenzte halblinsen- bis linsengrosse flache Körperchen von intensiv gelber Farbe. *Untersucht man dieselben frisch,* so zeigen sie sehr stark verfettete polyedrische Zellen. *FM. GM. K.* An mikroskopischen Durchschnitten durch diese Gebilde sieht man, dass dieselben die Struktur der Nebennierenrinde besitzen. Sie zeigen ein fast ausschliesslich aus Kapillaren aufgebautes Stroma, dessen Maschen von polyedrischen Zellen ausgefüllt sind. Oft sieht man auch eine Trennung in zwei oder drei Schichten, entsprechend der Zona glomerulosa, fasciculata und reticularis der eigentlichen Nebenniere. Die ganze Geschwulst ist durch eine bindegewebige Kapsel von

dem übrigen Nierengewebe mehr oder weniger scharf getrennt. Durch die bestehenden Lücken der Kapsel hindurch findet sich zuweilen eine Vermischung der Gewebe, ja es können harnkanälchenartige Drüsenkanäle und aus ihnen hervorgegangene Cysten mitten in den beschriebenen Gebilden aufgefunden werden. Diese drüsigen Gebilde können, wie neuere Beobachtungen lehren, auch sehr wohl Reste der Urniere sein.

Aus diesen Merkmalen geht hervor, dass es sich bei diesen kleinen Tumoren um Teile der Nebenniere handelt, welche in der embryonalen Entwickelungsperiode der Niere von letzterer umschlossen worden sind. Aus diesen versprengten Nebennierenkeimen können nun auch grössere gutartige und selbst bösartige Geschwülste hervorgehen, welche sich makroskopisch ebenfalls durch ihre auffällig gelbe Farbe auszeichnen. Häufige Blutungen und Nekrosen können das Bild denjenigen der sogenannten Peritheliome (siehe oben) noch ähnlicher machen. Bei der *frischen Untersuchung* findet sich neben der Verfettung ein reichlicher Glykogengehalt der Geschwulstzellen. *Zum Nachweis desselben in den Schnittpräparaten bedarf es der Alkoholhärtung. Für die Erhaltung der übrigen Struktur ist F M besser geeignet. G M. K.* Mikroskopisch zeigen die Geschwülste sehr wechselnde Bilder, indem sie bald den Bau der gewöhnlichen Nebenniere wiederholen, bald mehr den Peritheliomen gleichen, indem die den Kapillaren direkt aufsitzenden Zellen eine hohe cylindrische Form annehmen und ein deutliches Lumen begrenzen, so dass dadurch ein adenomatöser Bau vorgetäuscht wird. Endlich aber können rein sarkomatöse Abschnitte gefunden werden, indem die wuchernden Nebennierenzellen in dichte Züge spindeliger Sarkomzellen übergehen. Sehr häufig ist der Befund von Riesenzellen in diesen Geschwülsten. Ist der Ausgang aus richtigem Nebennierengewebe nicht mehr festzustellen, so ist natürlich die Entscheidung oft sehr schwer, ob ein gewöhnliches Peritheliom oder eine Nebennierengeschwulst vorliegt.

Litt.: Ricker, Zur Histologie der in der Niere gelegenen Nebennierenteile. Centrbl. f. allg. Path. etc. Bd. VII. 1896. — Litteratur bei Weiss, Zieglers Beiträge. Bd. 24. 1898 und Buday ibidem. — Busse, Virchows Archiv. Bd. 157. 1899.

19. Die Dermoid- und Atheromcysten.

Mit dem Namen Dermoid und Atherom bezeichnet man cystische Geschwülste, deren Wandungen den Charakter der äusseren Haut zeigen. Sie finden sich am häufigsten im Gebiete der äusseren Haut, aus welcher sie durch Abschnürung in der fötalen Entwickelungsperiode hervorgegangen sind. Der Inhalt der Dermoide besteht aus einem talgähnlichen Brei, welcher durch den reichlichen Gehalt an Haaren besonders gekennzeichnet ist. Durch den letzteren unterscheiden sie sich von den einfachen sogenannten Atheromcysten, welche durch cystische Erweiterung von Haarbälgen ent-

stehen, oder einfache, ebenfalls fötal abgeschnürte Epidermoidcysten darstellen. Der talgartige glitzernde Inhalt ist allen diesen Cysten gemeinsam. Bei mikroskopischer Untersuchung besteht er aus fettigem Detritus, zahlreichen kernlosen Plattenepithelien und grossen Mengen von Cholestearin. Die kernlosen Plattenepithelien sind nur noch an ihrem äusseren sehr zarten Kontur erkennbar und erzeugen bei dichter Aneinanderlagerung wabenartige Figuren. *FM. GM. K.* Bei der mikroskopischen Untersuchung der Wand treten die Unterschiede zwischen den eigentlichen Dermoidcysten, den Epidermoidcysten und den einfachen Retentionscysten der Haarbälge deutlich hervor. Die Retentionscysten (Follikelcysten) zeigen eine einfache, glatte, bindegewebige Wand mit einer dünnen Plattenepithel lage, die Epidermoidcysten (das sind die gewöhnlichen Kopfatherome), einen bindegewebigen Papillarkörper mit geschichteter Epidermis und endlich die Dermoide eine richtige Hautstruktur mit allen ihren Anhängen, Haarbälgen, Schweissdrüsen und Talgdrüsen. Die Talgdrüsen sind oft unförmlich gross, hypertrophisch und die Schweissdrüsen zeigen eine oft kolossale Verdickung der spindligen Zellen ihrer Tunica propria.

Litt.: Litteratur in Lubarsch-Ostertags Ergebnissen. II. 1895. — Über Cholesteatome, Epidermoide, Dermoide s. a. Bostroem, Centralbl. f. allg. Path. Bd. VIII. 1897.

20. Das Teratom (embryoide Geschwülste).

Die Teratome sind Geschwülste, welche aus verschiedenen Geweben des menschlichen Körpers zusammengesetzt sind. Man findet sie am häufigsten in den Geschlechtsdrüsen. In dem Eierstock besitzen sie gewöhnlich die Gestalt einer Cyste, welche zum Teil mit richtiger Haut ausgekleidet ist, so dass sie bislang als Dermoidcysten bezeichnet wurden. Nach neueren Untersuchungen (Wilms) besitzt jedoch diese anscheinend dermoidale Cyste einen kompliziert gebauten sogenannten Kopfhöcker, d. h. einen warzenartigen Vorsprung, der besonders reichlich mit Haaren besetzt ist. Schon von aussen lassen sich an demselben knöcherne Bestandteile durchfühlen. Nicht selten sieht man an ihm richtige Zahnbildungen. *FM. Entkalkung. Einbettung in Celloidin. K.* (*Elastische Faserfärbung. Markscheidenfärbung.*)

Zur Untersuchung dient am besten der höckerige Vorsprung, daneben noch Teile der Wand.

An mikroskopischen Schnitten durch den Höcker sieht man, dass derselbe von einer stark verdickten Haut überzogen ist, welche zahlreiche Haarbälge, hypertrophische Talgdrüsen und Schweissdrüsen mit stark verdickter Tunica propria enthält. In der Cutis finden sich auch zahlreiche Bündel glatter Muskelfasern. Die Subcutis besteht aus Fettgewebe, dann folgt meist eine den Höcker quer durchsetzende knorpelige oder knöcherne Lamelle. In der Tiefe des Zapfens endlich finden sich die allerverschie-

densten Bildungen, cystische Hohlräume mit Flimmerepithel und einer aus glatten Muskeln und Knorpelspangen bestehenden Wand, welche auch richtige Schleimdrüsen enthalten kann, also ganz den Typus der Luftröhrenschleimhaut wiederholt. Andere Cysten sind mit zottenförmigen Erhebungen und Cylinderepithel, mit lymphknötchenartigen Bildungen und einem Ring aus glatter Muskulatur ausgestattet, entsprechen also dem Darmkanal. Endlich findet sich Hirnsubstanz mit Corpora amylacea, Nervenfasern, spinalen Ganglien. Dieser ausserordentliche Reichtum an den verschiedensten Geweben, unter denen auch Speicheldrüsen und Schilddrüsen nicht fehlen, deutet schon darauf hin, dass diese Geschwulst aus einer Eizelle oder einer ihr verwandten Zelle (Ureizelle) hervorgegangen sein muss. Der Umstand, dass diese cystischen Bildungen durch eine mit Mundschleimhaut ausgekleidete, an der Seite des Höckers gelegene Bucht mit der eigentlichen Haupthöhle der Cyste kommunizieren, hat dazu geführt, diesen ganzen Höcker als die Kopfanlage eines verkümmerten Embryos aufzufassen; an ihm wäre dann die Kopfhaut mit Haaren, Schädeldecke, Gehirn mit den spinalen Ganglien und Nerven, die Mundbucht und die Anfänge des Darmkanals mit seinem respiratorischen Zweige ausgebildet.

In dem Hoden finden sich meist solide, nur von kleineren Cysten durchsetzte Geschwülste, die sich gewöhnlich durch ihren reichlichen Knorpelgehalt makroskopisch auszeichen *F M. G M. K.* Die mikroskopische Untersuchung ergiebt ein äusserst buntes Bild, indem die bei den Ovarialteratomen erwähnten Gewebe und cystischen Bildungen in mannigfachem Durcheinander sich darstellen, so dass hier auf eine Wiederholung verzichtet werden kann (Figur 6, Tafel XXVII). Man könnte annehmen, dass die einheitliche embryonale Anlage förmlich zersprengt worden ist. Sehr leicht finden sich an diesen Geschwülsten sarkomatöse oder carcinomatöse Entartungen.

Litt.: Wilms, Deutsches Arch. f. klin. Med. Bd. LV. 1895 und Zieglers Beiträge. Bd. XIX. 1896.

Rückblick auf die Geschwülste.

Überblicken wir noch einmal die Reihe der Geschwülste und die bei der histologischen Untersuchung gewonnenen Bilder, so drängt sich von neuem die Frage nach der Entstehungsart und der Ursache dieser merkwürdigen Bildungen auf. Eine kurze und glatte Antwort giebt es darauf nicht. Indes haben die neueren, insbesondere auch die durch Ribberts Anregung hervorgerufenen Untersuchungen die alte Cohnheimsche Ansicht, dass sich viele Geschwülste aus embryonal versprengten oder abgeschnürten Keimen also aus Gewebsmissbildungen entwickeln, wesentlich gestützt. Für die Hypernephrome, manche Myome, Neurome, Gliome, ist das wahrscheinlich gemacht oder sicher gestellt. Aber andere Geschwülste entwickeln sich aus anscheinend normalem Gewebe. Fehlt es hier schon an einer

Erklärung, so noch mehr bei den bösartigen Geschwülsten. Hier aber beginnt erst die eigentliche Schwierigkeit. Die gutartigen Geschwülste gehorehen noch den für die Existenz des Trägers notwendigen Gesetzen, die bösartigen nicht mehr. Sie zeigen eine den normalen Zellen gegenüber enorm gesteigerte Wachstumsenergie. Die Mehrzahl der neueren Autoren betrachtet dieselbe als Folge einer primären Veränderung des Zelleharakters, deren Ursaehe noch völlig unbekannt ist. Ribbert dagegen glaubt, dass der bösartigen Geschwulstbildung, insbesondere der Krebsbildung erst ein Stadium der Bindegewebswucherung vorausgeht, welche z. B. die Epithelien der Haut oder der Schleimhautdrüsen abschnürt. Diese Absehnürung, diese Loslösung aus dem normalen Verband macht die Zellen zu selbständigen, schrankenlos wuchernden Lebewesen. Gegen diese Anschauung sprechen gewichtige Umstände. Abgesehen davon, dass bei manchen beginnenden Krebsen keine Abschnürungen durch wucherndes Bindegewebe, sondern nur histologische Veränderungen der Epithelien, die auf eine primäre Charakteränderung hindeuten, nachgewiesen werden können, giebt es zahlreiehe Fälle, wo Epithelien in Bindegewebe verlagert, von Bindegewebe abgesehnürt werden, in Bindegewebe und Muskulatur hineinwaehsen, ohne dass sich daraus bösartige Geschwülste entwickeln. Das beste Beispiel bietet die Placentarentwickelung. Zahlreiche fötale Epithelzellen wandern in das mütterliche Bindegewebe und die Muskulatur hinein, werden sogar im Körper verschleppt und nie kommt es zur Gesehwulstbildung. Und in den Fällen von Blasenmole, die sich besonders dureh eine primäre lebhaftere fötale Epithelwueherung von der normalen Plaeenta unterseheidet, kommt es so leieht zur Entwiekelung bösartiger Tumoren. Dieses Beispiel, wie viele andere, weisen durchaus auf das Epithel, als den Sitz der primären Veränderung, hin. Ob diese Charakteränderung des Epithels durch meehanisehe, ehemisehe oder parasitäre Reize hervorgerufen wird, wissen wir nicht.

Die parasitäre Theorie hat schon manche Wandlungen durchgemaeht. Die zunächst gefundenen Krebsbacillen haben sich als harmlose Sehmarotzer herausgestellt. Dann kamen die Protozoen an die Reihe. Die schon mehrfach, besonders bei den Krebsen beschriebenen kolloiden und hyalinen Degenerationen des Protoplasmas, die Veränderungen, Verlagerungen und Zerfallserscheinungen des Chromatins, sie alle haben durch die täusehende Ähnlichkeit der entstehenden Produkte den Glauben wachgerufen, dass es sich um Parasiten aus der Klasse der Protozoen, insbesondere um Sporozoen handelt. Indes ist der Beweis noeh nieht erbraeht. Die Sporozoentheorie wurde freilich durch die Befunde von Coccidien in den Darm- und Gallengangsepithelien von Säugetieren (z. B. Kaninchen) wesentlich gestützt. In der menschlichen Pathologie wird das sog. Molluscum eontagiosum (Epithelioma eontagiosum) von versehiedenen Seiten als eine derartige Sporozoenkrankheit aufgefasst. Es handelt sieh um kleine, höchstens

erbsengross werdende Knötchen in der Haut, die aus einer feinen centralen Öffnung auf Druck einen talgähnlichen Brei entleeren (Fig. 1 Taf. XIX). Auf dem Durchschnitt zeigen sie schon bei sch. V. einen lappigen Bau. Es sieht aus, als wenn die Haut in Form einer kleinen Tasche eingestülpt wäre. Die Epithelzapfen sind im Bereich der Tasche kürzer und breiter als an der Oberfläche und dringen buckelförmig gegen das Bindegewebe vor. Statt des normalen Verhornungsprozesses sieht man bei st. V. eine in den mittleren Schichten des Rete Malpighi beginnende eiförmige Auftreibung fast sämtlicher Epithelien. Der Kern wird dabei an die Wand gedrückt. Das ursprünglich wabenartig gebaute Protoplasma geht später eine hyaline homogene Umwandlung ein. Das ganze Gebilde bekommt einen scharfen, etwas glänzenden Saum. Der diesem eiförmigen Körper anhängende Zellrest, welcher sehr schöne Keratohyalinkörner aufweist, geht samt dem Kern in den oberen Schichten bis auf einen dünnen Saum oder auch vollständig verloren und die den Coccidien äusserlich gleichenden Gebilde werden frei. Auch hier fehlt noch der allgemein anerkannte Beweis für die parasitäre Natur des Leidens.

In neuester Zeit sind die Hefepilze als Erreger der bösartigen Geschwülste angesprochen worden. Die in Deutschland angestellten experimentellen Untersuchungen haben diese Theorie nicht unterstützt (s. Petersen u. Exner, Beitr. z. klin. Chir. Bd. XXV und Busse, Ergebnisse von Lubarsch-Ostertag, V. 1898). Indes fordern die besonders von italienischen und englischen Forschern (Sanfelice, Ruffer, Plimmer u. a.) erhobenen positiven Befunde hefeähnlicher Gebilde in Krebsen zur kritischen Nachuntersuchung auf.

Die Methode von Plimmer (The Practitioner, Vol. 62, 1899) zum Nachweis der parasitenähnlichen Gebilde ist folgende:

1. Härten kleinster Stückchen in Hermannschem Gemisch 12—24 Stunden.

1% Platinchloridlösung	15 Teile,
2% Osmiumsäure	4 Teile,
Eisessig	1 Teil.

2. Gründliches Auswaschen 12—24 Stunden und Nachhärtung in Alkohol von steigender Konzentration.
3. Einbetten in Paraffin. Schneiden und Aufkleben der Schnitte.
4. Entparaffinieren. Übertragen in Alkohol.
5. Übertragen in Wasserstoffsuperoxyd (1/4—1/2 Stunde) bis das Schwarz aus den Schnitten geschwunden ist.
6. Abspülen in Wasser.
7. Färben: Die Schnitte kommen für 2 Stunden in 4% Eisenalaunlösung. Auswaschen und Übertragen in 0,5% wässrige Hämatoxylinlösung für 1/2 Stunde. Zurückbringen in Eisenalaunlösung bis zur richtigen Differenzierung (Kerne dunkel, Protoplasma fast farblos).
8. Gründliches Auswaschen in Wasser (3—6 Stunden).
9. Färben in 1% Ehrlichschen Neutralrot (dasselbe muss neutral sein, reagiert es sauer, so muss ein Alkalizusatz stattfinden).

III. Teil.

Technische Bemerkungen

zu den

mikrophotographischen Aufnahmen.

Ein genaueres Eingehen auf die technischen Fragen der Mikrophotographie soll an dieser Stelle nicht beabsichtigt sein. Wer sich für die Gesetze der Optik, soweit sie bei der Mikroskopie und der Mikrophotographie in Anwendung kommen, interessiert und sich über die technische Ausführung der Mikrophotographien genauer orientieren will, sei auf die Werke von L. Dippel, Grundzüge der allgemeinen Mikroskopie, Braunschweig, Vieweg & Sohn, 1885, A. Miethe, Photographische Optik, Berlin 1893, R. Neuhaus, Lehrbuch der Mikrophotographie, Braunschweig, Harald Bruhn 1898, C. Kaiserling, Praktikum der wissenschaftlichen Photographie, Berlin, C. Schmidt, 1898, F. Schmidt, Kompendium der praktischen Photographie, Wiesbaden 1899, N. Lachtin, Grundriss der Mikrophotographie, verwiesen. Hier erübrigt es nur, die von uns angewandten Methoden und Instrumente etwas eingehender zu schildern.

Die für mikrophotographische Aufnahmen bestimmten Schnitte sollen gewöhnlich nicht dicker als 6—8 μ sein. Für schwächere Vergrösserungen genügen auch solche von 10—12 μ Dicke. Im allgemeinen ist die Paraffineinbettung wegen der Möglichkeit, feinere Schnitte herzustellen, der Celloidineinbettung vorzuziehen. Doch ist letztere in bestimmten Fällen nicht zu umgehen. Fast sämtliche für den Atlas benutzten Schnitte wurden mit dem Beckerschen Schlittenmikrotom hergestellt.

Die Auswahl der richtigen Farbe ist jetzt nicht mehr so schwierig wie früher, wo man die Technik der orthochromatischen Platten und der Farbenfilter nicht so beherrschte wie heute. Als einfachste Kernfärbung erweist sich immer das Hämatoxylin. Meist empfiehlt es sich, dasselbe ohne Kontrastfärbung, wie z. B. Eosin, zu gebrauchen. Auch bei den Bakterienfärbungen sind die violetten Farbstoffe (z. B. Methylviolett) den blauen (z. B. Methylenblau) vorzuziehen (s. a. W. Gebhardt, Die mikrophotographische Aufnahme gefärbter Präparate, München 1899, Seitz & Schauer). — Über die richtige Auswahl der Farbenfilter s. später.

Neben dünnen und glatt liegenden Schnitten sind ferner die passenden Objektive für das Gelingen der Aufnahme von grosser Wichtigkeit. Die für die Mikrophotographie geeignetsten Linsensysteme sollen folgende

Bedingungen erfüllen: grösstmögliche Bildebene, höchstgesteigertes Abbildungsvermögen und grösste Farbenreinheit. Die früher konstruirten schwächeren Apochromaten litten an dem Übelstand einer starken Abweichung der Bildebene, während die stärkeren Systeme ganz gut für mikrophotographische Aufnahmen benutzt werden konnten. Die Schwierigkeit bei den schwächeren Objektiven lag darin, alle drei Bedingungen auf einmal zu erfüllen, da bei guter Bildebene bald die Apertur, bald die Farbenreinheit beeinträchtigt wurde.

Durch eine geeignete Konstruktion der Okulare gelang es Winkel, diese Schwierigkeiten auf ein Mindestmass herabzudrücken, und seine 15–24 mm Objektive leisteten mit den zugehörigen Kompensationsokularen nach unseren Erfahrungen besseres, als alle bis dahin bekannten Kombinationen. Dadurch wurde es möglich, Präparate mit schwacher Vergrösserung bei kurzem Balgenauszug ohne Randabblendung in gegenügender Bildschärfe aufzunehmen. Die Photographien des Atlas sind, mit wenigen Ausnahmen, mit den Winkelschen Systemen aufgenommen worden.

Bei ganz schwachen Vergrösserungen und grossen Bildflächen bedient man sich am besten der neuen Projektionsobjektive, wie sie als Collinear-Objektive von Voigtländer & Sohn, als Planar-Objektive von Zeiss in den Handel gebracht werden. Die in dem Atlas reproduzierten ganz schwachen Vergrösserungen sind mit Voigtländerschen Objektiven aufgenommen worden.

Es lohnt sich nicht, bei schwachen Vergrösserungen über die 24 mm Objektive von Winkel hinauszugehen. Hier liegt ungefähr der Punkt, wo die Projektionsobjektive, z. B. die 20 mm Collineare von Voigtländer & Sohn an die Stelle der mikroskopischen Objektive treten sollen.

Der mikrophotographische Apparat.

Die ersten Photographien für diesen Atlas wurden mit Hülfe des grossen Zeissschen photographischen Apparates des Göttinger pathologischen Institutes hergestellt. Da derselbe jedoch, ebenso wie der grosse Winkelsche Apparat, wegen seiner Zerlegung in zwei Teile, Beleuchtungsbank und Mikroskop einerseits, photographische Camera andererseits, nur schwer eine konstant bleibende Centrierung gestattete, war das Arbeiten mit demselben sehr erschwert.

Auf Anregung des einen von uns (Gaylord) wurde dann von den Herren R. und C. Winkel ein neuer Apparat konstruiert, der zum ersten Male, wenn auch noch in etwas roher Form, auf der Naturforscherversammlung zu Braunschweig 1897 ausgestellt und dessen verbessertes Modell später in der Zeitschr. f. wissensch. Mikr., Bd. XIV, veröffentlicht wurde. Seit dieser Publikation wurde der Apparat noch vervollkommnet. Über ein Drittel der

Photographien sind mit dem neuesten Modell hergestellt worden (Fig. 23). Wie bereits in der erwähnten Publikation mitgeteilt wurde, sind die neuen Winkelschen Fluoritsysteme so konstruiert, dass die zugehörigen Kompensationsokulare 1—6 für die Mikrophotographie direkt benutzt werden können, und damit werden die langen und schwerfälligen Balgenauszüge



Fig. 23.

der früher üblichen Apparate überflüssig. Der Apparat besteht aus einer ebenen Eisenplatte, auf welche das Mikroskop aufgesetzt wird, je nach Wahl in horizontaler, schräger oder senkrechter Stellung. Die Camera wird von einer senkrechten auf einem Schlitten B befestigten Säule A getragen (s. Fig. 25). Der Schlitten läuft in einer Nute der Hauptplatte

und kann vor- und rückwärts geschoben werden. Er wird festgestellt durch eine Klemmschraube I.

An der Frontseite der Hauptplatte ist rechtwinklig eine senkrechte Platte angebracht, an welcher ein Schlitten mit Hülfe einer Schraube auf- und abbewegt werden kann. Von diesem Schlitten entspringt ein starkes Metallrohr, auf welchem die optischen Hülfsapparate und die Lichtquelle befestigt werden. Dieses Metallrohr bildet die Beleuchtungsbank. Um diesen ganzen Teil recht leicht zu gestalten und Erschütterungen ganz auszuschliessen, wird derselbe aus Magnalium hergestellt. Die optischen Hülfsmittel bestehen aus einer Kollektivlinse, einer Irisblende, einem Träger für ein oder zwei Lichtfilter. Die Lichtquelle kann Kalklicht, Acetylengas, Auerbrenner oder elektrisches Licht sein. Die einzelnen Bestandteile der Beleuchtungsbank sind so eingerichtet, dass sie gehoben und gesenkt und durch eine besondere Einrichtung auch transversal bewegt werden können, um eine genauere Centrierung zu ermöglichen. Diese Einrichtung war notwendig, um die wenn auch sehr geringen Unterschiede in der Anpassung der optischen Hülfsapparate an die Beleuchtungsbank bequem sowohl der Höhe als der Breite nach korrigieren zu können. Die verschiedenen Teile des Beleuchtungsapparates können von der Tragröhre entfernt oder einfach nach unten umgekippt werden, indem man die Haken, welche sie festhalten, löst. Ein einfaches Emporklappen genügt, um sie durch Einspringen des Hakens in den Einschlag wieder an ihre frühere Stelle zu bringen.

Das Mikroskop ist an der Hauptplatte durch einen horizontalen Riegel befestigt, der quer über den Fuss des Mikroskops verläuft und durch eine Schraube an die Hauptplatte angezogen wird. Die Camera wird, wie Figur 25 zeigt, von der senkrechten Säule A getragen, welche an dem Ende des Schlitten B angebracht ist. Letzterer kann durch die Kurbel C vor- und rückwärts bewegt werden. Die Camera ist an zwei Stahlstangen befestigt, welche an ihren Enden miteinander verbunden sind und in der Mitte einen Kloben tragen, an welchem sich die Drehachse der Camera befindet. Dieselbe steckt in einer Metallhülse, die von dem Träger A durchbohrt wird. So ist die Camera um die horizontale Achse drehbar und kann durch die Klemmschraube D in jeder beliebigen Stellung festgehalten werden. Desgleichen ist die die Drehachse der Camera tragende Hülse um die sie durchbohrende Säule A drehbar und kann in jeder Stellung durch eine Klemmschraube festgestellt werden. Diese Drehhülse wird von einer zweiten Hülse (Stütz- und Anschlaghülse), die bis unter die erste Hülse emporgeschoben und festgeschraubt wird, getragen. Dabei sollen zwei Anschlagstifte in Berührung kommen, damit man, um frei in das Mikroskop hineinzuschen, die Camera zur Seite drehen und in die ursprüngliche Lage wieder zurückbringen kann.

Ein zweiter Anschlags- und Führungsstift entspringt von der äusseren Seite der Stützhülse und gleitet an einem Stift auf- und abwärts, welcher senkrecht an dem Fuss der Säule A angebracht und so arrangiert ist, dass die Einstellung der Camera in die optische Achse ohne weitere Manipulationen gesichert ist. Es ist also nur nötig, die Camera bis zu der für die Centrierung passende Höhe emporzuschieben und die vier Anschlagstifte in Kontakt zu bringen, um die Camera in die genaue Verlängerung der optischen Achse der Beleuchtungsbank einzustellen. Sowohl bei horizontaler, wie bei schräger und senkrechter Stellung wird die Verbindung zwischen dem Stirnteil der Camera und dem Mikroskop durch einen Tubus hergestellt, welcher von dem Stirnteil der Camera entspringt und in einen breiteren Tubus eingreift, der auf den Mikroskoptubus aufgeschoben ist. Der an dem Frontteil der Camera befestigte Gleittubus ist so arrangiert, dass er bei einer halben Umdrehung genügend weit vorwärts gleitet, um die Verbindung herzustellen. Wenn die Camera aus ihrer Stellung herausgedreht werden soll, so genügt die umgekehrte Bewegung, um den Gleittubus aus dem weiteren Tubus herauszuziehen, und die Camera kann dann frei bewegt werden. Neben diesem grossen Apparat wird von Winkel ein einfacherer gebaut, bei welchem die Hauptplatte des ganzen Apparates so arrangiert ist, dass sie samt der in diesem Falle feststehenden Beleuchtungsbank auf einen gewöhnlichen hölzernen Tisch aufgesetzt werden kann und durch Klammern festgehalten wird, welche auf die vorspringenden Seiten der Hauptplatte überfassen. Der grössere Apparat ist mit einem massiven eiseren Fussgestell versehen, der unserer Meinung nach nicht nur die Festigkeit, sondern auch die Verwendbarkeit des Apparates sehr erhöht, und wir möchten diese Form des Apparates trotz seiner höheren Kosten besonders empfehlen. Das Fussgestell besteht aus einem starken Dreifuss, dessen Füsse mit Justierschrauben versehen sind. Daneben trägt jeder Fuss Rollen, damit der ganze Apparat bequem von einem Ort zum anderen gerollt werden kann, ohne dass die Einstellung des Apparates geändert wird. Bei der Benutzung des Apparates werden die Fussschrauben so weit abwärts geschraubt, dass die Rollen vom Boden abgehoben werden. Unebenheiten des Bodens können leicht mit Hülfe der Schrauben ausgeglichen werden. Ein weiterer Vorzug des Apparates ist der, dass die Camera einfach beiseite gedreht werden kann, wenn ein Einblick in das Mikroskop notwendig wird. Da die Hauptplatte mit dem sämtlichen Zubehör durch eine Schraubenwindung in dem Fussgestell gehoben und gesenkt werden kann, ist für den Arbeitenden die Möglichkeit gegeben, den Apparat in die seiner Körpergrösse entsprechende Höhe zu bringen, eine Bequemlichkeit, die bei langem Arbeiten nicht zu unterschätzen ist. Endlich kann die Hauptplatte in der Horizontalen beliebig herumgedreht und in jeder Stellung durch eine Klemmschraube fixiert werden. Soll die Camera in vertikaler Richtung verwandt werden,

so wird der ganze Apparat bis zu einer Höhe von 70 cm gesenkt (siehe Figur 24), welche es dem Arbeitenden ermöglicht, bequem die Mattscheibe der Camera zu betrachten. Die Grösse der Camera ist 13×18 cm. Eine grössere Form als 18×18 cm kommt nicht in Betracht.

Ein weiterer Vorzug des Apparates besteht in der Leichtigkeit, mit der schwache photographische Objektive nach Entfernung des Mikroskops direkt an die Camera angebracht werden können. Das Präparat, welches photographiert werden soll, muss auf einem besonderen an der Seite der Camera befestigten Halter (s. Figur 25) angebracht werden. Durch

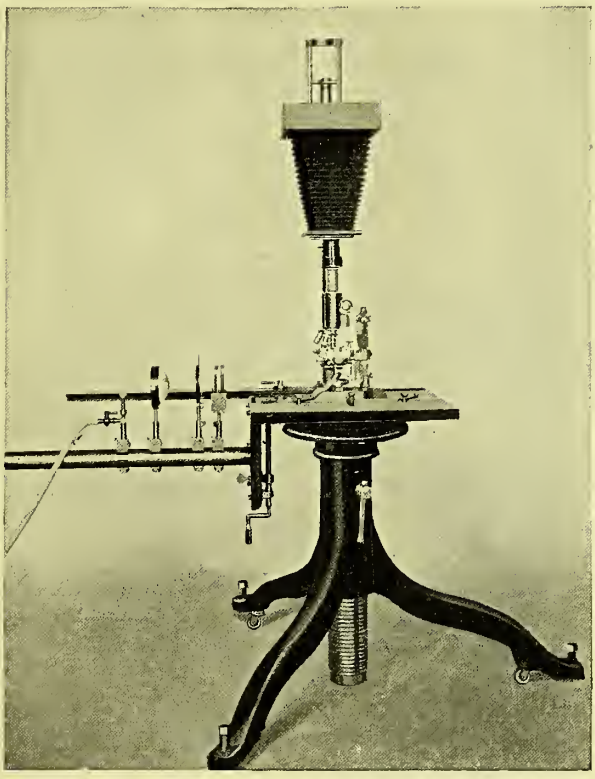

Fig. 24.

einfache Veränderung der Distanz der einzelnen Teile der Beleuchtungsbank können dann photographische Aufnahmen gemacht werden, ohne in irgend einer Weise die Einstellung des Apparates zu ändern, wenn vorher die Centrierung für die horizontale Lage stattgefunden hatte. So lässt der Apparat trotz seines einfacheren Baues eine sehr verschiedene Anwendung zu. (Figur 26.)

Für die Centrierung und die Beleuchtung des Apparates gelten folgende Regeln. Die Teile werden in folgender Reihenfolge auf die Beleuchtungsbank gesetzt: Zuerst die Irisblende, zweitens der Farben-

filter, drittens die Kollektiv-Linse mit der Konvex-Oberfläche gegen das Mikroskop, endlich die Lichtquelle.

Ehe man anfängt, die einzelnen Teile des Apparates zu centrieren, werden die Kollektivlinse und der Farbenfilterträger abgenommen oder nach abwärts gedreht. Das Mikroskop wird mit Abbekondensor aber ohne Spiegel, Objektiv und Okular mit horizontal gelegtem Tubus auf den Tisch des Apparates gesetzt, die Enden des Hufeisenfusses werden unter den Querriegel geschoben, gegenüber der optischen Bank. Durch



Fig. 25.

Anziehen der Schraube des Querriegels kann das Fussgestell leicht festgestellt werden. Die Fussenden stossen nach vorn an eine querverlaufende Orientierungsleiste, welche bezweckt, den Tubus des Mikroskops in eine der optischen Achse des Apparates parallele Richtung zu bringen. Das Mikroskop muss nun seitwärts hin- und hergeschoben werden, bis sein Tubus genau in der Richtung des Verbindungstubus an der Stirnseite der Camera, deren vier Anschlagstifte in Kontakt gebracht worden sind, steht. Die Camera wird nun solange gehoben und gesenkt, bis die Höhe des Gleit-

tubus auf dem Stirnteil sich genau gegenüber der die Tube des Mikroskopes umkreisenden Hülse befindet. Nun messe man die Entfernung von der Tischoberfläche bis zum Mittelpunkte des Mikroskopkondensors und richte die Teile auf der optischen Bank unter Benutzung der Skala, die auf die Träger eingegraben ist, auch in gleicher Höhe ein, indem man mit der Lichtquelle beginnt. Dann centriere man die grosse Irisblende (Sehfeldblende) so genau als möglich, und setze sie so, dass ein Bild der

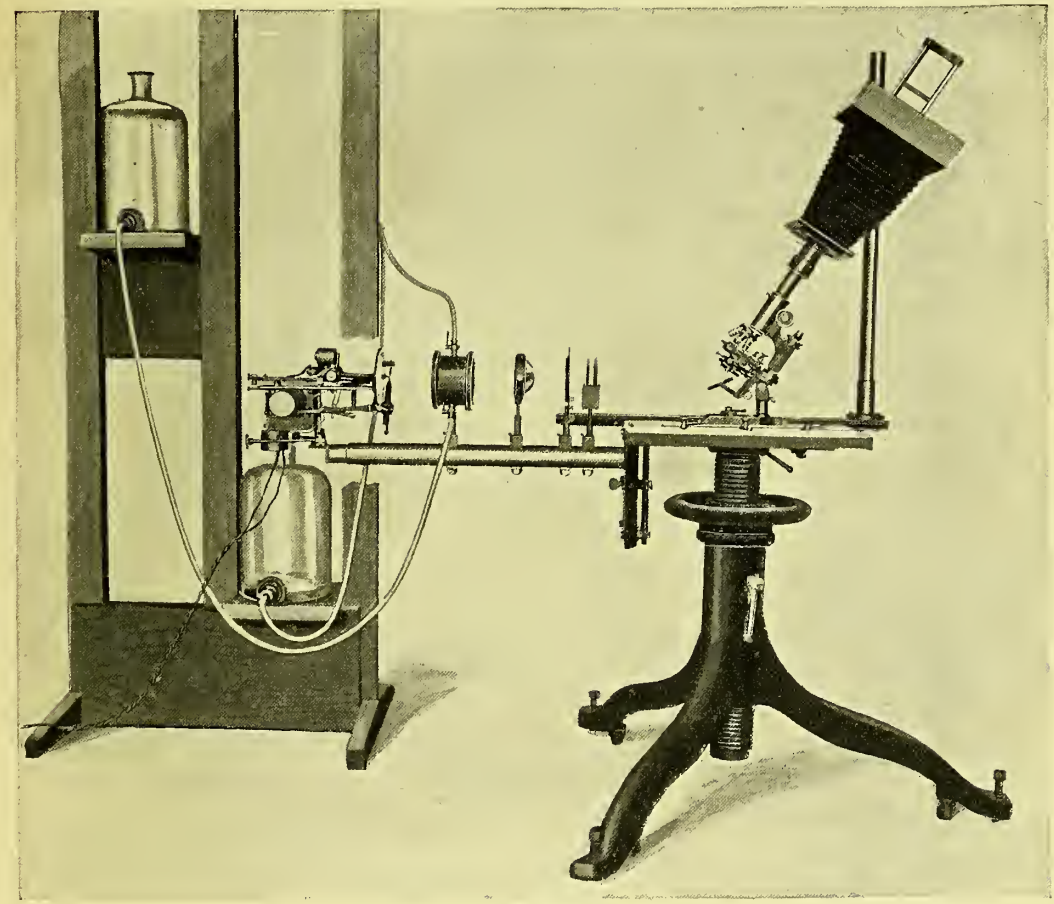

Fig. 26.

Lichtquelle auf das geschlossene Diaphragma des Abbekondensors des Mikroskops projiziert wird. Dieses projizierte Bild muss so genau wie möglich auf den Mittelpunkt des Diaphragmas fallen. Dann wird das Diaphragma des Abbekondensors wieder geöffnet.

Zu dem Apparat werden zwei Hülsen geliefert, von denen die eine auf das untere sog. Objektiv-Ende des Mikroskoptubus, das andere auf das Okular-Ende aufgeschraubt oder aufgesetzt werden kann. Jede Hülse besitzt eine genau central gelegene Öffnung, die Objektivhülse eine solche

von 1 mm Durchmesser, die Okularhülse eine solche von 2 mm Durchmesser. Handelt es sich um Apparate anderer Firmen, so muss die Differenz der Öffnungen, falls die Lichtquelle ziemlich weit entfernt ist, etwas grösser gewählt werden.

Die zuletzt erwähnte Hülse wird nun auf den Mikroskoptubus gesetzt, worauf ein kleiner heller Lichtkreis auf der Mattscheibe der Camera erscheint. Um ihn in das Centrum der Mattscheibe zu bringen, genügen leichte Verschiebungen des Mikroskops nach rechts und links und Heben und Senken der Camera. Wenn dies geschehen ist, wird die Stützhülse der Camera in der entsprechenden Höhe festgeschraubt. Nun nehme man die Hülse von dem Okular und schraube die andere auf das Objektivende auf. Wiederum wird ein kleiner Lichtkreis auf der Mattscheibe der Camera erscheinen. Dann setzt man das Okulardiaphragma wieder auf und nun sollen beide Kreise ineinander und in den Mittelpunkt der Mattscheibe fallen. Wenn dies nicht geschieht, so ist das ein Zeichen, dass die Achse des Mikroskops und der Camera nicht zusammenfallen. Durch leichte Drehung oder Verschiebung des Mikroskops werden diese Fehler behoben werden. Dann wird der Kondensor des Mikroskops, die Sehfeldblende und das Okulardiaphragma entfernt und ein umgekehrtes Bild der Lichtquelle wird auf der Mattscheibe erscheinen und zwar in dem Centrum derselben. Geschieht das nicht, so muss die Lichtquelle durch Heben und Senken centriert werden. Wird jetzt die Kollektivlinse auf die optische Bank gesetzt, so wird ein grosses aufrechtes Bild der Lichtquelle das frühere kleine umgekehrte ersetzen. Dieses soll in die Mitte der Mattscheibe fallen, was durch Centrierung der Kollektivlinse erreicht wird. Wird jetzt der Abbekondensor wieder an seinen Platz gebracht und ist er genau zum Mikroskop centriert, so muss jetzt das umgekehrte Bild in die Mitte der Mattscheibe fallen. Ist der Kondensor des Abbe selbst centrierbar und sollte das Bild nicht in die Mitte fallen, so muss es durch Centrierung des Abbekondensors korrigiert werden. Schraubt man jetzt ein schwaches Objektiv auf das Mikroskop, so muss ein kleines umgekehrtes Bild auf die Mitte der Mattscheibe fallen. Setzt man ein Okular auf, so wird ein grosses aufrechtes Bild an seine Stelle treten. Wenn alle diese Vorschriften erfüllt sind, ist der Apparat eingestellt. Es ist nützlich, die einzelnen Operationen noch einmal zu wiederholen, um sich zu überzeugen, dass alle die verschiedenen Bilder in die Mitte der Mattscheibe fallen. Zwei die Ecken der Mattscheibe verbindende, sich kreuzende Linien geben in ihrem Schnittpunkt zugleich den Mittelpunkt der Mattscheibe an.

Jetzt wird das zu photographierende Objekt auf den Mikroskoptisch gebracht.

Alle Beleuchtungsmethoden, welche eine Lichtquelle von begrenztem Umfange benutzen, lassen sich in zwei Hauptgruppen trennen, eine solche, bei denen das Bild der Lichtquelle in die Objektebene oder

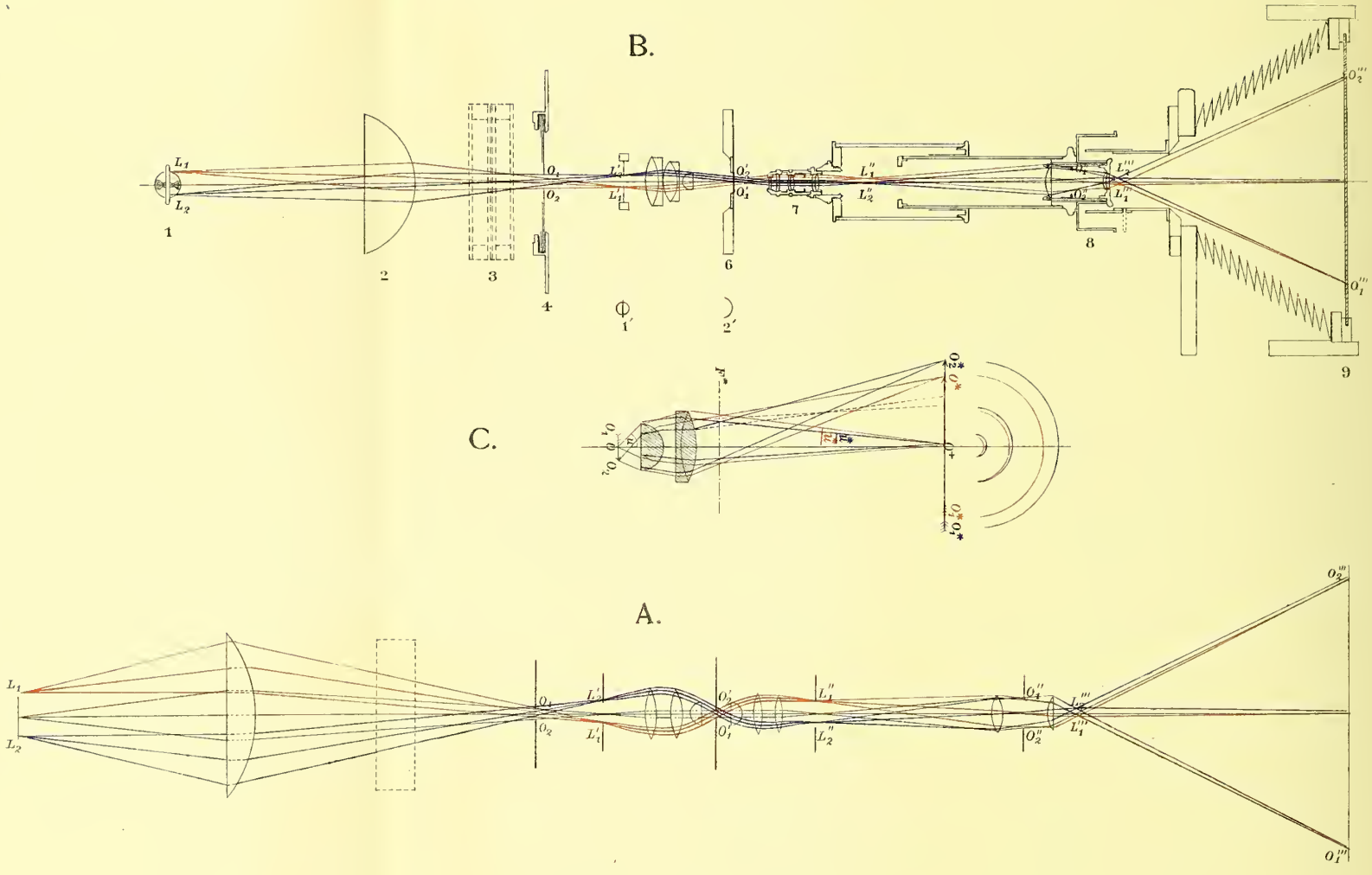

Kgl. Universitäts-Druckerei v. H. Stürtz, Würzburg. Verlag von J. F. Bergmann, Wiesbaden.

eine ihr nahegelegene Ebene fällt, und in solche, bei denen das Bild in das Objektiv projiziert wird und in oder nahezu in die Austrittspupille desselben fällt. Der Haupteinwand gegen die erste Gruppe besteht darin, dass die gleichmässige Beleuchtung des Gesichtsfeldes, besonders wenn es sich um grössere Flächen und schwächere Objektive handelt, mit grossen Schwierigkeiten verknüpft ist. Die Schwierigkeiten konnten durch Einschieben einer Mattscheibe zwischen Lichtquelle und Objekt oder durch Abblendung der Lichtquelle mit einem dicht davor gesetzten Diaphragma vermindert, aber nicht völlig gehoben werden.

Aber auch die zweite Methode war, da die Lichtquelle zu nahe an den Kondensor herangerückt werden musste, unpraktisch. Erst Koehler gelang es, eine Methode anzugeben, welche alle diese Übelstände beseitigte. Koehler projiziert nicht das Bild der Lichtquelle selbst, sondern das einer stark beleuchteten Kollektivlinse, bezw. das Bild eines ihr zugehörigen Diaphragmas in die Objektebene. Bezüglich der Art der Strahlenbrechung sei auf das schematische Diagramm A und auf die Arbeit von Koehler in der Zeitschr. f. wiss. Mikr., Bd. X, 1893, verwiesen,

Die Lichtquelle $L_1\ L_2$ wird durch die Sammellinse in die Ebene des Kondensordiaphragmas $L'_2\ L'_1$ und nicht in die Objektebene projiziert. In letzterer wird vielmehr die hellbeleuchtete Öffnung des Diaphragmas der Kollektivlinse, der sog. Sehfeldblende $O_1\ O_2$ abgebildet ($O'_2\ O'_1$) und zwar durch die Kondensorlinse. Ferner sieht man, dass die in dem Kondensordiaphragma abgebildete eigentliche Lichtquelle durch den Kondensor über die Objektebene hinaus in die hintere Brennebene des Objektivs projiziert wird ($L''_1\ L''_2$). Das Objekt wird also nicht durch das ungleiche, wenn auch sehr intensive Bild der Lichtquelle, sondern durch das gleichmässig helle Bild der Sehfeldblende erleuchtet.

Die praktische Anwendung dieser Methode ist durch das rein schematisch gehaltene Diagramm B illustriert. Koehlers Methode erlaubt durch die Benutzung der Kondensoririsblende die grösste Variation des Lichtkegels und eine scharfe Begrenzung der zu beleuchtenden Fläche durch das Diaphragma der Kollektivlinse.

Handelt es sich um Aufnahmen mit schwachen Objektiven und enger Kondensorblende, so soll die Kollektivlinse in einer Entfernung, die nicht ganz das Doppelte ihrer Brennweite beträgt, von dem Kondensor aufgestellt werden. Das auf die Irisblende des Kondensors projizierte Bild wird in diesem Falle klein, der Durchmesser der gleichmässig beleuchteten Fläche (d. h. das Bild der Sehfeldblende) gross sein.

Umgekehrt wird bei Aufnahmen mit starken Objektiven und offener Irisblende die Kollektivlinse in einer das Doppelte ihrer Brennweite übersteigenden Entfernung von dem Kondensor aufgestellt.

Wenn die Kollektivlinse den obigen Angaben entsprechend aufgestellt ist, wird das Präparat auf den Objekttisch gebracht und die zu photo-

graphierende Stelle mit Objektiv und Okular in die Mitte eingestellt. Dann wird ein recht schwaches Objektiv angeschraubt. Sieht man jetzt durch das Mikroskop, so sieht man ein undeutliches Bild der Kollektivlinse in dem Präparat. Dieses muss in das Centrum des Gesichtsfeldes fallen. Der Abbekondensor wird nun soweit verstellt, dass ein scharfes Bild der Kollektivlinse entsteht. Am besten setzt man ein weisses Papier oder eine Mattscheibe dicht hinter die Kollektivlinse und stellt den dunklen Einfassungsring der Linse scharf ein. Dann entfernt man das Papier oder die Mattscheibe. Dann schliesst man die Irisblende des Abbekondensors und entfernt die Lichtquelle so weit, dass ihr Bild scharf auf der geschlossenen Blende hervortritt. Öffnet man jetzt die Irisblende und sieht durch das Mikroskop, so erscheint ein gleichmässig erleuchtetes rundes Bild der Kollektivlinse, von dem sich die Zeichnung des Präparates scharf abhebt. Dann wird die Sehfeldblende auf die Beleuchtungsbank gesetzt und soweit an die Kollektivlinse herangeschoben, bis ihre Umrandung in der Objektebene ganz scharf erscheint. Das schwache Objektiv wird jetzt mit demjenigen vertauscht, mit welchem die Aufnahme gemacht werden soll. Die Sehfeldblende wird nun so weit verengt, dass nur der zu photographierende Bezirk beleuchtet ist. Wenn alle diese Vorbereitungen exakt ausgeführt sind, wird das Bild auf der Mattscheibe der Camera hell und gleichmässig beleuchtet sein.

Als Beleuchtungsquelle für die in dem Atlas wiedergegebenen Photographien diente vor allem das Acetylengaslicht, daneben auch das Auersche Gasglühlicht. Beide Lichtquellen sind stark genug, um auch mit Ölimmersionen Aufnahmen in 4—5 Minuten beenden zu können. Von den elektrischen Lichtquellen sind die von Thompson konstruierten Bogenlampen, in denen die Kohlenstifte in einem Winkel von 90° stehen und die negative Kohle in der optischen Achse liegt und dauernd liegen bleibt, besonders empfehlenswert (s. Fig. 26).

Die Farbenfilter.

Die Auswahl eines passenden Farbenfilters für eine gegebene Färbung wird am besten mit Hülfe des Spektroskops getroffen. Dazu eignet sich ein einfaches Taschenspektroskop. Es genügt zu sagen, dass die Hauptbedingung für die Herstellung einer Photographie eines farbigen Objekts, das in schwarz und weiss reproduzirt werden soll, darin besteht, die verschiedenen Farben des Präparats in denjenigen Graden der Helligkeit wiederzugeben, welche mit der Kurve der relativen Helligkeit der verschiedenen Farben für unsere Retina korrespondieren. Wenn wir ein gefärbtes Objekt betrachten, so erhält unsere Retina zweierlei Eindrücke. Der eine ist die Folge der speziellen physiologischen Wirkung der primären Farben im Spektrum und der andere die Folge der relativen Helligkeit der Farben,

deren Intensität in der beigefügten Fraunhoferschen Kurve ausgedrückt ist (Fig. 27). Aus ihr ersieht man, dass die zwischen C und F gelegenen Teile des Spektrums eine viel grössere Intensität besitzen, als die an den Enden des Spektrums gelegenen. Das Maximum liegt zwischen D und E in Gelbgrün. Deswegen ist es für uns möglich, ein Bild, welches ursprünglich farbig war, in solchen Abstufungen von Schwarz und Weiss wiederzugeben, dass es auf der Retina einen Eindruck wechselnder Helligkeitsgrade, wie sie der Kurve entsprechen, hervorruft. Wenn dies der Fall ist, so giebt die schwarz-weisse Reproduktion einen Anblick, der eine grosse Ähnlichkeit mit dem farbigen Original besitzt. Um dies zu erreichen, müssen die roten und violetten Farben des Originals tiefer schwarz dargestellt werden, als Orange, Gelb und Grün. Daraus folgt, dass in Präparaten, welche die sehr häufigen Kontrastfarben Rot und Blau enthalten, diese beiden Farben gleich dunkel wiedergegeben werden müssen. Enthält ein Präparat Rot und Blau in Kombination mit Gelb, so muss das Gelb in weissgrau, das Rot und Blau in schwarzgrau oder schwarz wiedergegeben

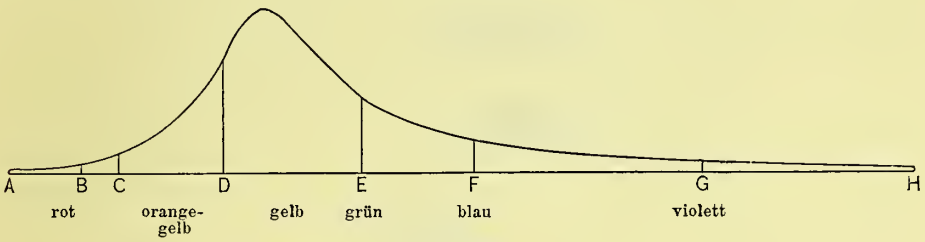

Fig. 27.

werden. Die Kenntnis dieses Prinzips hat grosse Verbesserungen in der Wiedergabe farbiger Originale zur Folge gehabt, und wurde praktisch verwertbar durch die Einführung photographischer Platten, welche für bestimmte Teile des Spektrums sensibilisiert sind. Um die verschiedenen Farben im Verhältnis zu ihrer Helligkeit für die Retina reproduzieren zu können, müssen wir das Spektrum bis auf bestimmte Abschnitte ausschalten können, ebenso wie die photographische Platte für eine bestimmte Farbe sensibilisiert wird. Fig. 28, welche den Arbeiten von Nagel (Biolog. Centralbl. 1898) und von Popowitzky (Photographische Korrespondenz, Aug., Sept. 1899) entnommen ist, zeigt eine von uns kontrollierte Auswahl von Filtern, welche es uns ermöglichen, jeden Teil des Spektrums für sich zu benützen. In dem Diagramm zeigen die Teile des Spektrums, welche schwarz gehalten sind, die Lichtstrahlen an, welche das Filter durchlässt. Diese meist flüssigen Strahlenfilter werden in schmale Glasbehälter eingeschlossen und müssen eine Dicke von 10 mm haben.

Nr. 1 ist massives Rubinglas.

Nr. 2. Verdünnte Lithionkarminlösung. Die richtige Verdünnung muss mit dem Spektroskop geprüft werden.



Fig. 28.

Nr. 3 besteht aus der Kombination zweier Lösungen in getrennten Behältern, welche vor einander gesetzt werden.

A. Mandarin-Gelb (G extra). (1 Teil gesättigte Lösung und 1 Teil Wasser.)

B. Kupfersulphat. (1 Teil gesättigte Lösung und 4 Teile Wasser.)

Nr. 4. A. Mandarin-Gelb (G extra). (1 Teil gesättigte Lösung und 3 Teile Wasser.)

B. Kupferchlorid (gesättigte Lösung).

Nr. 5. Ammoniumkupfersulphat. (1 Teil gesättigte Lösung von Kupfersulphat und 15 Teile Wasser und 1 Teil Ammoniak spez. Gew. 0,91.)

Nr. 6. A. = Nr. 5.

B. Kaliumbichromat. (1 Teil gesättigte Lösung und 10 Teile Wasser.)

Nr. 7. Methylgrün und Kupferacetat, gesättigte wässerige Lösungen. Der nötige Mischungsgrad und die nötige Verdünnung müssen durch das Spektroskop festgestellt werden.

Nr. 8. Kaliumpermanganat. (Diese Lösung lässt eine gewisse Menge Rot durch und kann nur für gewöhnliche Platten benutzt werden, die für rote Strahlen nicht empfänglich sind.)

Nr. 9. Mandarin-Gelb (G extra). (1 Teil gesättigte Lösung und 1 Teil Wasser.)

Nr. 10. Kupferchlorid (gesättigte Lösung).

Nr. 11. Kupferammoniumsulphat. (1 Teil gesättigte Kupfersulphatlösung, 6 Teile Wasser, 1 Teil Ammoniak, spez. Gew. 0,91.)

Man sieht leicht, dass Nr. 9, 10 und 11 einander ergänzen und dass die von diesen drei Filtern durchgelassenen Lichtstrahlen, wenn sie auf einen gemeinsamen Fleck eines Schirmes projiziert werden, weisses Licht ergeben müssen. Diese Strahlenfilter sind passend für polychromatische photographische Aufnahme (Dreifarbenphotographie). Um im Einzelfalle das passende Farbenfilter zu bestimmen, ist es nur nötig, das Spektrum der betreffenden Farbe, welche photographiert werden soll, zu bestimmen. Soll die Farbe in der Photographie schwarz erscheinen, so müssen wir das Farbenfilter anwenden, welches die Farbenstrahlen absorbiert, welche die Farbe des Präparates durchlässt. Zu diesem Zwecke ist es nur nötig, dass der von dem Strahlenfilter durchgelassene Spektrumteil in das Gebiet der Absorptionsbänder der zu photographierenden Farbe hinein fällt. Soll die Farbe weiss erscheinen, so müssen wir ein Filter aussuchen, welches gerade die gleichen Farbenstrahlen durchlässt. Ein Farbenfilter, welches aus einer Lösung derjenigen Farbe besteht, mit der das Präparat gefärbt ist, wird die Farbe weiss erscheinen lassen.

Bei einer Reproduktion in schwarz und weiss wird die Wiedergabe der Farbe als weiss niemals erwünscht sein. Schwarz und gradweise Schattierungen bis grau genügen völlig. Für die Wiedergabe von Präparaten, die mit Hämatoxylin blau gefärbt sind und die schwarz erscheinen sollen, wird jedes der Filter von 1—6 genügen. Bei der Schwierigkeit, die Platten für rotes Licht empfindlich zu machen, werden wir selten ein rotes Filter notwendig haben. Ein grünes oder gelbes Filter wird dieselben Dienste thun, zumal es viel leichter ist, gelb- und grünempfindliche Platten herzu-

stellen. Bei Präparaten, die blau und rot gefärbt sind, wird ein grünes Farbenfilter ebenfalls den gewünschten Effekt haben. In Fällen, wo blau mit grün oder gelb zusammenfällt, ist es nötig, die Wirkung der blauen Strahlen so zu beschränken, dass das Gelb mit grösserer Intensität erscheint. Das wird durch Zwischensetzen eines orangefarbenen Schirmes erreicht, welcher die Menge der blauen Strahlen herabsetzt und so bewirkt dass die gelben Strahlen während der Expositionszeit zur grösseren Wirkung kommen.

Photographische Platten.

Die früheren Gelatine-Trockenplatten, welche durch Übergiessen einer Glasplatte mit einer Emulsion eines Silbersalzes in Gelatine hergestellt wurden, waren nur für die blauen Strahlen des Spektrums empfindlich und bis zur Entdeckung Vogels von der Wirkung der Farbstoffe auf die photographische Platte wurde allgemein angenommen, dass nur die blauen Strahlen die Fähigkeit besässen, das Silbersalz zu reduzieren. Sie wurden als die wirksamen Strahlen des Spektrums bezeichnet. Es zeigte sich nun, dass die reducierende Wirkung des Lichtes auf der Absorption der blauen Lichtstrahlen durch das Silbersalz beruht. Vogel fand, dass durch die Mischung gewisser Farbstoffe mit der Silberemulsion diejenigen Strahlen des Spektrums, welche von der betreffenden Farbe absorbiert werden, für die Silberemulsion wirksam wurden und die Platte dadurch für dieses absorbierte Licht empfindlich gemacht war. So absorbiert z. B. ein roter Farbstoff die gelben, grünen und blauen Strahlen des Spektrums und wirft die roten zurück. Um also eine Platte für gelbe und grüne Strahlen empfindlich zu machen, muss man einen roten Farbstoff der Silberemulsion zusetzen.

Der beste derselben ist Erythrosin. Wenn eine Platte mit Erythrosin gebadet ist, so besitzt sie eine Sensibilität für gelb und grün neben derjenigen für blau. Als beste orthochromatische Trockenplatten müssen wir nach eingehender spektroskopischer Prüfung der verschiedenen Marken die Eosinsilberplatten von Perutz in München bezeichnen.

Mit dem Spektroskop kann man sehen, dass die gewöhnliche Silberplatte nur für denjenigen Teil des Spektrums sensibel ist, der sein Maximum zwischen E und F hat und nach G und D allmählich abfällt. Eine Platte, welche mit Erythrosin sensibilisiert worden ist oder noch besser eine Eosinsilberplatte, giebt ein kontinuierliches Spektrum zwischen C und G. Setzt man einen Orangefilter vor die Platte, so wird die Wirkung der blauen Strahlen stark abgeschwächt oder nahezu aufgehoben, die orangefarbenen und gelben Strahlen zwischen C und D kommen fast allein zur Wirkung, die Platte ist damit für letztere Strahlen besonders sensibilisiert.

Um eine Platte für rote Strahlen sensibel zu machen, muss ein blauer Farbstoff benutzt werden. Die besten Farbstoffe für diesen Zweck

sind Cyanin und Nigrosin. Eine gewöhnliche Gelatine-Trockenplatte oder eine Eosinsilberplatte von Perutz wird durch Baden in folgenden Lösungen für rote Strahlen sensibilisiert.

Nigrosin. Die Platte wird, um sie aufzuweichen und ihre Sensibilität zu verstärken, für 2 Minuten gebadet in:

Ammoniak (spez. Gew. 0,96)	0,25—2 ccm
Aqu. dest.	80 ccm
95% Alkohol	20 ccm

Dann kommt sie für 4 Minuten in eine Lösung von Nigrosin:

Nigrosinlösung (1 : 500 Wasser)	10 ccm
Aqu. dest.	80 ccm
95% Alkohol	20 ccm
Ammoniak (0,96)	1 ccm

Das Baden findet am besten im Dunkeln statt oder, wenn es sich um eine gewöhnliche Gelatinetrockenplatte handelt, in monochromatischem grünem Lichte. Zu diesem Zwecke benützen die Verfasser eine Laterne, deren Vorderfläche aus einem gewöhnlichen Farbenfilter mit konzentrierter Kupferchloridlösung, dem eine für die Erzeugung eines schmalen grünen Bandes im Spektrum genügende Menge Pikrinsäure zugesetzt wird, besteht. Solche Laterne kann leicht von einem Klempner hergestellt werden und wem elektrisches Licht zur Verfügung steht, der setze eine kleine Glühlampe hinein. Diese Laterne kann auch bei der Entwickelung der gewöhnlichen Platten benutzt und, falls kein massives Rubinglas zur Hand ist, mit Lithionkarminlösung gefüllt werden (cf. Popowitzky).

Cyanin. Cyanin muss als Chlorcyanin in Anwendung kommen. Die Herstellung desselben geschieht nach Eder folgendermassen: Gepulvertes Cyanin wird in eine Platinschale mit etwas Wasser und Salzsäure gebracht und über einem Wasserbade unter öfterem Umrühren bis zur Trockenheit eingedampft. Der Rückstand wird nochmals mit verdünnter Salzsäure angefeuchtet und wieder über dem Wasserbade abgedampft. Das zurückbleibende Chlorcyanin enthält noch Spuren von Salzsäure und ist nicht vollständig blau. Durch vorsichtiges Erwärmen im Sandbade oder über einem Drahtnetze kann man den letzten Rest von Salzsäure vertreiben, indem man so lange erhitzt, bis die Ränder der Cyaninschicht dunkel und metallisch-glänzend erscheinen. Geringfügige Spuren von Salzsäure schaden nichts, da sie durch das später zuzusetzende Ammoniak neutralisiert werden.

Die Platte kommt für 2 Minuten in eine Lösung von:

Ammoniak (0,96)	1—2 ccm
Aqu. dest.	80 ccm
Alkohol (95%)	20 ccm

Sodann wird die Platte 4 Minuten lang gebadet in:

Chlorcyanin (1 : 400 Wasser)	1—4 ccm
Alkohol (95%)	40 ccm
Aqu. dest.	80 ccm
Ammoniak (0,96 spez. Gew.)	1—2 ccm

Platten, welche nach einer der beiden Methoden sensibilisiert worden sind, halten nicht länger als wenige Stunden und werden am besten direkt nach dem Bade benutzt. Soll die Platte aufgehoben und getrocknet werden, so muss sie in laufendem Wasser abgespült und so schnell wie möglich getrocknet werden.

Alle Platten, welche für rot empfindlich gemacht worden sind, verlangen eine sehr sorgfältige Handhabung und schleiern leicht bei starker Entwickelung. Es ist besser, die Platten nicht so lange zu entwickeln, sondern sie mit Sublimat zu verstärken.

Die photographische Aufnahme.

Hat man die einzelnen Teile des Apparates centriert und die Vorbereitungen für die Aufnahme getroffen, wird die Camera eingestellt und mit dem Mikroskoptubus durch den Gleittubus verbunden.

Die matte Scheibe wird nun auf die Hinterfläche der Camera gesetzt und der Balgen bis zur gewünschten Grösse des Bildes ausgezogen. Dann wird das für das betreffende Präparat notwendige Farbenfilter auf die Beleuchtungsbank aufgesetzt.

Das Bild ist nun roh eingestellt und die Mattscheibe wird mit einer Spiegelglasplatte vertauscht, auf der man mit einer Lupe das Bild bemerken kann. Es gehört ziemliche Geschicklichkeit dazu, um das Bild scharf auf den ebenen Glasschirm einzustellen. Man muss vor allen Dingen kontrollieren, ob auch das Vergrösserungsglas genau auf die vordere Fläche des Spiegelglases eingestellt ist. Um das zu ermöglichen, können einige Tintenstriche auf die vordere Fläche der Glasplatte gemacht werden, auf die die Lupe eingestellt wird.

Ist die Lupe die richtige, so beginnt man mit der Mitte des Bildes, setzt hier die Lupe auf die Glasscheibe auf und kontrolliert mit der linken Hand die Mikrometerschraube des Mikroskops. Man stellt nun das Bild im Centrum scharf auf die Glasscheibe ein und bewegt langsam die Lupe gegen die Peripherie und wiederholt das, bis man die Lage gefunden hat, in welcher die Bildschärfe an der Peripherie und im Centrum die durchschnittlich beste ist.

Man muss nun die Lichtmenge, die erforderlich ist, um die beste Definition und den klarsten Kontrast für das Bild hervorzurufen, bestimmen. Hierzu muss man das Bild beobachten und langsam die Irisblende unter dem Kondensor schliessen.

Wenn das Bild eingestellt und die geeignete Beleuchtungsmenge gefunden ist, wird die Spiegelglasplatte fortgenommen und der Plattenbehälter, in dem sich eine Platte befindet, die für die durch das Strahlenfilter übermittelten Lichtstrahlen empfindlich ist, tritt an ihre Stelle.

Man nimmt nun einen schwarzen Schirm oder schiebt seine Hand vor den Kondensor, während der Plattenbehälter geöffnet wird.

Dann werden dem Apparat einige Sekunden Ruhe gegönnt und dann die Exposition gemacht.

Für die Länge der Exposition kann keine bestimmte Regel gegeben werden. Die Zeit, in der eine Platte exponiert wird, hängt von der Beleuchtungsmenge, der Farbe des Präparats und der Empfindlichkeit der Platte ab. Am besten bestimmt man die Zeitdauer, indem man die Helligkeit des Bildes, wie es zuletzt eingestellt wurde, beobachtet, indem man eine matte Scheibe in die Camera einsetzt. Auf diese Weise kann man sich ein allgemeines Urteil über die Länge der Expositionszeit für eine gegebene Platte bilden.

Bei der Exposition von drei Farbenbildern ist die Expositionszeit ungefähr folgende:

bei blauem Strahlenfilter (11) und einer gewöhnlichen Gelatinplatte 1,
bei grünem Filter (10) und Perutz-Platte $1^1/_3$ mal so lang,
bei gelbem Filter (4) und Perutz-Platte 3 mal so lang,
bei rot-orangefarbenem Filter (9) und einer mit Nigrosin oder Cyanin sensibilisierten Platte 10—12 mal so lang.

Entwickelung der Platten.

Wenn die Platte blau-, gelb- oder grün-empfindlich ist, muss sie in rotem Licht, das entweder durch ein flüssiges Filter von Lithionkarmin oder durch massives rotes Rubinglas gewonnen wird, entwickelt werden. Ist die Platte eine gewöhnliche Bromid-Silber-Gelatine-Platte mit Nigrosin oder Cyanin sensibilisiert, wird sie am besten in dem Lichte eines grünen Strahlenfilters wie Nr. 6 (Fig. 28) entwickelt.

Für Mikrophotographien ist ein Entwickler, der ein klares, scharfes Negativ giebt, am wünschenswertesten. Ebenso ist genügende Deckung notwendig. Als solche Entwickler kommen Rodinal, Ortol, Glycin, der Baltinsche Hydrochinonentwickler in Betracht. Die Formeln dieser und anderer Entwickler finden sich in dem Kompendium der Photographie von Schmidt.

Die orthochromatischen Platten schleiern sehr leicht bei langer Entwickelung. Um dies zu verhüten, füge man eine gewisse Menge 10% Bromkaliumlösung dem Entwickler hinzu. Man setze beim Entwickeln die Platten nicht unnötig dem roten oder grünen Lichte aus.

Die entwickelte Platte wird in Wasser abgespült und in einem sauren Fixierbad folgender Zusammensetzung fixiert:

Natriumhyposulfit	500 g
Wasser	1000 ccm

Dazu 80 ccm folgender Lösung:

Natriumsulfat	250 g
Wasser	1000 ccm
Salzsäure	70 ccm oder
Concentrierte Schwefelsäure	30 ccm

Dieses Fixierbad hat den Vorteil, schnell zu arbeiten, ein klares Negativ zu produzieren und Flecke auf dem Negativ zu verhindern.

Perutz-Platten und alle für andere Teile des Spektrums als blau sensibilierten Platten müssen gründlich fixiert werden, bevor sie dem Licht ausgesetzt werden. Wenn man diese Vorsicht nicht beobachtet, werden die Platten oft einen gelben Schleier aufweisen, der nicht wieder beseitigt werden kann.

Die etwa notwendige Verstärkung oder Abschwächung des Negativs findet in der bekannten Weise mit Sublimat etc. statt.

Die Dreifarbenmikrophotographie.

Die Idee, die einzelnen Farben eines Bildes gesondert zu photographieren und durch einen besonderen mechanischen Prozess die einzelnen Farben wieder übereinander zu drucken, um so das Original wieder zu bilden, entstand sehr bald nach der Erfindung der orthochromatischen Platten durch Vogel. Es ist nicht notwendig, jede im Bild vorhandene Farbe zu photographieren und zu drucken. Drei gleichweit im Spektrum auseinanderstehende Farben geben beim Druck durch ihre Mischung die intermediären Farben. Zu diesem Zwecke wird Rot, Gelb und Blau benutzt. Die grösste Schwierigkeit für den Prozess besteht in der Unreinheit der Druckfarben. Eine Druckfarbe besteht aus feinkörniger undurchsichtiger Farbmasse, welche mit einer passenden Substanz gemischt ist, um die Körnchen zusammen zu halten. Bei der spektroskopischen Prüfung zeigt sich, dass fast alle Druckfarben weder reine Farben, noch reine Mischfarben sind. Nach v. Hübl hat eine wahre Farbe ihre Hauptabsorptionsstreifen in der Komplementärfarbe. In Wirklichkeit erfüllt keine Druckfarbe diese Bedingungen. Ein anderer Mangel, der nicht überwunden werden kann, ist der, dass die Farbendrucke notwendig etwas dunkler als das Original werden müssen. Das beruht auf folgenden Umstand. Wenn wir die Farben, welche das Spektrum zusammensetzen, zusammenwirken lassen, so erhalten wir weisses Licht. Wenn wir dieselben Druckfarben zusammenmischen, so erhalten wir schwarz. Deswegen müssen übereinander gedruckte Farben sich immer dem Schwarz nähern, das ganze

Bild ist dunkler als das Original. Das sind die dem Verfahren gesetzten Grenzen. Aber die Einführung von Farben in die Photographie ist so wichtig, dass die Mängel mit in den Kauf genommen werden müssen.

Um das Rot, Gelb und Blau des Originals zu trennen, sind Farbenfilter notwendig, welche jede dieser Farben getrennt durchlassen. Zu diesem Zwecke haben wir die in Figur 28 enthaltenen Farbenfilter zur Verfügung. Für die meisten Zwecke genügt es, Orange und Rot, Gelb und Grün, Blau und Violett zusammenzufassen. Nr. 9, 10 und 11 der Filter erfüllen diese Bedingungen. Wo absolute Genauigkeit nicht erforderlich ist, wird das Filter 9 unter Benutzung einer für Orange sensibilisierten Perutz-Platte für die Aufnahme von Rot genügen. Nr. 10 wird mit Benutzung einer Perutz-Platte das gelbgrüne Negativ geben und Nr. 11 das blaue. Die so gewonnenen Resultate mögen nicht ganz exakt, aber doch genügende sein. Erstrebt man grössere Genauigkeit, so muss Filter 2 und eine mit Cyanin sensibilisierte Platte für das rote Negativ verwandt werden, Filter 4 mit einer Perutz-Platte für das gelbe und Filter 8 mit einer gewöhnlichen Platte für das blaue.

Beim Drucken mit den Negativen muss das rote Negativ in blauer, das gelbgrüne in roter, das blaue in gelber Farbe gedruckt werden. Vogel sprach das mit den Worten aus, dass die Farbe, in der ein Negativ gedruckt werden soll, dieselbe ist, wie diejenige, mit welcher die Platte sensibilisiert worden ist. Daher muss das rote Negativ, welches mit Cyanin, einem blauem Farbstoff, sensibilisiert worden ist, in Blau gedruckt werden. Bei der Aufnahme in drei Farben stellt man zunächst das Objekt mit einem grüngelben Filter scharf ein und macht eine Aufnahme mit einer für Grüngelb sensibilisierten Platte. Dann wird das Filter durch ein blaues ersetzt und eine gewöhnliche Platte exponiert, dann das Rotfilter an die Stelle des blauen gebracht und eine für Rot sensibilisierte Platte benützt. Man muss sich hüten, die scharfe Einstellung zu ändern. Mit apochromatischen Objektiven werden die drei photographischen Bilder gleich scharf erscheinen. Bei einem achromatischen Objektiv ist das nicht der Fall, da die nicht völlig korrigierten und verschieden gebrochenen Farbenstrahlen die Bilder in verschiedenen Ebenen erzeugen (cf. Diagramm C pag. 317). Bei schwachen achromatischen Objektiven ist die Differenz nicht bedenklich. Bei den Collinearobjektiven sind alle drei Bilder gleich scharf, da keine Focusdifferenz besteht. v. Hübl hat neuerdings gezeigt (Arch. f. wissensch. Photographie, Bd. I, 1899), dass rot, gelb und blau nicht die besten Druckfarben für die Dreifarbenphotographie sind, dass vielmehr Gelb, Blaugrün und Purpur absolut genaue Resultate geben werden, sobald die richtigen Druckfarben dazu gefunden sind. In der Praxis ist diese Methode noch nicht verwendet, doch lässt sich eine baldige Erreichung dieses Zieles erhoffen.

Alphabetisches Register.

A.

Abortus 248.
Abscess 62.
Abstrichpräparat, Herstellung dess. 6.
Achsencylinderfärbung 47, 304.
Adenocarcinom d. Uterus 245.
Adenofibrome 283.
Adenoma destruens d. Uterus 245.
Adenomyome 267.
Adipositas cordis 59.
Aktinomykose 157, Färbungsmethoden 158.
— d. Wurmfortsatzes 184.
Alauncochenille, Herstellung 26.
Alaunkarmin, Herstellung 29.
— Färbung 36.
Alkohol, Härtung in dems. 12. Fixierung und Härtung in d. 14.
Altmanns Granulafärbung 39.
Ammoniakkarmin zur Darstellung der Achsencylinder 46.
Amoeben bei Dysenterie 179.
— Färbung ders. 180.
— im Stuhl 181.
Amputationsneurome 281.
Amyloid, Färbung dess. m. Jod 41.
— — — m. Jodschwefelsäure 41.
— — — m. Methylviolett 41.
— — — m. Methylgrün 41.
— — — mit polychromem Methylenblau (Schmorl) 41.
— — — nach Mallory 304.
Amylum, Färbung dess. m. Jod 11, 42.
Angiome 278.
Anilinfarben 31.
— Aufhellen d. m. Anilinfarben gefärbten Schnitte in Kal. acet. 34.
— Entfernung derselben aus d. Celloidin nach Saxer 41, 52.
Anilinöl als Entfärbungsmittel f. Schnitte 35.
— als Entwässerungsmittel für Schnitte 35.
Anilinöl-Xylol als Entfärbungs-, Entwässerungs- u. Aufhellungsmittel 35.
— Mischung f. d. Benekesche Modifikation d. Weigertschen Fibrinfärbung 40.
— Mischung f. d. Weigertsche Fibrinfärbung 40.
— — für die Gliafärbung 49.
Anilinwasser, Herstellung d. 40.
Anilinwassergentianaviolettlösung, Herstellung d. 40.
Anthrakosis, s. Lungen 160.
Apparat, mikrophotographischer 309.
Appendicitis, s Wurmfortsatz.
Aspergillus, Lungeninfektion mit A. 158.
Asthma 165.
Atheromcysten 299.
Aufhellen d. Celloidinschnitte in Carbol-Xylol 35.
— — — in Origanumöl 35.
— d. Schnitte in ätherischen Ölen 34.
— — — in Glycerin 34.
— — — in Sol. Kali acetici 34.
— — — in Xylol 34.
Aufkleben d. Celloidinserienschnitte nach Bumpus 26.
— — — nach Weigert 27.
— — — nach Saxer 28.
— der Paraffinschnitte 24.
—, Entfernung d. Paraffins aus den aufgeklebten Schnitten 25.
Aufrollen d. Mikrotomschnitte, Vermeidung d. 21.

B.

Bakterienfärbungen 50 ff.
Bakterien, Nachweis ders. in frischen Präp. 10.
Beleuchtung, Passendste, für das Mikrokopieren 3.
— d. mikrophotogr. Apparates 316.
Beleuchtungsquellen f. d. Mikrophotographie 318.
Benekes Modifikation d. Weigertschen Fibrinfärbung z. Darstellung d. Protoplasmafasern etc. 40.
Bilirubininfarkt d. Niere 125.
Bindegewebsfasern, Färbung nach van Gieson 33.
— — nach Beneke 40.
— — nach Mallory-Ribbert 48.
— — nach Mallory 304.
Bismarckbraun, s. Bakterienfärbung 50.
Blasenmole 252.
Blendenapparat, Benutzung d. 4.
Blut, Blutresorption 207.
— Färbung 217.
— Fixierung d. Blutpräparate 217.
— frische Untersuchung 216, 217.
— Leukämie 218.
— Ikterus neonatorum 217.
— normale Histologie 216.
— Parasiten 219.
— Malariaparasiten 219.
Blutkörperchen, rote, frische Untersuchung 216.
— — Färbung 217.
— weisse, frische Untersuchung 216.
— — Färbung 217.
Blutmole 250.
Blutplättchen, Färbung 217.
— frische Untersuchung 216.
— Rolle ders. bei d. Thrombose 201.
Boehmers Hämatoxylin 30.
Boltons Markscheidenfärbung 46.
Borrmanns Wanne f. Celloidinblöcke 26.
Böttchersche Krystalle 256.
Braune Atrophie 60.
Bronchien, Bronchektasieen 167.
— Bronchiolitis 146.
— akute Entzündung 165.
— chron Entzündung 166.
— fibröse Bronchitis 167.
— käsige Bronchitis 152.
— normale Histologie 164.
— chron. Peribronchitis 167.
— pseudomembranöse Entzündung 172.
Bronchopneumonie 145.
Bubo 205.
Bumpus, Celloidinserienschnitte 26.

C.

Cancroid 294.
Capillarembolien, bakterielle 63.
Carbolfuchsin z. Tuberkelbacillenfärbung 50.
Carbol-Xylol als Aufhellungsmittel 35.
— Herstellung dess. 35.
Carcinome 288.
— Ätiologie 301.
— Cancroid 294.
— Drüsenkrebse 290.
— Einteilung 290.
— Färbung der Carcinomparasiten 303.
— frische Untersuchung 288.
— Hefepilze in 302.
— makrosk. Betrachtung 289.
— Metastasen in der Leber 296.
— Plattenepithelkrebs 294.
— Schleimkrebs 293.
— Scirrhus 294.
— solide Krebse 293.
— Sporozoen in d. 302.
— Unterscheidung von Sarkomen 289.
— Zellcharaktere 289.
Carnifikation der Lungen 144.
Cavernome der Leber 279.
Celloidin, Aufbewahren der Celloidinblöcke 26.
— Aufkleben derselben 25.
— Aufhellen der Celloidinschnitte in Carbol-Xylol 35.
— — — in Origanumöl 35.
— Behandlung der Celloidinschnitte 26.
— Entfernung der Anilinfarben aus den Celloidinschnitten nach Saxer 41, 52.
— Entwässern der Schnitte in Anilinöl 35.
— Färben der Celloidinschnitte 26.
— Herstellung der Celloidinlösungen 25.
— Härten d. C. nach Apathy 25.
— Schneiden der Celloidinblöcke 26.
— Serienschnitte von Celloidinblöcken nach Bumpus 26, nach Weigert 27, nach Saxer 28.
— Übersicht der Celloidineinbettungsmethode 36.
Cellulose, Färbung derselben mit Jod 42.
Centrierung des mikrophotogr. Apparates 313.
Cervix, Erosion 243.
— normale Histologie 243.
Chalikosis 161.
Charcot-Leydensche Krystalle 165.
Charcot-Neumannsche Krystalle im Knochenmark 222.
Chloroform, Durchtränkungsmittel für Celloidinblöcke 27.

Chloroform, Durchtränkungsmittel für Paraffineinbettung 22.
Cholestearinkrystalle bei Atherom der Gefässe 197.
— Färbung derselben 42.
Cholerabacillen 181.
Chorionepitheliome 297.
Chromatophoren 277.
Cirrhose der Leber 86.
Coagulationsnekrose 171.
Coccenembolieen, kapilläre, in den Lungen 137.
— — in den Nieren 105.
Collineare 309.
Combination der elastischen Faserfärbung mit van Gieson 44.
— — — d. Weigertschen Fibrinfärbung 151.
Conservierung des Fettes 44, 45.
— makrosk. Präparate in natürl. Farben 37.
— der Schnitte in Glycerin 34.
— in Kal. acet. 34.
— in Canadabalsam 35.
Corpora amylacea, Färbungsmethoden 42, 135.
— — in der Prostata 256.
— — in Stauungslungen 134.
Cyanin, f. Sensibilisierung der Platten 323.
Cylinder im Harn 128.
Cylindrome 275.
Cystitis glandularis 130.
— nodularis 130.

D.

Darmkanal, Adenocarcinome 290.
— Amyloid 180.
— Colitis cystica 180.
— Dysenterie 175, 178.
— Dysenterieamöben 179.
— atypische Epithelwucherungen bei Dysenterie 179.
— Hämochromatose 181.
— Lymphgefässtuberkulose 175.
— Milzbrand 183.
— normale Histologie 173.
— Parasiten 181.
— pseudomembranöse Entzündung 173.
— Regeneration der Schleimhaut beim Typhus 178.
— Tuberkulose 175.
— Typhus 176.
— Zottenmelanose 181.
Darmparasiten 182.
Deciduazellen 248.
Deckglastrockenpräparat 16.
Deckzellen der serösen Häute bei der Entzündung 189, 192, 254.
Degeneration, fibrinoide 192.
— amyloide 83.
— fettige 57.
— hyaline 112.
— parenchymatöse 59.
— ab- und aufsteigende Deg. des Rückenmarks 242.
Delafields Hämatoxylin 30.
Dermoidcysten 299.
— des Ovariums 300.
Diphtherie 169.
— Lymphknotenveränderungen 206.
— Veränderungen der Milz 212.
Diphtheriebacillen bei Bronchopneumonie 147.
Diplococcus pneumoniae 143.
Doppelmesser, Schneiden mit dems. 8.
Dreifarbenmikrophotographie 326.
Drüsenbildungen bei chronischer Entzündung der serösen Häute 192.
Dura mater s. Nervensystem.
Durchfärbung ganzer Objekte 26, 27.
Dysenterie 178.
Dysenterieamöben, Färbung 180.
Dysmenorrhoea membranacea 247.

E.

v. Ebnersche Entkalkungsflüssigkeit 17.
Echinococcus 94.
Ectoblastzellen, fötale 250.
Ehrlichs Farbengemisch f. Blutuntersuchung 217.
— saures Hämatoxylin 30.
— Jodgummigemisch 42.
Eihüllen, s. Placenta.
Einbetten 22.
— in Paraffin 22.
— in Celloidin 25.
— in Photoxylin 26.
Einbettungsnäpfchen f. Paraffin 23.
Einbettungsrahmen f. Paraffin, Gaylordscher 23.
— Neapler 23.
Eisen, Nachweis dess. im Pigment 45, 46.
Eisenalaunhämatoxylinfärbung, zur Darstellung der Kernstrukturen 39.
Eiterkörperchen 62.
Eiweiss-Glycerin zum Aufkleben von Paraffinschnitten 24.
— Herstellung desselben 24.
Elastische Fasern, Erkennung derselben in frischen Präparaten 10.
— — Färbung ders. n. Unna m. Orcein 44.
— — — n. Weigert 44.
— —, Verhalten derselben in entzündlich veränderten Gefässen 199, 200.

Elastische Fasern, Verhalten derselben bei chronischer Nephritis 118.
Embryoide Geschwülste 300.
Endarteriitis s. Gefässe.
Endocardium, normale Histologie dess. 57.
—, recurrirende verrucöse Endocarditis 195.
—, tuberkulöse Endocarditis 196.
—, ulceröse Endocarditis 195.
—, verrucöse Endocarditis 194.
Endometritis 244.
Endotheliome 273.
Endothelzellen, Darstellung der Kittlinien derselben mit Silberlösung 11.
Entfärben der Schnitte in Anilinöl 35.
— d. Celloidins in den n. Gram gefärbten Celloidinschnitten 52.
— d. Celloidins in den nach Weigert auf Fibrin gefärbten Celloidinschnitten nach Saxer 41.
Entkalkung 16.
Entwässern der Schnitte in Anilinöl 35.
— der Celloidinschnitte in 93prozentigem Alkohol 35.
— der Paraffinschnitte in absol. Alkohol 35.
Entwickelung der sensibilisierten Platten 325.
Entzündung, eitrige 61.
— fibrinöse 189.
—, käsige 150.
—, produktive 190.
—, pseudomembranöse 168.
Eosinophile Zellen 217.
— bei Asthma 165.
Eosinsilberplatten 322.
Ependym s. Nervensystem.
Epicardium, normale Histologie dess. 57.
Epidermoidcysten 299.
Epitheliome, destruierende 288.
—, suprarenale 298.
Epitheloide Zellen 67.
Epulis 271.
Erosion d. Cervix 243.
Erythrosin, s. Eosinsilberplatten 322.
Essigsäure als Reagens 9.
Essigsäure-Hämatoxylin, s. Boltons Markscheiden-Färbung 46.
Exsudatzellen 62.

F.

F. = Härtung in Formol 55.
FA. = Härtung in Formol-Alkohol und Nachhärtung in dünnem Formol 55.
Färben der Achsencylinder 47, 304.
— d. Amyloids 41.
— d. Bakterien in Deckglastrockenpräparaten 50.
Färben d. Bakterien in Schnitten 52.
— d. Bakteriengeisseln 51.
— d. Bakterienkapseln 51.
— d. Bindegewebsfasern n. Beneke 40, n. van Gieson 33, n. Mallory-Ribbert 48, n. Mallory 304.
— d. Celloidinschnitte 26.
— d. elastischen Fasern 44.
— d. Fettes 45.
— d. Fibrins 40.
— d. Ganglienzellen 47.
— d. Gliafasern n. Beneke 40, n. Mallory 47, 304, n. Weigert 48, n. Yamagiwa 304.
— d. Glycogens 42.
— d. Granula n. Altmann 39.
— d. Kernstrukturen 39.
— d. Kernteilungs-Figuren 39.
— d. Markscheiden 46, 304.
— d. Paraffinschnitte 29.
— d. Plasmazellen 49.
— d. Präparate für die Mikrophotographie 308.
— d. Protoplasmafasern d. Epithelien 40.
— d. Schleimes 43.
— d. Sharpeyschen Fasern n. Beneke 40.
Färbung im Stück 26, 27.
Farblösungen, Bezug derselben 29.
Farbenfilter f. d. Mikrophotographie 318.
Ferrocyankalium zum Nachweis des Eisens in Pigment 45.
Fett, Konservierung n. Flemming 45.
—, Konservierung dess. nach Marchi 45.
—, Färben dess. m. Sudan III 45.
—, Nachweis dess. d. Osmiumsäure 44, 45.
—, Nachweis dess. in frischen Präparaten 10.
Fettembolie 163.
Fettige Degeneration 57.
Fettkörnchenzellen 236.
Feuchte Kammer zum Aufbewahren frischer Präparate 11.
Fibrin, Entstehung aus Bindegewebe 192, 193.
— in Tuberkeln 67.
Fibrinfärbung m. Pikrokarmin 40.
— n. Weigert 40.
— n. Mallory 304.
— n. Kockel 41.
Fibroadenome 283.
Fibroblasten 190.
Fibroepitheliom 282.
Fibrome 262.
— weiche 262.
— harte 263.
Filaria Bankrofti 221.
Filaria sanguinis 221.

Filterhalter 53.
Fixierung der Präparate 11.
Flemmingsche Lösung z. Konservierung d. Fettes 44.
— — z. Darstellung d. Kernstrukturen 39.
— — Herstellung 15.
Flüssigkeiten, Untersuchung pathol. Flüssigk. 5.
FM = Härtung in Formol-Müller 55.
Follikelcysten 299.
Formol 13.
— Nachbehandlung anders fixierter Objekte mit F. 20.
Formolalkohol 14.
Formolhärtung f. d. Centralnervensystem 49.
Formol-Müller Lösung 13.
Formolsalpetersäurelösung zur Entkalkung 16.
Fragmentatio cordis 69.
Friedländers Kapselfärbung 51.
Fruchtwasseraspiration bei Neugeborenen 149.

G.

Ganglienzellen, Darstellung ders. nach Golgi 49.
— Degeneration 240.
— Verkalkung 240.
Gangrän 148.
Gaumen, Diphtherie 170.
Gaylordscher Einbettungsrahmen 23.
Gefässe, Aneurysma 200.
— Arteriosklerose 196.
— Atheromatose 197.
— Endarteriitis nodosa 197.
— Endarteriitis obliterans 200.
— Endophlebitis septica 204.
— Endophlebitis syphilitica 202.
— Kalkablagerungen 198.
— Lymphangitis syphilitica 202.
— Mesarteriitis 199.
— normale Histologie 196.
— Periarteriitis syphilitica 200.
— Syphilis 199, 200.
— Veränderungen der Lungengefässe in Cavernen 157.
Gefriermikrotom, Beckersches 18.
— Jungsches 18.
— Herstellung v. Schnitten m. d. G. von in Alkohol, Sublimat etc. gehärteten Objekten 20.
— Schneiden mit dems. 9, 18.
— Übersicht über die Herstellung von fertigen Schnitten mit d. G. 35.
Gehirn, s. Nervensystem.
Geisselfärbung d. Bakterien 51.
Gelenke, Gicht 230.
— Knorpelveränderungen bei Entzündungen 229.
— Tuberkulose 226.
Geschlechtsorgane, männliche 255.
— weibliche 243.
Geschwülste, Ätiologie 259, 301.
— Definition 259.
— Einteilung 260.
— frische Untersuchung 261.
— regressive Metamorphosen 261.
Gicht d. Gelenke 230.
— d. Niere 123.
van Giesonsche Färbung 33.
Glia, s. Neuroglia.
Gliome 280.
Glycerin, als Aufhellungs- und Konservierungsmittel 34.
— Schädliche Folgen d. Gl. f. Anilinfarben 34.
Glykogen, Färbung mit einfacher Jodlösung 42.
— — n. Langhans 42.
— — n. Lubarsch 43.
— Nachweis dess. in frischen Präp. 11, 42.
Golgische Methode z. Darstellung d. Ganglienzellen u. Gliazellen 49.
Gonorrhoe 255.
Gramsche Färbung 51.
— Darstellung d Kernstrukturen 39.
— Nachweis d. Verhornung 40.
Granula in Leukocyten 216.
— Färbung ders. in Leukocyten 217.
— Färbung n. Altmann 39.
Granulationsgewebe, Zusammensetzung 190.
Granulationszellen, Arten ders. 190.
Gummi, Aufbau desselben 92.

H.

Hämalaun 30.
— saures 30.
Hämangiome 278.
Hämatoidininfarkt d. Niere 125.
Hämatoidinkrystalle im Blut 218.
Hämatoxylin, Boehmers H. 30.
— Delafields H. 30.
— Eisenalaunhämatoxylin 39.
— Ehrlichs saures 30.
— Eosinfärbung 32.
— essigsaures 46.
— Mayers Hämalaun 30.
— Vorfärbung bei der van Giesonschen Färbung 33.
— f. d. Weigertsche Markscheidenfärbung 46.
Hämochromatose d. Darmes 181.

Hämochromatose d. Leber 78.
— d. Niere 126.
Hämorrhagie, entzündliche 63.
Harnblase, Entzündung 129.
Harncylinder 128.
Harnröhre, Gonorrhoe 255.
Harnsäureinfarkt d. Nieren 124.
Haut, Angiome 278.
— Cancroid 294.
— Endotheliome 273.
— Entzündungen 233.
— Epidermoidcysten 299.
— papilläres Fibroepitheliom 282.
— Follikelcysten 299.
— Molluscum contagiosum 302.
— normale Histologie 232.
— Pigmentnaevi 277.
— Tuberkulose 233.
— Wundheilung 232.
Hefepilze, Färbung derselben 53.
— Erreger des Carcinoms 303.
Heidenhains Eisenalaunhämatoxylinfärbung 39.
Herz, s. Pericardium, Herzmuskel, Endocardium.
Herzklappenhämatome 57.
Herzklappen, normale Histologie derselben 57.
— Entzündungen 194.
Herzmuskel, Abscesse 61.
— braune Atrophie 60.
— Fettdurchwachsung 59.
— fettige Entartung 57.
— Fragmentation 69.
— Neubildung von Herzmuskelfasern 66.
— normale Histologie der Herzwand 57.
— Schwielenbildung 64.
— parenchymatöse Trübung 59.
— Tuberkulose 67.
Hoden, normale Histologie 257.
— Syphilis 258.
— Teratome 300.
— Tuberkulose 257.
Hoyers Schleimfärbung 43.
Hyalin, Färbung des konjunktivalen H. nach van Gieson 33.
Hyperämie, entzündliche 63.
Hypertrophie, kompensatorische 259.

I.

Ikterus der Leber 76.
— neonatorum 217.
Infarktbildung der Niere 101.
— der Lunge 135.
— der Milz 210.
Infiltration, kleinzellige 65.
Influenzabacillus 165.
Instrumentarium 53.

J.

Jod zur Darstellung des Amyloids 41.
— als Reagenz in Lugolscher Lösung 11.
— Jod-Anilinöl 41.
Jodgummigemisch n. Ehrlich 42.
Jodjodkaliumlösung 40.
Jodschwefelsäurelösung zur Darstellung des Amyloids 41.
Jores Methode zur Kons. makr. Präp. in natürlichen Farben 38.
Juliusburger u. Meyer Ganglienzellenfärbung 47.

K.

K = gewöhnliche Kernfärbung 55.
Kaiserling, Methode z. Kons. makr. Präp. in natürlichen Farben 38.
Kalk, Erkennung desselben in frischen Präparaten 10.
— Schwefelsäurereaktion 11.
— in Gefässwänden 198.
Kalkinfarkt der Niere 127.
Kalilauge, 33% zur Maceration 7.
— 2% als Reagenz 10.
Kalium aceticum, Aufhellen und Konservieren der Schnitte in Kal. acet. 34.
Kapselfärbung der Bakterien 51.
Karminlösungen 29.
Karyokinese 260.
Karyorrhexis 103.
Keratingranula, Färbung derselben nach Gram 40.
Kerndegenerationen in Geschwülsten 269.
Kerne, Nachweis derselben in frischen Präparaten 10.
Kernfärbungen 29.
Kernstrukturen, Darstellung derselben 39.
Kernteilungs-Figuren, Konservierung derselben 39.
— Färbung derselben 39.
— normale 260.
— pathologische in Geschwülsten 269.
Knochen, Bruch 231.
— Darstellung der Knochenkörperchen 224.
— Färbungsmethoden 223, 224.
— normales Wachstum 222.
— Osteomalacie 228.
— Rachitis 225.
— Syphilis 224.
— Tuberkulose 227.
Knochenmark, Charcot-Neumann'sche Krystalle 222.
— lymphoides 221.

Knochenmark, Fettmark 222.
— Gallertmark 222.
— kernhaltige rote Blutkörperchen 222.
— Leukämie 222.
— normale Histologie 221.
Knochenmarksriesenzellen im Blut bei Leukämie 218.
Kochen der Präparate 16.
Koehlers, Beleuchtungsmethode f. d. Mikrophotographie 316.
Körnchenkugeln 236.
Krebs, s. Carcinome 288.
Kromayersche Modifikation der Weigertschen Fibrinfärbung zur Darstellung der Protoplasmafasern 40.
Kupffersche Sternzellen 74.
Kystome 286.

L.

Laveransche Halbmonde 219.
Leber, Abscess 84.
— Amyloid 83.
— braune Atrophie 76.
— akute gelbe Atrophie 81.
— Cirrhose 86.
— Echinococcus 94.
— Eklampsie 86.
— Fetthaltigkeit 79.
— knotige Hypertrophie 82, 89.
— Ikterus 77.
— Krebsmetastasen 296.
— Leukämie 93.
— Nekrosen 85.
— normale Histologie 74.
— Pigmentinfiltration 78.
— Regeneration bei akuter gelber Leberatrophie 82.
— Stauungsatrophie 75.
— Syphilis 91.
— Tuberkulose 90.
Leiomyom 266.
Leptomeningitis 235.
Leukämie 218.
— der Leber 93.
— der Milz 214.
— der Nieren 109.
Leukocyten, Rolle der gelapptkernigen L. bei der eitrigen Entzündung 62.
Linsen, Reinigung derselben 3.
Lipom 265.
Lithionkarmin 29.
Löfflers Diphtheriebacillen 169.
— Methylenblau für Bakterienfärbung 50.
Lubarsch, Schnellhärtung 22.
Luftröhre, Diphtherie 172.
— pseudomembranöse Entzündung 172.
Luftröhre, normale Histologie 167.
— Tuberkulose 167.
Lugolsche Lösung 11, 40.
Lungen, Aktinomykose 157.
— Anthrakosis 160.
— Aspergillusinfektion 158.
— Aspiration von Fruchtwasser 149.
— — — Milch 150.
— Atelektase 147.
— Bronchiolitis 146.
— käsige Bronchiolitis 152.
— Bronchopneumonie 145.
— Chalikosis 161.
— Emphysem 162.
— Epithelregeneration bei chronischer Tuberkulose 155.
— Fettembolie 163.
— Fruchtwasseraspiration 149.
— Gangrän 148.
— Gewebsembolien 164.
— schiefrige Induration 160.
— hämorrhagischer Infarkt 135.
— septischer Infarkt 137.
— Kavernen 156.
— Lymphgefässkrebs 139.
— Lymphgefässtuberkulose 154.
— Miliartuberkulose 150.
— Myelin 150.
— normale Histologie 132.
— Ödem 140.
— chronisches Ödem 140, 155.
— Peribronchitis 147.
— Pneumonia alba 160.
— chronische Pneumonie 144.
— eitrige Pneumonie 148.
— fibrinöse Pneumonie 141.
— käsige Pneumonie 152.
— katarrhalische Pneumonie 147.
— chron. katarrhal. Pneumonie 140.
— lobuläre Pneumonie 145.
— Pneumonoconiosen 160.
— Poren in den Alveolarwänden 143.
— Regeneration des Epithels bei chronischer Pneumonie 145.
— Schluckpneumonie 148.
— Siderosis 162.
— Stauungslunge 133.
— Steinhauerlunge 161.
— Syphilis 159.
— Tuberkulose 150.
— chronische Tuberkulose 154.
— tuberkulöse Induration 155.
— Zellembolien 174.
Lungenschwindsucht 150.
Lupus 233.
Lymphangiome 279.

Lymphangitis, s. Gefässe.
Lymphgefässe, s. Gefässe.
Lymphknoten, Anthrakosis 208.
— Blutresorption 207.
— Catarrh der Lymphsinus 205.
— bei Diphtherie 206.
— akute Entzündung 205.
— eitrige Entzündung 205.
— nekrotisierende Entzündung 206.
— Krebsmetastase 209.
— Geschwülste 270.
— normale Histologie 204.
— Skrofulose 207.
— Tuberkulose 207.
Lymphocyten, Vorkommen derselben bei chronischer Bindegewebsentzündung 65.
Lymphome, leukämische und aleukämische 270.
Macerationsflüssigkeiten 7.
Magen, Blutungen 185.
—, chronische Entzündung 186.
—, Erosionen der Schleimhaut 185.
—, Geschwür 185.
—, normale Histologie 184.
—, Schleimkrebs 293.
—, Verfettung 187.
Mamma pericanaliculäres Adenofibrom 283.
— Fibroadenoma cysticum 284.
— intracanaliculäres Fibroadenom 284.
— weicher Krebse 293.
— Mastitis chron. cystica 284.
— Uebergang dess. in Carcinom 284.
— Scirrhus 294.
Malaria 219.
Malariaparasiten, Färbung ders. 220.
Mallorys Neurogliafärbung 47, 48, 304.
— Bindegewebsfärbung 304.
Markscheidenfärbung n. Weigert-Pal 46.
— n. Bolton 46.
— n. Mallory 304.
— n. Yamagiwa 304.
Mastzellen bei Lupus 233.
— Verwechslung d. M. mit Kokken 62.
Mayers Hämalaun 30.
Meconiumkörperchen 149.
Melanome 277.
Melnikow-Raswedenkows Methode zur Konservierung makr. Präparate in natürlichen Farben 38.
Menstruation 247.
Mesarteriitis, s. Gefässe.
Methylenblaufärbung f. Bakterien 50.
— zum Nachweis d. Eisens in Pigment 46.
— Eosinfärbung 33.
— Kernfärbungen mit M. 31.
— z. Darstellung d. Schleimes 43.
Methylenblaufärbung, Löfflers 50.
Methylenblau, polychromes, z. Darst. d. Amyloids 41.
— z. Darst. d. Schleimes 43, z. Färbung der Rotzbacillen 52.
Methylgrün z. Darstellung d. Amyloids 41.
Methylviolett z. Darstellung d. Amyloids 41.
— z. Darstellung d. Blutplättchen 217.
Messerhaltung beim Schneiden mit dem Rasiermesser 8, 17.
— m. d. Schlittenmikrotom 21.
Meyer u. Juliusburger, Ganglienzellen- 47.
Mikrotome, s. Gefriermikrotom, Schlittenmikrotom.
Mikrotommesser, Behandlung desselben 21.
Mikrophotographie, Apparat f. d. M. 309.
— Aufnahme 324.
— Beleuchtungsmethoden 316.
— Dreifarbenmikrophotographie 326.
— Entwickelung d. Platten 325.
— Färbung d. Präparate 308.
— Farbenfilter 318.
— Auswahl der Objektive 308.
— Photographische Platten 322.
Mikrophotographischer Apparat 309.
— Centrierung dess. 313.
— Beleuchtung 316.
Miliartuberkulose 150.
Milz, Amyloid 215.
— Anthrakosis 213.
— Atrophie 213.
— Infarkt 210.
— bei Lebercirrhose 212.
— Leukämie 214.
— Malaria 212.
— akuter Milztumor 211.
— chronischer Milztumor 212.
— normale Histologie 210.
— Pigmentierungen 213.
— septische Schwellung 211, 212.
— Stauungsmilz 212.
— Syphilis 213.
— Tuberkulose 215.
Molluscum contagiosum 302.
Müllersche Flüssigkeit 7, 13.
Mundhöhle, normale Histologie 169.
Muskelfasern, Färbung der glatten M. nach van Gieson 33.
— n. Mallory 304.
Muskulatur, s. Herzmuskel, Skelettmuskulatur.

M. V. = mittlere Vergrösserung 55.
Myelin in der Lunge 150.
Myocardium, s. Herzmuskel 57.
Myocardite segmentaire 69.
Myom 265.
— maligne Myome 267.
Myxom 263.

N.

Nachbehandlung anders gehärteter Objekte m. Formol z. Herstellung von Gefrier-Mikrotomschnitten 21.
Naevus pigmentosus 277.
— vasculosus 278.
Natürlichen Farben, Konservierung d. makr. Präparate in 37.
Nebenhoden, s. Hoden.
Nebenniere, Geschwülste 298.
Nekrose als Folge d. Bakteriengiftwirkung 61.
Nephritis s. Niere.
Nervensystem 234.
— Amputationsneurome 281.
— aufsteigende und absteigende Degeneration 242.
— Encephalitis neonatorum 238.
— Ependymitis granulosa 239.
— Ependymitis tuberculosa 239.
— Degeneration d. Ganglienzellen 240.
— Gehirnerweichung 236.
— path. Gliawucherung 238.
— Leptomeningitis 235.
— Neurofibrome 281.
— normaler Aufbau d. Rückenmarks 241.
— Pachymeningitis haemorrhagica 234.
— Paralyse 237.
— multiple Sklerose 292.
— Strangdegenerationen 241.
— cong. Syphilis 238.
— Syringomyelie 243.
— Tabes 241.
— Tuberkulose 239.
Neubildung, entzündliche 259.
Neugeborene, Lungenuntersuchung 149.
Neurofibrome 281.
Neurogliafärbung nach Weigert 48.
— — Mallory 47, 48, 304.
— — Yamagiwa 304.
Neurogliazellen, Darstellung derselben nach Golgi 49.
Neurome 280.
Niere, Abscesse 105.
— Amyloid 122.
— senile Atrophie 126.
— Ausscheidungsherde 106.
— Cylinder 128.
Niere, fettige Degeneration 100.
— Eiweissniere 109.
— embolische Herde 106.
— Glomerulonephritis 112, 114.
— Granularatrophie 116.
— Glykogenablagerungen 128.
— Hämatoidininfarkt 125.
— Hämochromatose 126.
— Hämoglobininfarkt 126.
— Harnsäureablagerungen 123.
— anämischer Infarkt 101.
— septischer Infarkt 104.
— Ikterus 126.
— Kalkablagerungen 127.
— Leukämie 109.
— akute Nephritis 109.
— chronische Nephritis 113.
— — interstitielle Nephritis 116.
— ascendierende eitrige Nephritis 107.
— descendierende eitrige Nephritis 105.
— frische granulierende Nephritis 112.
— hämorrhagische Nephritis 111.
— normale Histologie 97.
— parenchymatöse Trübung 99.
— Pigmentierungen 125.
— Regeneration bei Nephritis 114.
— — — Infarkten 104.
— asteriosklerotische Schrumpfniere 118.
— genuine Schrumpfniere 116.
— hydronephrotische Schrumpfniere 119.
— Syphilis 122.
— Tuberkulose 120.
Nigrosin, z. Darstellung der Achsencylinder 47.
— Sensibilisierung der Platten 323.
Nisslsche Körperchen, Färbung der 47.
— — Veränderungen derselben 240.
Normale Histologie des Blutes 216.
— — der Bronchien 164.
— — — Cervix 243.
— — des Darmkanals 173.
— — — Epikards 57.
— — der Gefässe 196.
— — — Haut 232.
— — des Hodens und Nebenhodens 257.
— — — wachsenden Knochens 222.
— — — Knochenmarks 221.
— — der Leber 74.
— — — Luftröhre 167.
— — — Lungen 132.
— — — Lymphknoten 204.
— — — Milz 210.
— — — Mundhöhle 169.
— — des Magens 184.
— — — Myokards 57.

Normale Histologie der Niere 97.
— — des Pankreas 131.
— — — Pericards 57.
— — der Placenta 250.
— — des Rachens 169.
— — der serösen Häute 188.
— — — Skelettmuskeln 70.
— — — Speiseröhre 187.
— — — Tube 253.
— — — Uterusschleimhaut 244.
— — des Wurmfortsatzes 183.

O.

Objektive, Auswahl derselben f. d. Mikrophotographie 308.
Objektträger, Aufkleben von Paraffinschnitten 24.
— Aufkleben von Celloidinschnitten 26.
Öle, ätherische, als Aufhellungsmittel 34.
Ösophagus, s. Speiseröhre 187.
Organisation 190.
— bei verruköser Endocarditis 194.
— eines Infarkts 103.
Origanumöl als Aufhellungsmittel 35.
Orth'sche Formol-Müller Lösung 13.
— Pikrokarmin 32.
Osmiumsäure, s. Überosmiumsäure.
Osteofibrom 272.
Osteomalacie 228.
Ovarium, Carcinom 288.
— Dermoidcysten 300.
— Kystome 286.

P.

Pachymeningitis haemorrhagica 234.
Pankreas, Fettdurchwachsung 131.
— Fettgewebsnekrose 131.
— normale Histologie 131.
— Selbstverdauung 132.
— Syphilis 131.
Paraffin, Aufbewahren der Paraffinblöcke 25.
— Aufhellung der Paraffinschnitte in Xylol 35.
— Aufkleben der Paraffinschnitte 24.
— Einbettungsmethoden f. P. 23.
— Entfernung dess. aus den Schnitten 25.
— Färbung d. aufgeklebten Schnitte 25.
— Härtegrad dess. 22.
— Paraffinofen 23.
— Schneiden d. Paraffinblöcke 24.
— Übersicht d. Paraffineinbettungsmethode 36.
— Paraffin-Xylol 22.
Parasitenähnliche Gebilde in Sarkomen 269.
— in Carcinomen 302.
Parenchymatöse Trübung 59.
Periarteriitis, s. Gefässe.
Pericardium, chron. adhäsive Entzündung 190.
— Tuberkulose 193.
Peritheliome 274.
Peritoneum, akute seröse Peritonitis 188.
Perls Eisenreaktionsmethode, s. Pigment 45.
Phagocytose 62.
Phlebitis, s. Gefässe.
Photographische Aufnahme 324.
— Platten 322.
— Sensibilisirung f. gelbgrüne Strahlen 322.
— f. rote Strahlen 323.
Photoxylin-Einbettung 26.
Phthisis pulmonum 150.
Pia mater, s. Nervensystem.
Pigmente, Erkennung derselben in frischen Präp. 10.
— Nachweis von Eisen in Pigment m. Methylenblau 46.
— — — nach Perls 45.
— — — nach Quincke 45.
Pigmentnaevi 277.
Pikrinsäure zur Herstellung des Orth'schen Pikrokarmins 32. — Pikrinsäure-Alkohol zur Nachfärbung der Lithionkarminpräparate 32.
— Benutzung z. van Gieson'schen Färbung 33.
Pikrokarmin nach Orth 32.
— Herstellung der Lösung 32.
— Färben mit P. 32.
Placenta, s. a. Uterus.
— Blasenmole 252.
— Blutmole 250.
— maligne Chorionepitheliome 297.
— Infarkte 251.
— normale Histologie 250.
— Syphilis 252.
— Tuberkulose 252.
— Zotten und Zottenepithel 250.
Plasmazellen-Färbung 49.
— bei Lupus 233.
Pleura, akute fibrinöse Entzündung 189.
— chron. Entzündung 192.
Plimmers Färbung d. Carcinomparasiten 303.
Pneumokokken bei Bronchopneumonie 147.
Pneumonie, s. Lungen.
Polychromes Methylenblau zur Darstellung d. Amyloids 41.
— zur Darstellung schwer färbbarer Bakterien 52.
— zur Darstellung des Schleimes 43.
— — d. Plasmazellen 49.
Präparate, Konservierung d. makr. Präp. in natürlichen Farben 37.
— Fixierung der mikrosk. 11.
— Härtung derselben 11.

Proc. vermiformis, s. Wurmfortsatz.
Projektionsobjektive 309.
Prostata, Konkremente 256.
— eitrige Entzündung 257.
— Hypertrophie 256.
— weibl. Prostata 256, 257.
Protoplasmafasern, Darstellung d. Pr. nach Beneke-Kronmayer 40.
Protoplasmastrukturen, Färbung der 39.
Psammom 264.
Pseudodiphtheriebacillen 172.
Pyelonephritis 107.

Q.

Quetschpräparat 7.
Quinckes Eisenreaktionsmethode f. Pigment 45.

R.

Rachen, normale Histologie 169.
Rachitis d. Knochen 225.
Ranviers Drittelalkohol 7.
Rasiermesser, Anwendung desselben bei frischen Präparaten 8.
— — — bei gehärteten 17.
Reagentien f frische Präparate 9.
Recklinghausensche Gitterfiguren 228.
Regeneration 259.
— Darm 178.
— Herzmuskel 66.
— Leber 82, 88.
— Lunge 155.
— Niere 104, 113.
— Skelettmuskel 70.
— Uterus 246, 252.
Reiskörperchen, Bildung ders. 227.
Reinigung d. Linsen 3.
— d. Objektträger und Deckgläschen 4.
Rhabdomyom 265.
Riesenzellen in Tuberkeln 67.
— in Geschwülsten 269, 271.
Rotzbacillen, Färbung ders. 52.
Rückenmark, s. Nervensystem.
Rückfallfieber 211.
Rundzelleninfiltration 65.

S.

Safranin, Färbung der Flemmingpräparate mit S. 32.
— Herstellung der Safraninlösungen 31.
— Kernfärbungen mit S. 31.
Sagomilz 215.
Sandkörper in Psammomen 264.
Salzsäure-Alkohol, Herstellung dess. 31.
— Benutzung dess. f. Safraninfärbungen 32.
— — f. Tuberkelbacillenfärbung 50, 52.
Salzsäure, reine, zur Maceration 7.
— als Reagenz 10.
Sarkome 268.
— Allgemeines 276.
— Alveolärsarkome 270.
— Angiosarkom 274.
— Cylindrome 275.
— Endothelsarkome 273.
— grosszellige Sarkome 270.
— verkalkte Sarkome 272.
— Kern- u. Zelldegenerationen in S. 269.
— Lymphosarkom 270.
— Osteoidsarkom 272.
— Osteosarkom 272.
— parasitenähnliche Gebilde 269.
— Peritheliome 274.
— Riesenzellensarkom 271.
— Rundzellensarkome 269.
— kleinzellige Rundzellensarkome 270.
— Spindelzellensarkome 268.
Säurefuchsin, z. Herstellung d. Altmannschen Farblösung 39.
— Benutzung z. van Giesonschen Färbung 33.
Saxer, Celloidinserienschnitte 28.
— Methode z. Entfärbung d. Celloidins in den nach Gram gefärbten Celloidinschnitten 52.
— Methode z. Entfärben d. Celloidins in den nach Weigert auf Fibrin gefärbten Celloidinschnitte 41.
Scharlachdiphtherie 169.
Schilddrüse, Struma 285.
Schimmelpilze, Färbung ders. 53.
Schinkenmilz 215.
Schleimfärbung n. Hoyer 43.
— n. Unna 43.
Schleimhäute, Erkrankungen d. 164.
Schleimhautpolypen 282.
Schlittenmikrotome 21.
Schneiden d. Präparate mit dem Rasiermesser 8, 17.
— — — mit dem Doppelmesser 8.
— — — mit dem Gefriermikrotom 9, 18.
— — — mit dem Schlittenmikrotom 21.
Schnellhärtung nach Lubarsch 22.
Schnitte, Aufhellung u. Konservierung d. in Glycerin 34.
— Aufhellen d. in Sol. Kal. acetici 34.
— — — in ätherischen Ölen 35.
— — — in Xylol 35.
sch. V. = schwache Vergrösserung 55.
Schwangerschaft 247.
Schwefelammonium z. Nachweis d. Eisens in Pigment 45.
Sehnenscheiden, Reiskörperchenbildung 227.

Sensibilisierung d. photograph. Platten 322.
Seröse Häute, Deckzellen ders. bei akuten Entzündungen 189.
— — — bei chronischen Entzündungen 192.
— normale Histologie 188.
Sharpeysche Fasern, Darstellung nach Beneke 40.
Siderosis 162.
Silberlösung, als Reagenz 11.
Skelettmuskulatur, primäre progressive Muskelatrophie 71.
— wachsige Degeneration 71.
— fettige Degeneration 70.
— Inaktivitätsatrophie 70.
— normale Histologie 70.
— Regeneration 70.
— Trichineninfektion 72.
— parenchymatöse Trübung 70.
Skelettsystem 221, s. Knochen.
Sklerose d. Nervensystems 242.
Skolex d. Taenia Echinococcus 94.
Skrofulose d. Lymphknoten 207.
Smegmabacillen 129.
Soorpilz 187.
Speckleber 83.
Speiseröhre, normale Histologie 187.
— Soor 187.
Spirochaete Obermeieri 221.
Sporenfärbung der Bakterien 51.
Stabilit zum Aufkleben d. Celloidinblöcke 25.
Steinhauerlunge 161.
Streckung d. Mikrotomschnitte 21.
Streptokokken bei Bronchopneumonie 147.
Struma colloides 285.
— parenchymatosa 285.
— fibrosa 285.
Stückfärbung mit Alauncochenille 26.
— mit Hämalaun 27.
Sublimat 14.
St V. = starke Vergrösserung 55.
Syphilis, Gefässwandveränderungen 93.
— Gummiknoten 92.
— cong. d. Gehirns 238.
— — d. Knochen 224.
Syringomyelie 243.

T.

Tabes 241.
Taenia Echinococcus 94.
Telangiektasie 278.
Teratome 300.
Thrombus, Aufbau 201.
Thrombus, Thrombenbildung bei verruköser Endocarditis 194.
— kanalisierter 203.
— Organisation 203.
Thionin zum Darstellen der Nisslschen Körperchen 47.
— z. Darstellung d. Schleimes 43.
Trachea s. Luftröhre.
Trichina spiralis 72.
Tube, normale Histologie 253.
—, Pyosalpinx 253.
—, Schwangerschaft 254.
—, Tuberkulose 253.
Tubenschwangerschaft 254.
—, Aufbau der Tubenplacenta 284.
—, peritoneale Drüsenbildungen bei Tubenschwangerschaft 255.
—, verborgene und offene Rupturen bei Tubenschwangerschaft 254.
Tuberkel, Aufbau desselben 67.
—, hyaline, fibröse in der Lunge 155.
Tuberkelbacillen, Färbung d. m. Karbolfuchsin 50, 53.
— bei käsiger Pneumonie 153.
— im Stuhl 181.
— in Tuberkeln 68.
Typhusbacillen 178.
Typhus, Milz bei 211, 212.
— Darmkanal bei 176.
— Lymphknoten bei T. 206.

U.

Überosmiumsäure z. Fixieren des Fettes 15.
Umrandung d. Deckgläschen mit Wachs 34.
— m. Paraffin 34.
Unnas Methode d. elastischen Faserfärbung 44.
— Plasmazellenfärbung 49.
Untersuchungsmethode, einfachste mikr. 35.
Uterus, Abort 248.
— destruierendes Adenom 245.
— Adenocarcinom 246.
— Blasenmole 252.
— Blutmole 250.
— Decidua serotina 249.
— Decidua vera 248.
— Dysmenorrhoea membranacea 247.
— angewachsene Eihäute 253.
— Eihüllen 250.
— Endometritis 244.
— fötale Zellen d. Ektoblast 249.
— Menstruation 247.
— normale Histologie 244.
— puerperale Veränderung 252.

Uterus, Regeneration d. Schleimhaut 246.
— Schwangerschaft 247.
— Tuberkulose 246.

V.

Verkäsung d. Tuberkels 67.
Verhornung, Gramsche Methode z. Nachweis d. 40.
Vesuvin = Bismarckbraun.

W.

Wanderzellen, hämatogene 191.
— histiogene 190.
— primäre 65.
Weigert, Celloidinserienschnitte 27.
— Methode d. elastischen Faserfärbung 44.
— Fibrinfärbemethode 40.
— — Dauerhafte Stammlösungen zu ders. 43.
— — Modifikation z. Darstellung d. Neuroglia 47, 49.
— — Modifikation ders. durch Beneke-Kromayer zur Darstellung der Protoplasmafasern 40.
Weigert, Markscheidenfärbung n. Pal 46
— Neurogliafärbung 48.
Welckes Methode d. Geisselfärbung 52.
Wollhaare 149.
Wurmfortsatz, Aktinomykose 184.
—, Entzündung 184.
–, normale Histologie 183.
—, physiol. Obliteration 184.
—, Tuberkulose 184.

X.

Xylol, als Aufhellungsmittel 34.
— Durchtränkungsmittel für Paraffineinbettung 22.

Z.

Zelldegenerationen in Geschwülsten 269, 302.
Zellembolien 164.
Zenkersche Flüssigkeit 14.
Ziehlsche Carbolfuchsinlösung 50.
Zottenmelanose d. Darmes 181.
Zupfpräparat, Herstellung dess. 6.

WELLCOME LIBRARY INSTITUTE

IV. Teil.

Atlas.

Tafel I.

Tafel I.

Fig. 1. Fettige Degeneration des Herzmuskels (mässigen Grades) s. p. 58. Osmiumsäurepräparat. St. V. Man sieht die quer- und längsgestreiften Muskelfasern, in denen sich unregelmässig gelagerte schwarze Körnchen (durch Osmiumsäure geschwärzte Fetttröpfchen) befinden.

Fig. 2. Fettdurchwachsung des Herzmuskels s. p. 59.
Sch. V. Die rundlichen feinbegrenzten Lücken stellen Fettzellen dar, deren Inhalt wegen der Einbettung in Kanadabalsam unsichtbar ist. Die Fettzellen liegen zwischen den meist quergetroffenen dunklen Herzmuskelfasern. Nach oben zu sieht man das zusammenhängende Fettgewebe des Epikards scharf von der Muskulatur abgesetzt.

Fig. 3. Herzschwiele s. p. 64.
Sch. V. In der Mitte das kernarme von einzelnen Kapillaren durchzogene Bindegewebe, an den Rändern die dunklen, zum Teil stark verschmälerten zackig in den Bindegewebsherd vorspringenden Muskelfasern.

Fig. 4. Fragmentatio cordis s. p. 60 u. 69.
Paraffinschnitt. St. V. Die Muskelfasern von einander getrennt, viele mit queren Einrissen versehen. An den meisten Fasern sieht man mit der Lupe sehr deutlich die dunklen Pigmentkörnchen an den Polen des schwarzen Kernes.

Fig. 5. Muskelabscess s. p. 61 u. 72.
Sch. V. Die dunkle centrale Masse besteht aus dichtgedrängten Leukocyten, die sich nach der Peripherie zu in einzelnen Ausläufern zwischen die quergestreiften Muskelfasern verlieren. Inmitten des Abscesses sind die Muskelfasern geschwunden. Am Rand des Bildes, besonders rechts, sieht man mit der **Lupe** dichtgedrängte rote Blutkörperchen (hyperämisch-hämorrhagische Zone).

Fig. 6. Pigmentatrophie der Leberzellen s. p. 79.
St. V. Centrum eines Leberläppchens. In der Mitte die Centralvene. Um sie herum die centralen Abschnitte der Leberzellenbalken. Mit der **Lupe** sieht man in diesen Zellen neben dem grossen, schwarzen Kerne feine, eckige, schwarze Pünktchen, das Pigment. Zwischen den Leberzellenbalken sieht man die stark erweiterten, aber leeren Blutkapillaren.

Fig.1.



Fig.2.

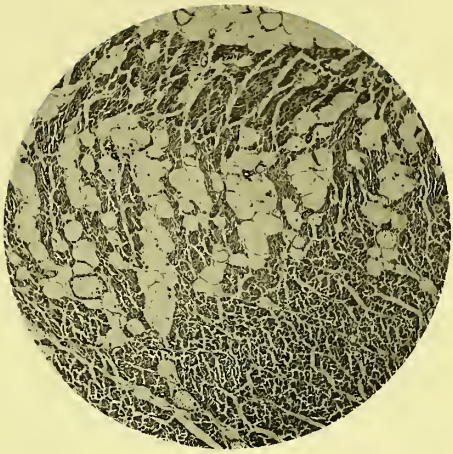

Fig.3

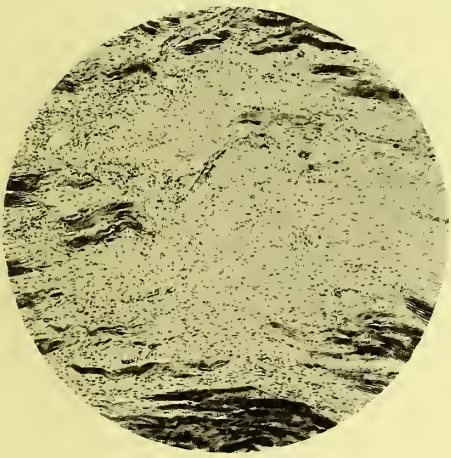

Fig.4.



Fig.5.



Fig.6.

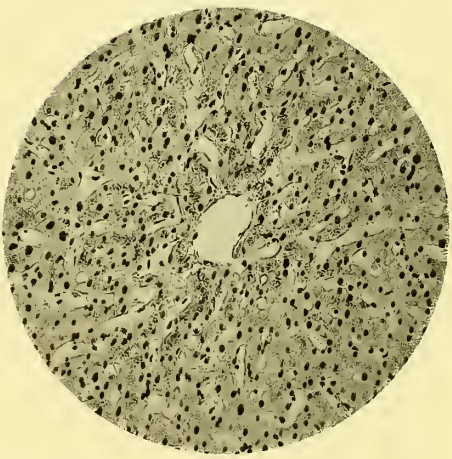

Aschoff & Gaylord Pathologische Histologie

Verlag von J. F. Bergmann, Wiesbaden.

Heliotype Co. Boston

Tafel II.

Tafel II.

Fig. 1. Stauungsatrophie der Leber s. p. 76.
M. V. In der Mitte die Centralvene. In der Peripherie des Läppchens besonders rechts auf dem Bilde, sieht man die wohl erhaltenen Leberzellenbalken, in den Leberzellen die Kerne. Die Kapillaren sind auch hier bereits stark erweitert. Nach der Centralvene zu verschmälern sich die Leberzellenbalken und schwinden allmählich ganz (**Lupe**). In den hochgradig erweiterten Kapillaren sehr viele dunkle Körperchen, Blut (**Lupe**).

Fig. 2. Fetthaltigkeit der Leberzellen s. p. 81.
M. V. Die normale Struktur des Leberläppchens ist verwischt. Man sieht, besonders in der Mitte des Bildes zahlreiche rundliche Lücken. Sie entsprechen den in den Leberzellen liegenden Fetttropfen, welche in dem Balsampräparat nicht mehr vorhanden sind.

Fig. 3. Amyloidentartung der Leber s. p. 83.
Man sieht rechts die eben noch getroffene Centralvene, nach links daran anstossend erhaltene Leberzellenbalken, zwischen welche weiter nach links zu die klumpigen und knorrig verästelten Amyloidmassen (heller gehalten) eingelagert sind.

Fig. 4. Leberabscess s. p. 84.
M. V. Der Abscess (rechts im Bilde) besteht aus dichtgedrängten Leukocyten, deren Kerne bei **Lupenvergrösserung** gut sichtbar sind. Die tiefschwarze Färbung des Centrums ist durch Bakterienhaufen bedingt. Links sieht man sehr schön die durch den Druck der sich ansammelnden Eiterzellen abgeplatteten, konzentrische Streifen bildenden Leberzellenbalken.

Fig. 5. Lebertuberkulose s. p. 90.
Ganz sch. V. Die beiden hellen Lücken sind die Quersehnitte von Centralvenen. Sie stellen die Mittelpunkte zweier Läppchen dar, die an der Peripherie von kleinsten dunklen Knötchen (Tuberkeln) umsäumt sind. In den Knötchen sieht man mit der **Lupe**, besonders rechts, kreis- und halbmondförmige dunkle Fleeke (Riesenzellen).

Fig. 6. Lebertuberkel s. p. 90.
St. V. Der Tuberkel liegt dicht unter der Glissonschen Kapsel. Er ist aus einem Netzwerk verästelter Zellen (**Lupe**) aufgebaut (retikulärer Tuberkel) und enthält eine grössere Riesenzelle (oben). In der Peripherie des Tuberkels starke kleinzellige Infiltration (**Lupe**).

Fig. 1.

Fig. 2.



Fig. 3.

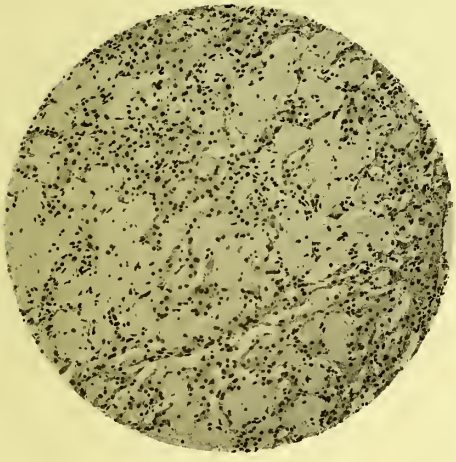

Fig. 4.

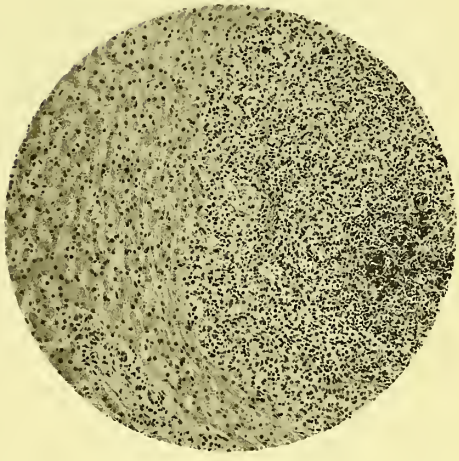

Fig. 5.

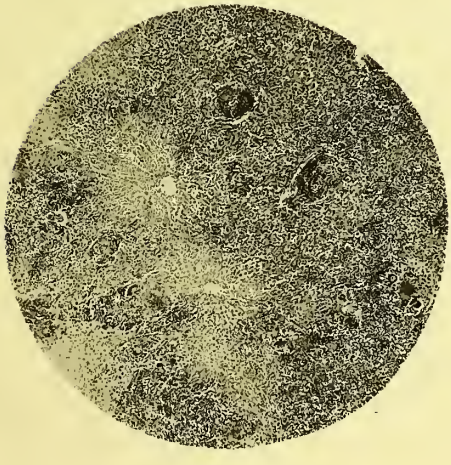

Fig. 6.

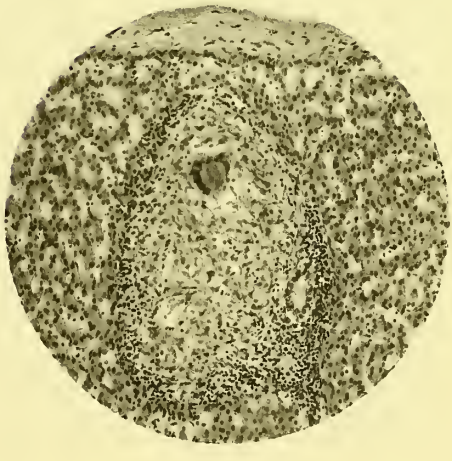

Tafel III.

Tafel III.

Fig. 1. Centrale Verfettung eines Leberläppchens s. p. 81.
Seh. V. In der Mitte der Durchschnitt einer kleinen Centralvene. In den angrenzenden Leberzellenbalken zahlreiche feinste, verschieden grosse, rundliche, durch Osmiumsäure geschwärzte Tröpfchen, die nach der Peripherie des Läppchens zu weniger werden.

Fig. 2. Leukämie der Leber s. p. 93.
M. V. Zwischen den Leberzellenbalken mit ganz schwach gefärbten Kernen (**Lupe**) sieht man die Kapillaren mit dichtgedrängten weissen Blutkörperchen ausgefüllt, deren Kerne im Bilde schwarz erscheinen.

Fig. 3. Frische Cirrhose der Leber s. p. 86.
M. st. V. Im Centrum eine periportale Bindegewebsinsel, an welche überall Lebergewebe anstösst. Man sieht in ihr mehrere Gefäss- und Gallengangsdurchschnitte. In der Umgebung derselben besteht eine sehr starke kleinzellige Infiltration (**Lupe**).

Fig. 4. Alte Cirrhose der Leber s. p. 86.
M. V. Breite Bindegewebszüge, kenntlich an ihrer hellen Farbe, ziehen zwischen Lebergewebsinseln einher. Hier und da, besonders unten und oben im Bild besteht noch eine sehr starke kleinzellige Infiltration des Bindegewebes. An der links oben gelegenen Lebergewebsinsel ist ein Eindringen der kleinzelligen Infiltration in das Leberparenchym festzustellen (**Lupe**). Die zahlreichen dunklen Kanälchen in dem breiten Bindegewebe sind Gallengänge. Die dicht stehenden Kernreihen und der kubische Charakter des Epithels sind in der Mitte, wie am oberen Rand des Präparats an den Kanälchendurchschnitten gut zu sehen.

Fig. 1.

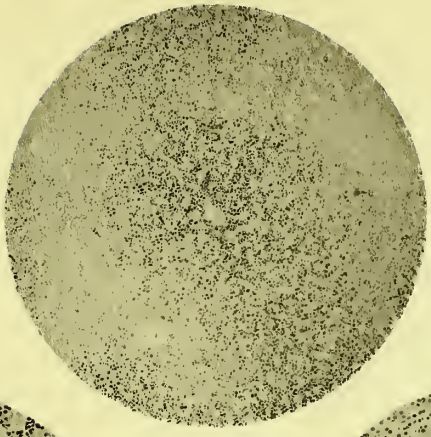

Fig. 2.

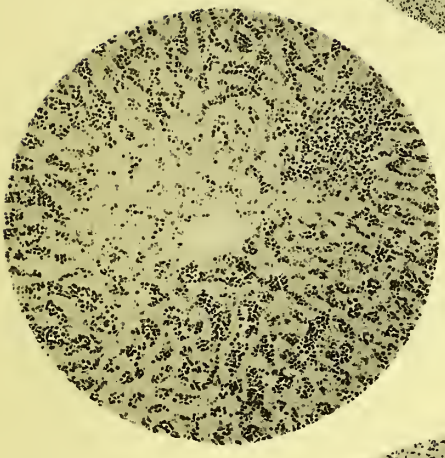

Fig. 3.

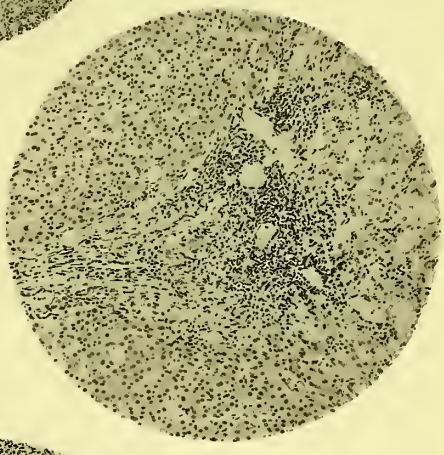

Fig. 4.

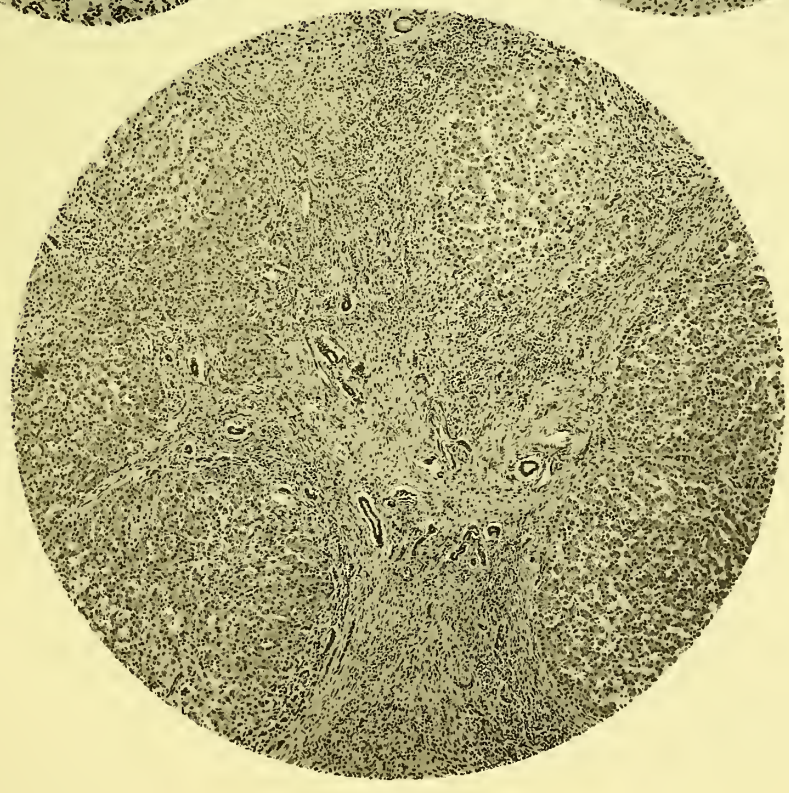

Aschoff & Gaylord — Pathologische Histologie. Verlag von J. F. Bergmann, Wiesbaden. Heliotype Co, Boston.

Tafel IV.

Tafel IV.

Fig. 1. Rand eines Lebergummi. Altes Stadium, s. p. 91.
Sch. V. Links oben Nekrose. Dann folgt ein breiter, heller, von schwarzen Flecken (verfetteten Zellen) durchsetzter bindegewebiger Streifen (schwielige Kapsel des Gummi). Rechts sieht man eine kleine dickwandige Arterie mit kleinem, hellem Lumen, daran anstossend links einen feinen schwarzen Ring, die Grenze einer obliterierten Vene (**Lupe**). Unten im Bild das dunkle, zum Teil verfettete Lebergewebe.

Fig. 2. Rand eines Lebergummi. Frisches Stadium, s. p. 91.
M. V. Oben Nekrose, die von einem an Lymphocyten und Leukocyten reichen Wall von Granulationsgewebe umgeben ist. Unten im Bilde Lebergewebe.

Fig. 3. Parenchymatöse Nephritis s. p. 99.
Starke Schwellung der Epithelzellen der Harnkanälchen. Unregelmässige Begrenzung gegen das Lumen zu. Hier und da fehlt der Kern (Nekrose).

Fig. 4. Fettige Degeneration der Niere s. p. 100.
St. V. Links Glomerulus, rechts gewundene Harnkanälchen. Die Epithelzellen der letzteren sind an der Basis tiefschwarz gefärbt. Mit der **Lupe** erkennt man, dass es sich um Einlagerung grosser runder Gebilde (mit Osmiumsäure geschwärzter Fetttropfen) handelt. Auch an dem Glomerulus sieht man oben einige kleine Fetttröpfchen.

Fig. 5. Frischer Infarkt der Niere s. p. 101.
Ganz sch. V. Am linken Rande erhaltenes, dunkelgefärbtes Nierenparenparenchym. Rechts das blasse nekrotische Gewebe des Infarkts, dessen centrale Partieen dunkler gefärbt sind. Am unteren Pol dieser letzteren ein zum Teil verstopftes Gefäss. Nach der Oberfläche der Niere zu ist der Infarkt noch von einem dünnen Saum kernhaltigen lebenden Gewebes überzogen.

Fig. 6. Frischer Infarkt der Niere s. p. 101.
M. V. Links kernhaltiges lebendes Gewebe, rechts nekrotisches Gewebe. Auch die Glomeruli kernlos und in undeutliche Massen verwandelt (**Lupe**). Reichliche Leukocyteneinwanderung in den Infarkt. Man sieht die dunklen Kerne zwischen den abgestorbenen Harnkanälchen. Die Kerne der Kanälchenepithelien sind nur noch zum Teil vorhanden, zum Teil in kleinere Körnchen zerfallen (Karyorrhexis).

Fig. 1.

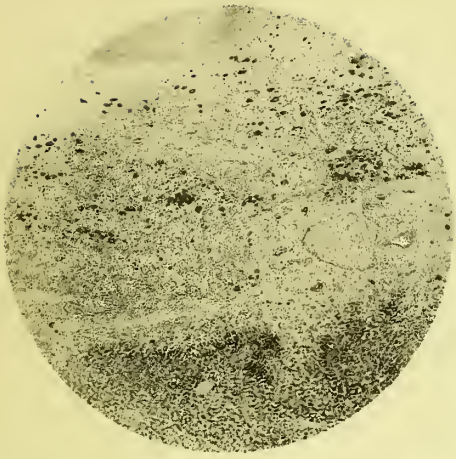

Fig. 2.

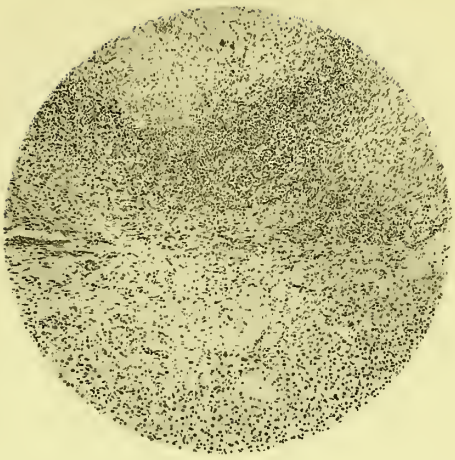

Fig. 3.

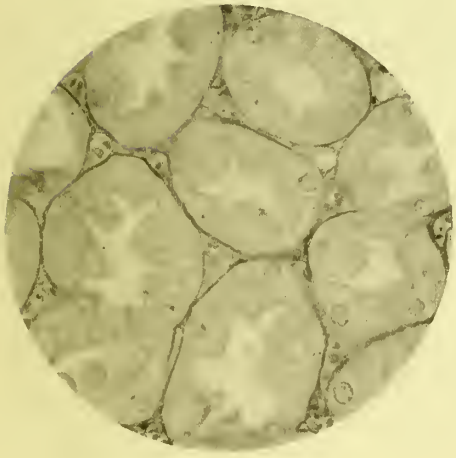

Fig. 4.

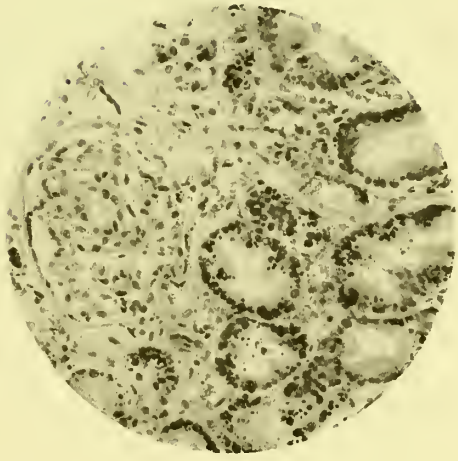

Fig. 5.

Fig. 6.

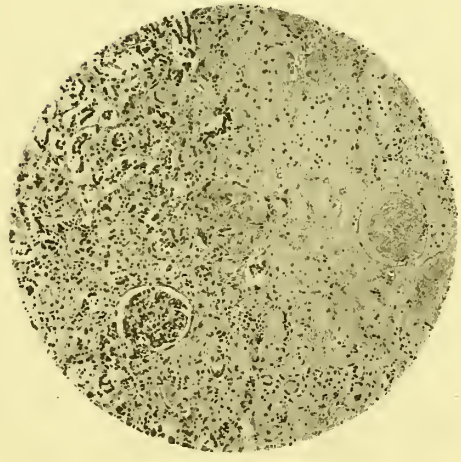

Tafel V.

Tafel V.

Fig. 1. Kokkenembolie eines Glomerulus s. p. 105.
Immersion. Die Mitte des Gesichtsfeldes nehmen die Schlingen eines Glomerulus ein. Eine nach oben zu gelegene Schlinge ist durch eine schwarze Masse verstopft. Dieselbe besteht aus dichtgedrängten Kokken. Am rechten Rande der Masse sieht man mit der **Lupe** die einzelnen Kokken, kleinste schwarze rundliche Gebilde.

Fig. 2. Ausscheidungsherd der Niere s. p. 105.
M. V. Oben grösserer Abscess. In der Mitte, nach unten sich verjüngend, ein länglicher Abscess. Den Mittelpunkt desselben, nach unten zu, bildet ein länglicher Eiterzellencylinder, welcher in einem Harnkanälchen liegt. Mit der **Lupe** sieht man am unteren Pol die erhaltenen Epithelzellen. Desgleichen sieht man in dem oberen Pol einen kleinen dunklen Streifen (Bakterien). In der Umgebung des Abscesses lässt sich mit der **Lupe** eine deutliche Hyperämie feststellen.

Fig. 3. Eitrige Nephritis s. p. 105.
M. st. V. In der Mitte des Gesichtsfeldes sieht man zwei Harnkanälchen mit wohlerhaltenen Epithelien, in deren Lumen sich zahlreiche, förmliche Cylinder bildende Eiterkörperchen befinden.

Fig. 4. Hämorrhagische Nephritis s. p. 111.
St. V. Links ein Glomerulus, in dessen Kapselraum zahlreiche rote Blutkörperchen liegen (**Lupe**). Desgleichen sieht man in der Mitte und rechts oben mehrere mit Blutkörperchen gefüllte Harnkanälchen.

Fig. 5. Eiweissniere s. p. 110.
M. V. Links oben ein Glomerulus mit erweiterter Kapsel, welche in ein abführendes Kanälchen einmündet. In der Kapsel, wie in sämtlichen Harnkanälchen fädig-körnige Gerinnungsmassen (Eiweiss). Die Epithelien und ihre Kerne sind wohlerhalten, nur etwas abgeplattet.

Fig. 6. Leukämie der Niere s. p. 109.
M. V. Um die Glomeruli herum, sowie zwischen den Harnkanälchen in den Kapillaren dichtgedrängte weisse Blutzellen (**Lupe**).

Fig. 1.

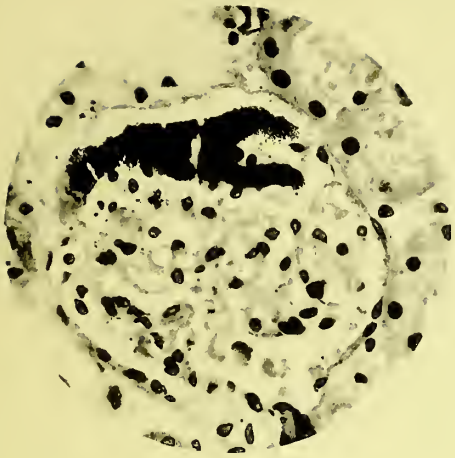

Fig. 2.

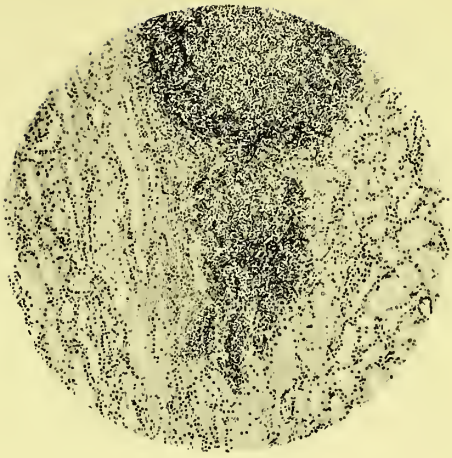

Fig. 3.

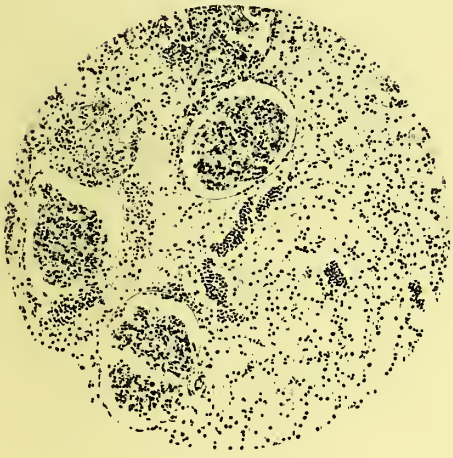

Fig. 4.

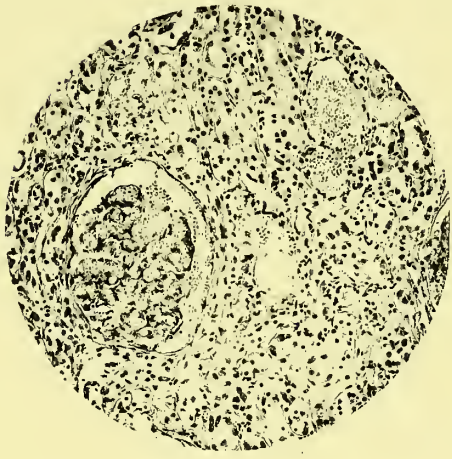

Fig. 5.

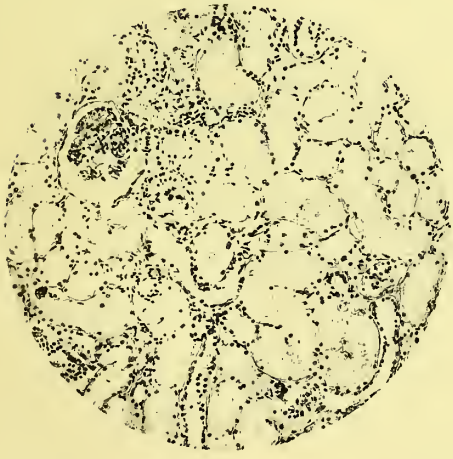

Fig. 6.

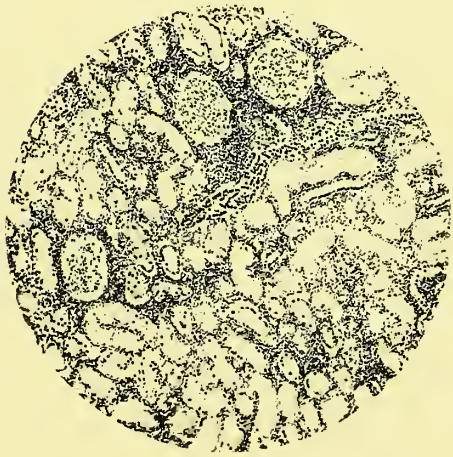

Aschoff & Gaylord — Pathologische Histologie.

Verlag von J. F. Bergmann, Wiesbaden

Heliotype C., Boston.

Tafel VI.

Tafel VI.

Fig. 1. Glomerulonephritis s. p. 114.
M. V. Am rechten Rand, etwas nach unten ein ziemlich normaler Glomerulus, dessen Kapselepithel mit der **Lupe** deutlich zu erkennen ist. Oben ein Glomerulus, dessen Spaltraum nach rechts zu von abgestossenen Epithelien gefüllt ist, während nach links zu noch einfaches Kapselepithel den Raum bekleidet. Links unten ein Glomerulus, der von einer halbmondförmig geschichteten Epithelmasse umkleidet ist. In den Harnkanälchen etwas oberhalb der Mitte, sowie am unteren Rande hyaline Cylinder.

Fig. 2. Glomerulonephritis s. p. 114.
M. st. V. An beiden Glomeruli sieht man einzelne feine Verbindungsstränge zwischen Kapsel und eigentlichem Glomerulus. An dem unteren Glomerulus kann man mit der **Lupe** eine deutliche Epithelbekleidung an den abgekapselten Hohlräumen, besonders an den links oben gebildeten erkennen.

Fig. 3. Granularatrophie der Niere s. p. 116.
Ganz sch. V. Nach oben zu Oberfläche der Niere. In der Mitte derselben eine leicht eingesunkene atrophische Stelle mit ganz schmalen, auch mit der **Lupe** nur als dunkle Streifchen erkennbaren atrophischen Harnkanälchen. Glomeruli nicht deutlich sichtbar. Rechts und links von dieser eingesunkenen Partie je ein vorspringender Höcker mit grossen deutlich erweiterten Harnkanälchen. Rechts von der Mitte sieht man auch deutliche Glomeruli.

Fig. 4. Hyaline Degeneration eines Glomerulus s. p. 115.
St. V. Unten, an der Eintrittsstelle der Gefässe ist die Struktur des Glomerulus noch angedeutet, nach oben zu sind die Schlingen zu einer hyalinen Masse verschmolzen, in der man nur einzelne längliche Kerne sieht. Der Glomerulus ist mit der Kapsel fest verbunden.

Fig. 5. Amyloide Degeneration der Glomeruli s. p. 122.
M. V. Die Glomeruli sind vergrössert und auffällig hell. Verbreiterung des Bindegewebsgerüstes. Oben ausgedehnte kleinzellige Infiltration.

Fig. 6. Amyloide Degeneration eines Glomerulus s. p. 122.
St. V. Man sieht sehr deutlich, besonders mit der **Lupe**, die noch wohl erhaltenen längs- und quergetroffenen Kapillarröhren mit ihren Endothelkernen und zwischen ihnen die homogene amyloide Substanz. Der Kapselraum ist gesehwunden. Nach rechts unten von der Glomeruluskapsel eine starke kleinzellige Infiltration zwisehen den Harnkanälchen.

Fig. 1.

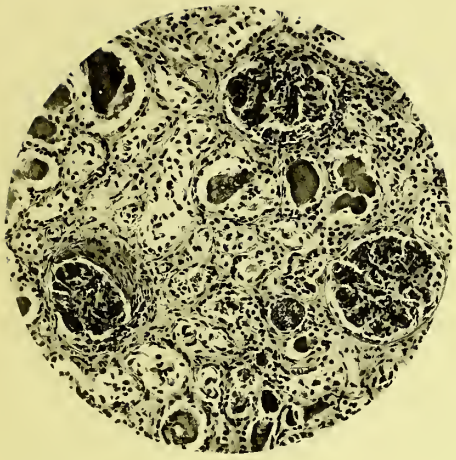

Fig. 2.

Fig. 3.

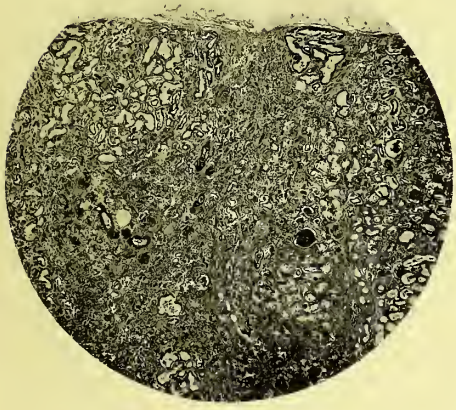

Fig. 4.

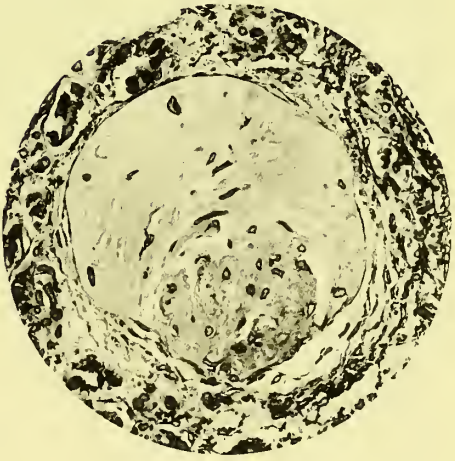

Fig. 5.

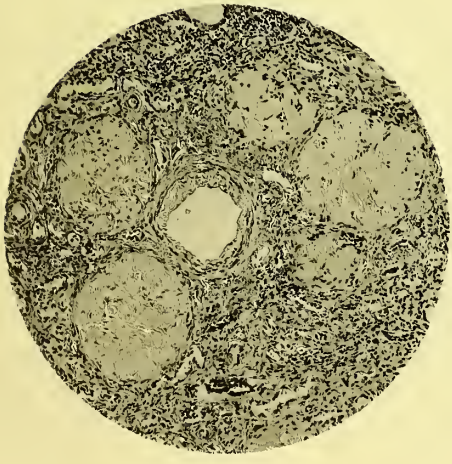

Fig. 6.

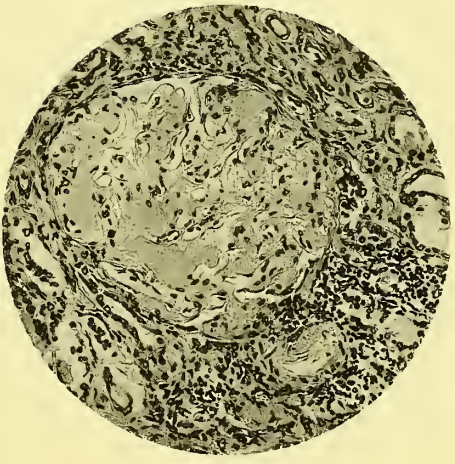

Tafel VII.

Tafel VII.

Fig. 1. Tuberkel der Niere s. p. 121.
M. V. Oben zwei Glomeruli, am Rande wohl erhaltene Harnkanälchen, in der Mitte ein aus epitheloiden Zellen strahlig aufgebauter Tuberkel mit zahlreichen Riesenzellen.

Fig. 2. Glomerulus aus einer Niere mit Miliartuberkulose s. p. 121.
Immersion. Ganz frischer Transport zahlreicher Tuberkelbacillen in die Glomerulusschlingen, die man überall als schlanke schwarze Stäbchen erkennt (**Lupe**). Auch im Kapselraum, links oben, zwei Bacillen.

Fig. 3. Pyelonephritis s. p. 107.
Sch. V. In der oberen Hälfte sieht man zwei schräg verlaufende mit dunklen Massen (d. s. Eiterzellen und Bakterien) gefüllte Sammelröhren.

Fig. 4. Pyelonephritis s. p. 107.
Ganz sch. V. In dem Bilde sieht man mehrere die Nierenpapille längs durchsetzende nekrotische Herde. An dem links gelegenen ist auch der dunkle Rand eitriger Zellanhäufung deutlich zu erkennen. Inmitten des links gelegenen nekrotischen Herdes sieht man einige dicke schwarze Striche. Das sind die in den Harnkanälchen steckenden Bakterienmassen.

Fig. 1.

Fig. 2.

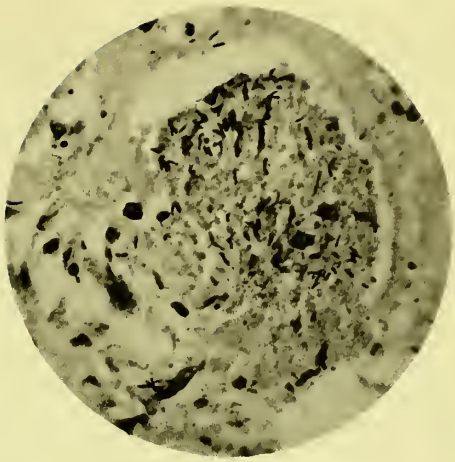

Tafel VII.

Fig. 3.



Fig. 4.

Tafel VIII.

Tafel VIII.

Fig. 1. Argyrie der Niere.
Immersion. Fall von Silbervergiftung (Argent. nitric.). Den Glomerulusschlingen entsprechend sieht man überall mit der **Lupe** die Ablagerung feinster schwarzer Körnchen (Silberkörnchen).

Fig. 2. Arteriosklerotische Sehrumpfniere s. p. 118.
Seh. V. Etwas nach oben und links von der Mitte eine Arterie, deren innere elastische Grenzlamelle durch die Orceinfärbung schwarz hervortritt. Von ihr hebt sich die nach innen gelegene, das schmale Lumen begrenzende Intima sehr deutlich ab. Dieselbe ist am unteren und rechten Umfang des Gefässes erheblich verdickt. Auf der rechten Hälfte des Bildes sieht man fast nur hyalin entartete, geschrumpfte, dicht zusammenliegende Glomeruli, links unten zwei erhaltene. Auch die Harnkanälchen (**Lupe**) sind rechts stark verkleinert, kaum sichtbar, das Zwischengewebe verdickt.

Fig. 3. Cystitis nodularis s. p. 130.
M. V. Unten die Muskulatur der Blase, nach oben die Oberfläche. Das Epithel fehlt (postmortale Abstossung). In der Mitte, dicht unter der Oberfläche ein dunkles Knötchen. Es stellt ein Lymphknötchen dar (**Lupe**). In der Umgebung ist die Schleimhaut sehr stark zellig infiltriert.

Fig. 4. Cystitis glandularis s. p. 130.
M. V. Nach oben Oberfläche der Schleimhaut. Man sieht besonders rechts ganz kleine unter dem Epithel gelegene Epithelnester (v. Brunn). Links tiefer reichende drüsenartige Einstülpungen.

Fig. 5. Typhusbacillen.
Immersion. Ziemlich lange Stäbchen, an denen man mit der **Lupe** zahlreiche feinste Geisselfäden erkennt.

Fig. 6. Reinkultur von Staphyloeoccus aureus.
Immersion. Mit der **Lupe** erkennt man die dichtgelagerten ganz gleich grossen schwarzen Kügelchen.

Fig. 7. Streptoeoccus longus.
Immersion. Lange aus Diplokokken zusammengesetzte Ketten. Rechts liegen isolierte Diplokokken, die ganz dem Diplococcus pneumoniae Fraenkel gleichen.

Fig. 8. Diphtheriebacillen.
Immersion. Hantelförmig gestaltete, an den Polen intensiv gefärbte Bacillen.

Fig. 1.

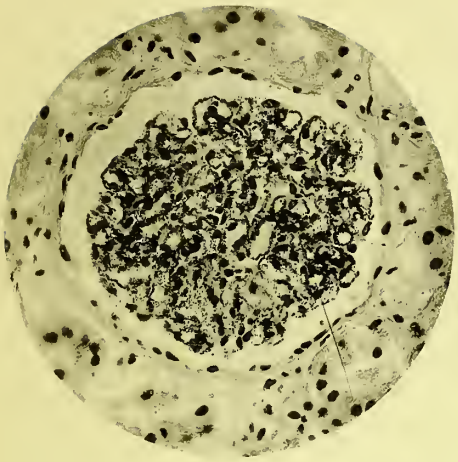

Fig. 2.

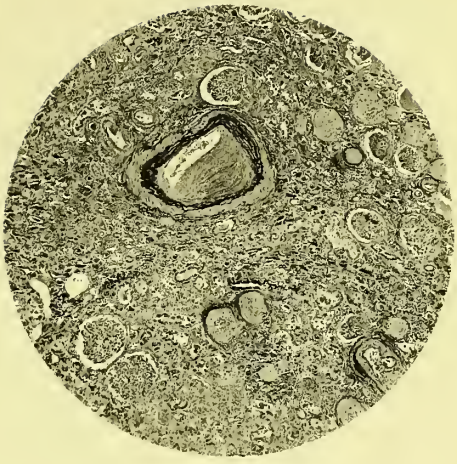

Fig. 3.

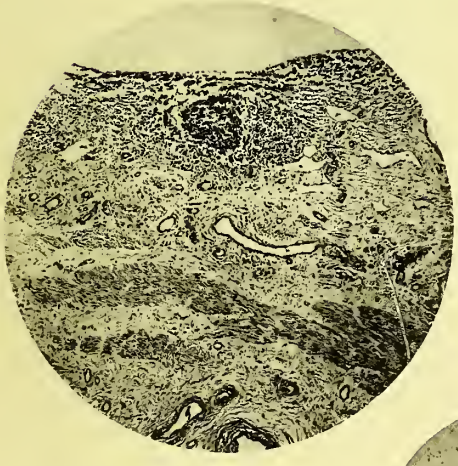

Fig. 4.

Fig. 5.

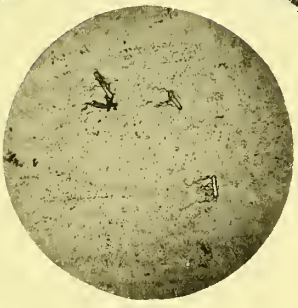

Fig. 6.



Fig. 7.

Fig. 8.

Tafel IX.

Tafel IX.

Fig. 1. Influenzabacillen.
Immersion. Ganz feine kurze Stäbchen.

Fig. 2. Tuberkelbacillen.
Immersion. Leicht gekrümmte schmale Stäbchen.

Fig. 3. Lungenemphysem s. p. 162.
M. V. Stark erweiterte Alveolargänge mit ganz niedrigen Alveolarsepten.

Fig. 4. Lungenödem s. p. 139.
M. V. Die erweiterten Alveolargänge und Alveolen sind mit einer homogenen oder mehr feinkörnigen Masse (durch Kochen geronnene eiweisshaltige Flüssigkeit) gefüllt (**Lupe**). In ihr liegen zerstreut zahlreiche Leukocyten und einzelne grössere Zellen (**Lupe**), d. s. abgestossene Alveolarepithelien.

Fig. 5. Grenzpartie eines hämorrhagischen Lungeninfarktes s. p. 135.
Sch. V. Links Infarkt, rechts lufthaltiges Gewebe. In dem Infarkt sieht man mit der **Lupe** an einzelnen Stellen die Ausfüllung mit rundlichen Körperchen (roten Blutkörperchen). Die etwas grösseren dunkleren Fleckchen in den Alveolen sind Pigmentzellen.

Fig. 6. Fibrinöse Pneumonie. Rote Hepatisation s. p. 140.
St. V. In den Alveolen befindet sich ein lockeres Fibrinnetz und Leukocyten (grössere dunkle Körperchen) und rote Blutkörperchen (kleinere zum Teil etwas heller gehaltene Fleckchen). In den Alveolarsepten sieht man, besonders rechts unten, eine starke Füllung der Kapillaren (**Lupe**).

Fig. 7. Fibrinöse Pneumonie. Graue Hepatisation s. p. 140.
M. V. Die Alveolen mit dichten Fibrinnetzen und Leukocytenhaufen gleichmässig angefüllt.

Fig. 1.

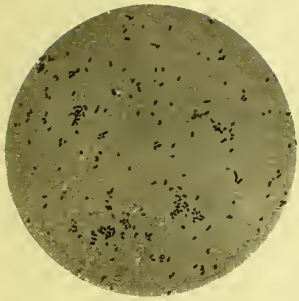

Fig. 3.

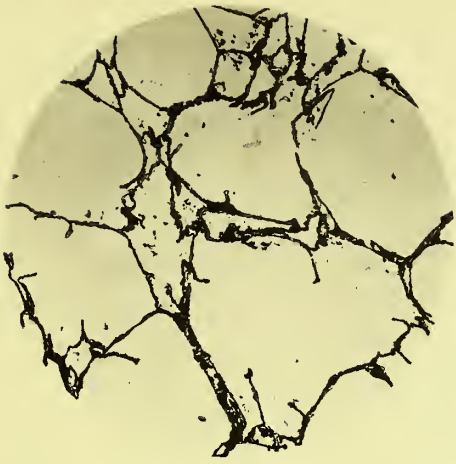

Fig. 2.

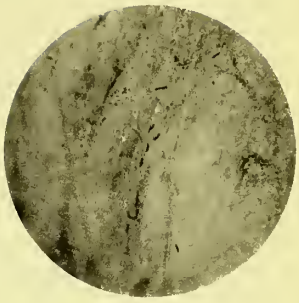

Fig. 4.

Fig. 5.

Fig. 6.

Fig. 7.

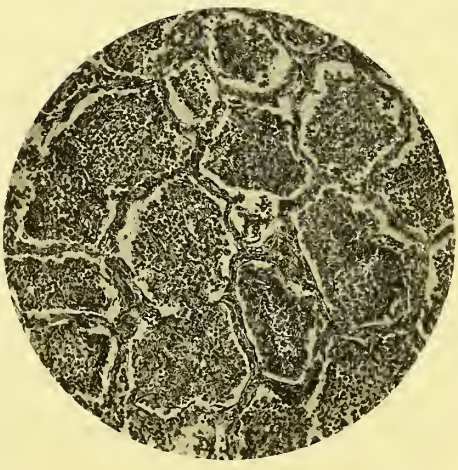

Verlag von J. F. Bergmann, Wiesbaden.

Tafel X.

Tafel X.

Fig. 1. Chronische Pneumonie s. p. 144.
M. V. Die Alveolen sind von einem aus spindligen Zellen aufgebauten Bindegewebsgerüst durchzogen. Die einzelnen Alveolarpfröpfe stehen durch feine Brücken (in der Mitte und rechts am Rande) mit einander in Verbindung.

Fig. 2. Bronchopneumonie s. p. 145.
M. V. Von oben nach unten zieht ein kleiner Bronchus (Bronchiolus respiratorius) in das Gesichtsfeld hinein. An seiner Wandung erkennt man deutlich Cylinderepithel, das zum Teil in Gruppen abgestossen ist. Der Bronchus wie die zunächst anstossenden Alveolen sind mit Exsudat gefüllt. In der weiteren Umgebung sind die Alveolen nicht leer, sondern mit mehr oder weniger zahlreichen abgestossenen Alveolarepithelien gefüllt (**Lupe**).

Fig. 3. Eitrige, sog. Schluckpneumonie s. p. 148.
M. V. Die erweiterten Alveolen sind mit einem durch die Härtung feinkörnig geronnenen Ödem gefüllt. In den meisten finden sich Leukocyten, die nach der Mitte zu sich so dicht anhäufen, dass das Fasergerüst der Alveolen nur noch schwer erkennbar ist.

Fig. 4. Miliartuberkel der Lunge s. p. 150.
Sch. V. Das elastische Fasernetz ist schwarz gefärbt. Links oben und unten, sowie rechts je ein Tuberkel, in denen man das elastische Fasernetz mit der **Lupe** erkennen kann. Die an die Tuberkel angrenzenden Alveolen sind bereits mit Exsudat bezw. Granulationsgewebe gefüllt.

Fig. 5. Chronische Tuberkulose der Lunge s. p. 154.
M. V. Links oben und unten je ein hyaliner Tuberkel. Zwischen beiden eine grosse Riesenzelle mit peripher gelagerten, ringförmig gestellten Kernen. Die angrenzenden, die Mitte des Gesichtsfeldes durchziehenden Alveolarsepten sehr stark verdickt. Die Alveolenreste verzerrt, mit auffallend hohem Epithel bekleidet, an Drüsen erinnernd (**Lupe**).

Fig. 6. Käsige Pneumonie s. p. 153.
Sch. V. Das elastische Fasernetz ist schwarz gefärbt. Auf der rechten Hälfte des Bildes eine totale Verkäsung des Lungengewebes. Die Alveolargrenzen durch die elastischen Fasernetze noch angedeutet. Links frischere, nur in den mittleren Abschnitten verkäste Pneumonie.

Fig. 1.

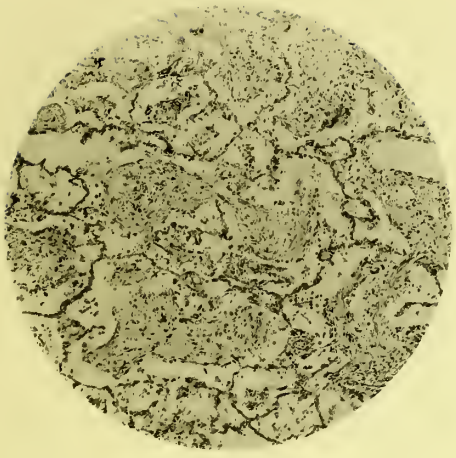

Fig. 2.

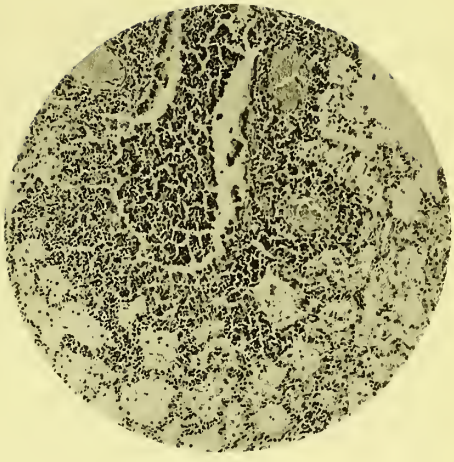

Fig. 3.

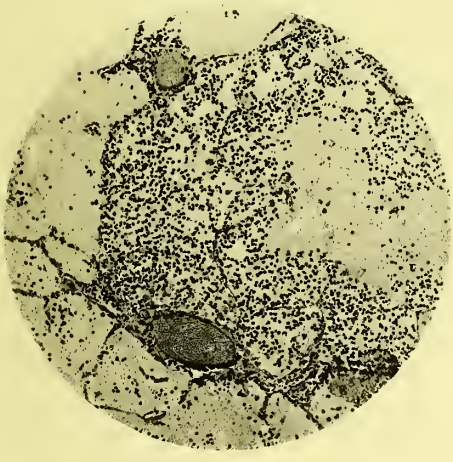

Fig. 4.

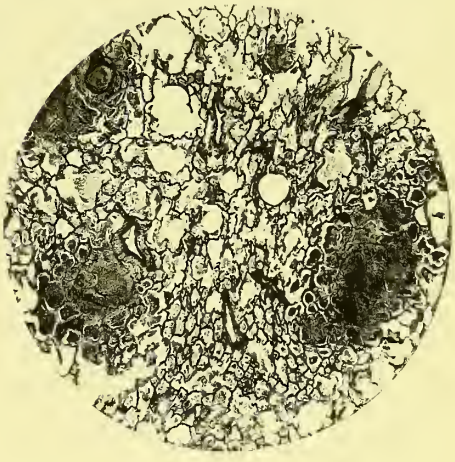

Fig. 5.

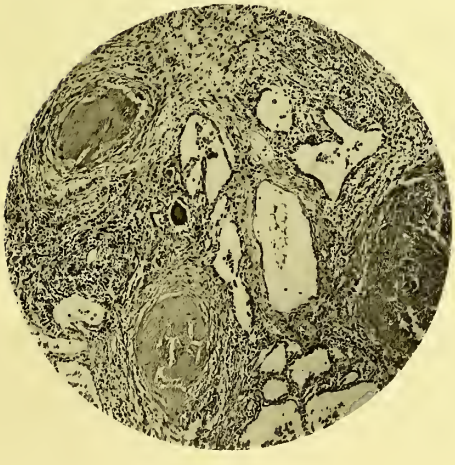

Fig. 6.

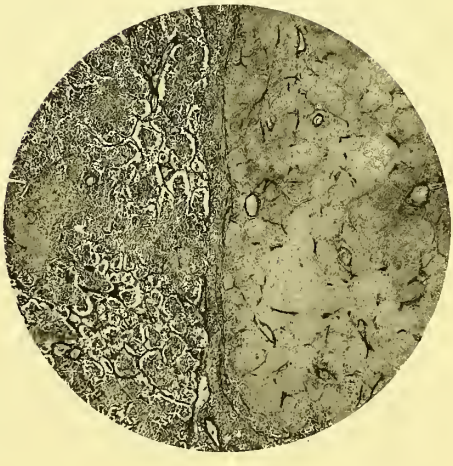

Tafel XI.

Tafel XI.

Fig. 1. Aus der ödematösen Umgebung eines käsig pneumonischen Herdes s. p. 153.
St. V. Der Alveolarinhalt besteht aus Leukocyten und zahlreichen grossen rundlichen Zellen (besondere Exsudatzellen oder abgestossene Alveolarepithelien).

Fig. 2. Steinhauerlunge s. p. 161.
Sch. V. Mehrere kleinere (links oben und rechts unten) und ein grösserer (Mitte) hyalin-fibröser Knoten. Kleinere knötchenförmige Verdickungen der Alveolarsepten (Tuberkulose).

Fig. 3. Rand einer Kaverne s. p. 156.
Sch. V. Elastische Fasern sind schwarz. Links die nekrotischen Käsemassen. In der Wand der Kaverne vier Gefässdurchschnitte, deren elastische Fasernetze der Media schwarz erscheinen. Die Intima überall stark verdickt, das verengte Lumen in mehrere Öffnungen zerlegt (Endarteriitis productiva).

Fig. 4. Syphilis congenita der Lunge s. p. 159.
Sch. V. Das interstitielle Gewebe stark verdickt. Alveolen zum Teil atelektatisch, zum Teil emphysematös.

Fig. 5. Lymphgefässkrebs der Lunge s. p. 139.
M. V. Rechts eine grössere Arterie, die halbmondförmig von einer breiten dunklen Masse umfasst wird. Das sind die in dem periarteriellen Lymphgefäss steckenden Krebsmassen. Die dunklen grossen Kerne der Krebszellen sind deutlich zu erkennen. Links sind die Alveolen mit geronnener ödematöser Flüssigkeit gefüllt.

Fig. 6. Diphtherie des Rachens s. p. 170.
Sch. V. Nach oben die Pseudomembran, welche rechts der Schleimhaut innig anliegt, mit ihr verfilzt ist, nach links zu nur aufgelagert ist. In der Schleimhaut eine stärkere leukocytäre Infiltration.

Fig. 1.

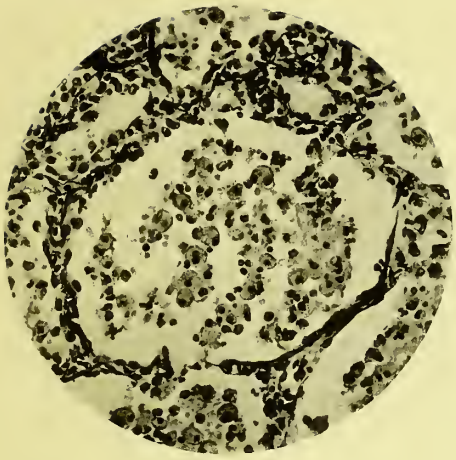

Fig. 2.

Fig. 3.

Fig. 4.

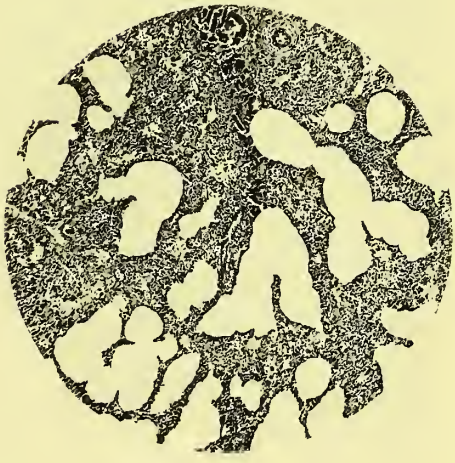

Fig. 5.

Fig. 6.

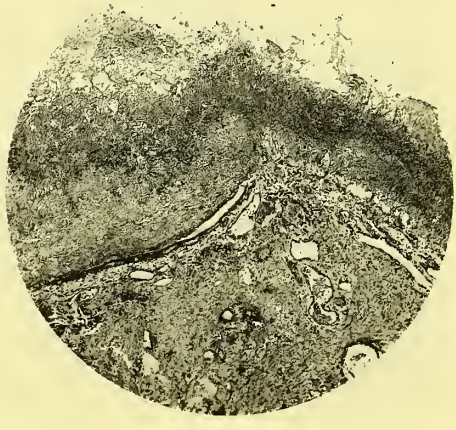

Tafel XII.

Tafel XII.

Fig. 7. Colitis cystica s. p. 180.
Sch. V. Cystische Erweiterung zahlreicher Dickdarmdrüsen In der Tiefe der mittleren Einbuchtung ein Lymphknötchen, in die Submukosa hineinreichend.

Fig. 5. Dysenterie. Dickdarm s. p. 178.
Sch. V. Unten die quergetroffene Ringmuskulatur, darüber die breite helle Submucosa. Die Dickdarmschleimhaut ist durch ein grösseres Geschwür in der Mitte und je ein kleineres rechts und links in einzelne zum Teil pilzförmig gestaltete Inseln zerlegt. Die Geschwüre reichen tief in die Submucosa hinein.

Fig. 3. Typhusdarm eines Kindes (unaufgeschnitten) (markige Schwellung) s. p. 176.
Sch. V. Man sieht rechts die starke Schwellung der Mucosa und Submucosa und erkennt noch deutlich hier und da die ursprünglichen rundlichen Lymphknötchen. Links liegt die Mesenterialansatzstelle des Darmes.

Fig. 1.

Fig. 2.

Fig. 3.

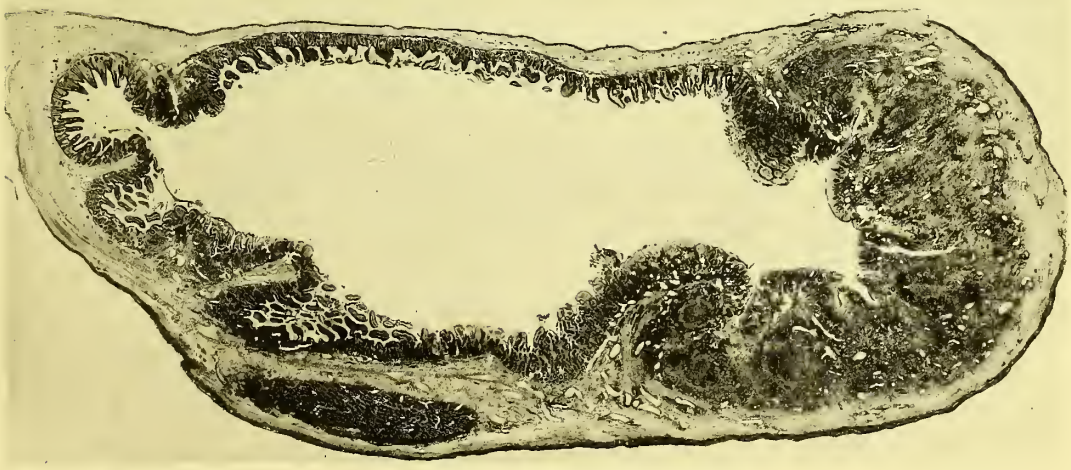

Verlag von J. F. Bergmann, Wiesbaden.

Tafel XIII.

Tafel XIII.

Fig. 1. Tuberkulose des Dünndarmes s. p. 175.
Sch. V. Unten die schmale helle Serosa, darüber die längsverlaufende äussere, darüber die quergetroffene innere Schicht der Muskularis. In der Mitte ist die Submucosa und Mucosa sehr stark verdickt. Man sieht ein charakteristisches Geschwür, dessen Ränder unterminiert sind, indem die Zerstörung in der Submucosa weiter geht, als in der Mucosa. Die dunklen Massen am Grunde und in den seitlichen Buchten des Geschwürs sind käsige Massen. Links sieht man neben dem Geschwür in der verdickten Submucosa drei Tuberkel, deren letzter an der Bildgrenze durchschnitten ist. Der Dünndarm ist kenntlich an den feinen Zotten der Schleimhautoberfläche.

Fig. 2. Typhus des Darmes (beginnende Nekrose) s. p. 176.
Sch. V. Links normale Dünndarmschleimhaut mit den unter Fig. 1 genannten Schichten. Rechts hochgradige Verdickung der Submucosa. Die obersten Schichten der beetartigen Schwellung sind bereits nekrotisch (helles Aussehen). An der Oberfläche sieht man noch die Zotten der plattgezerrten Schleimhaut.

Fig. 3. Soor des Ösophagus s. p. 187.
St. V. Oben im Bilde die dicke aus Leukocyten, abgestossenen Epithelien und Pilzfäden bestehende Pseudomembran. In der Tiefe Einwachsen der Pilzfäden in die Muskelfaserschicht. Starke leukocytäre Infiltration.

Fig. 4. Bronchitis s. p. 164.
M. V. Nach unten zu Schleimdrüsen, darüber hinwegziehend und besonders rechts deutlich Bündel glatter Muskelfasern. Darüber die Submucosa und die sehr stark zellig infiltrierte und verdickte Schleimhaut, die in Form kleiner Zotten gegen das Lumen vorspringt. Der Schleimhaut liegt Schleim mit Zellen gemischt auf.

Fig. 5. Tuberkulose der Larynx s. p. 167.
Sch. V. Nach oben zu Oberfläche des Larynx. Rechts unten Schleimdrüsen (sehr dunkel gehalten). Links das Lumen eines Schleimdrüsenausführungsganges. Zwischen ihm und dem Schleimdrüsenkörper ein Tuberkel mit mehreren Riesenzellen.

Fig. 1.

Fig. 2.

Fig. 3.

Fig. 4.

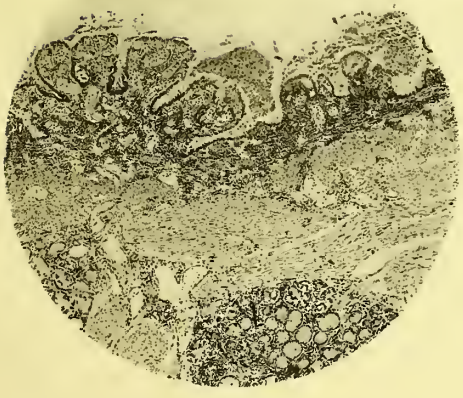

Fig. 5.

Aschoff & Gaylord — Pathologische Histologie. Verlag von J. F. Bergmann, Wiesbaden. Heliotype Co, Boston.

Tafel XIV.

Tafel XIV.

Fig. 1. Milzbrand des Darmes s. p. 183.
M. V. Ödematöse Auflockerung der Mucosa und Submucosa. Sehr starke leukocytäre Infiltration, besonders der Submucosa. Zwischen den dunklen Leukocytenkernen sieht man mit der **Lupe** zahlreiche feine Stäbchen, die Milzbrandbacillen.

Fig. 2. Milzbrand des Darmes s. p. 183.
Immersion. Leukocyten in der Submucosa, kenntlich an den eingekerbten Kernen. Zwischen ihnen die kürzeren und längeren ziemlich dicken Milzbrandstäbchen. In einzelnen Leukocytenleibern liegen gleichfalls Stücke von Milzbrandbacillen (Phagocytose).

Fig. 3. Frische fibrinöse Perikarditis s. p. 189.
M. V. Oben die hellere aus Fibrin bestehende Auflagerung; darunter ein deutliches mit der **Lupe** gut erkennbares Epithellager, welches der serösen Haut direkt aufsitzt.

Fig. 4. Tuberkulöse fibrinöse Perikarditis s. p. 193.
Sch. V. Ganz unten einzelne Herzmuskelfasern. Darüber epikardiales Fettgewebe. Dann folgt ein feiner, die Serosaoberfläche anzeigender, nur in der linken Hälfte des Bildes sichtbarer, vielfach unterbrochener Spalt, welcher die Serosa von der dicken fibrinösen Auflagerung trennt. Rechts, wo der Spalt fehlt, ist der Serosa ein knötchenförmiges Gebilde fest aufgelagert. Dasselbe setzt sich zungenförmig nach links fort. Es handelt sich um tuberkulöses, in die fibrinöse Membran eindringendes Granulationsgewebe.

Fig. 5. Endocarditis verrucosa recurrens s. p. 194.
M. V. Im unteren Abschnitt des Bildes ein Teil einer Herzklappe, der ein pilzförmiges Gebilde (Thromben) aufsitzt. In ihn strahlt fächerförmig Granulationsgewebe ein. Man sieht sehr deutlich die langen spindligen Kerne der Fibroblasten. In der Herzklappe selbst mehrere kleine spaltförmige Lücken, d. s. von früherer Entzündung herstammende Gefässe.

Fig. 6. Endocarditis ulcerosa s. p. 195.
Sch. V. Oben im Bilde die schwarz erscheinenden Bakterienhaufen, darunter eine kernlose nekrotische Zone, darunter das zellig infiltrierte noch lebende Gewebe der Herzklappe. Ganz in der Tiefe, nach unten zu, besteht ebenfalls eine sehr intensive kleinzellige Infiltration des Gewebes.

Fig. 1.

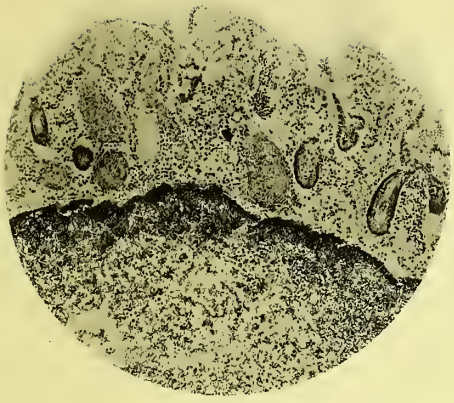

Fig. 2.

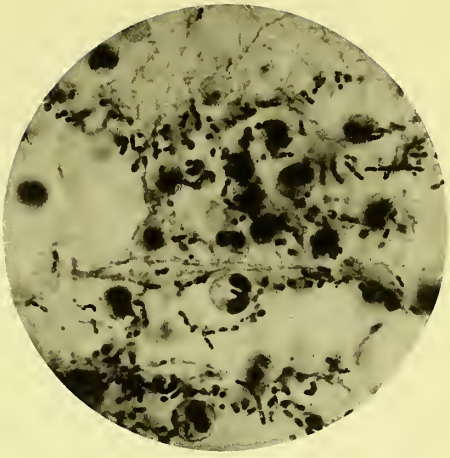

Fig. 3.



Fig. 4.

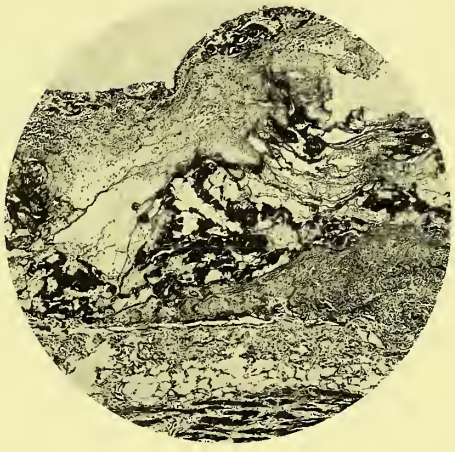

Fig. 5.

Fig. 6.

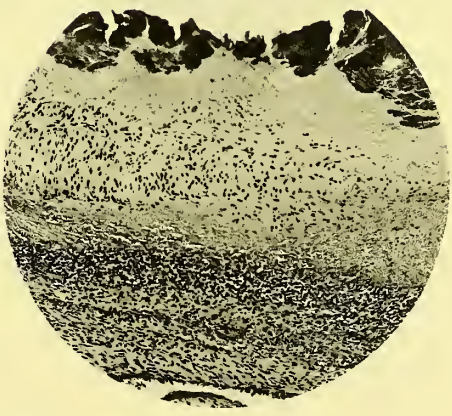

Aschoff & Gaylord — Pathologische Histologie. Verlag von J. F. Bergmann, Wiesbaden. Kidd Type Co, Boston.

Tafel XV.

Tafel XV.

Fig. 1. Randstellung der Leukocyten s. p. 201.
Seh. V. Prall gefüllte Venen aus der Submucosa eines Stauungsdarmes. Man sieht mit der **Lupe** ganz gut die Randstellung der Leukocyten und an einzelnen Stellen die Leukocyten in und ausserhalb der Venenwand.

Fig. 2. Thrombus in Organisation s. p. 203.
M. V. Unten im Bilde die Muskularis des Gefässes mit ihren länglichen Muskelkernen (**Lupe**). Darüber die schmale Intima, aus der sich ein breiter Granulationsgewebsring mit runden und länglichen Kernen entwickelt hat. Oben die Reste des Thrombus, in welche Fibroblasten mit länglichen Kernen (**Lupe**) eindringen. Die Muskularis des Gefässes ist ebenfalls stark von Zellen durchsetzt.

Fig. 3. Kanalisierter Thrombus s. p. 203.
Ganz sch. V. Die ursprüngliche Wand des Gefässes ist durch die dunkle Muskularis angedeutet. Das frühere Lumen ist von Bindegewebe erfüllt, welches hier und da Spalten, d. s. die Querschnitte der neugebildeten Gefässe, aufweist.

Fig. 4. Atheromatöse Aorta s. p. 196.
Ganz sch. V. Die an elastischen Fasern sehr reiche Media ist schwarz wiedergegeben. Darüber liegt die unregelmässig buckelig verdickte Intima. In den Verdickungen dunkelgefärbte Degenerationsherde.

Fig. 5. Endarteriitis productiva s. p. 200.
M. V. Kleine Arterien, kenntlich an der dunklen, stark geschlängelten Elastica interna. Nach aussen von ihr die Muskularis, nach innen von ihr die stark verdickte Intima. In der Mitte das enge zackige Lumen.

Fig. 6. Endophlebitis productiva s. p. 200.
M. V. Kleine Vene, ohne deutliche Muskularis. Die elastischen Fasern unten in der Venenwand noch deutlich, oben weithin zerstört. Die Intima stark verdickt, sehr reich an Zellen mit länglichen Kernen.

Fig. 1.

Fig. 2.



Fig. 3.

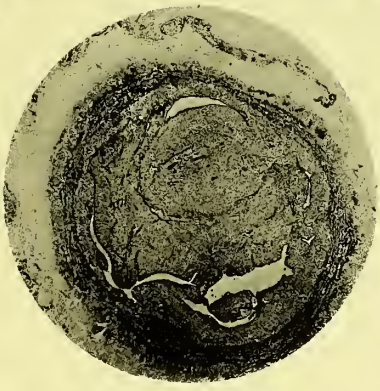

Fig. 4.

Fig. 5.

Fig. 6.



Verlag von J. F. Bergmann, Wiesbaden.

Heliotype Co. B...

Tafel XVI.

Tafel XVI.

Fig. 1. Blutresorption in Lymphknoten s. p. 207.
M. V. Sehr stark erweiterte Lymphsinus, in welchen man mit der **Lupe** zahlreiche kleine hellere Körperchen (rote Blutkörperchen) und einzelne schwarze (Lymphoeyten) erkennt.

Fig. 2. Lymphadenitis caseosa s. p. 207.
Seh. V. Nach oben zu noch erhaltenes lymphatisches, aus Lymphoeyten bestehendes Gewebe (**Lupe**), welches ganz allmählich in die grossen Käsemassen, d. s. die helleren Abschnitte unten im Bilde übergeht. Keine umschriebenen riesenzellenhaltigen Knötchen (Tuberkel).

Fig. 3. Amyloid der Milz. Sagomilz s. p. 215.
M. V. Amyloid entarteter Follikel der Milz. Zwischen den hellen homogenen Massen erkennt man mit der **Lupe** noch kleine Spalten und Lücken (die Kapillaren), sowie kleine rundliche Kerne (Lymphoeyten). Rechts und links vom Follikel unverändertes Pulpagewebe. Links oben ein Trabekel.

Fig. 4. Amyloid der Milz. Schinkenmilz s. p. 215.
M. V. Von rechts her zieht mitten durch das Bild ein Trabekel, in seinem Centrum eine Arterie, rechts längs-, links quergetroffen. Hier biegt der Trabekel um. Er ist umscheidet von lymphatischem Gewebe, welches nach links zu ein förmliches Knötchen (Malpighisches Körperchen) bildet. Das Pulpagewebe, oben und unten im Bilde, ist durch die helle homogene Amyloidmasse fast vollständig ersetzt. Der Follikel ist frei von Amyloid-Entartung.

Fig. 5. Tuberkulose der Milz s. p. 90 und p. 215.
M. st. V. Epitheloidtuberkel der Milz. In der Mitte eine grosse Riesenzelle, darum grosse blasse, mit länglichen und runden Kernen versehene, ovale und spindlige Zellen. An der Peripherie des hellen Knötchens eine dunkle aus Lymphoeyten bestehende Infiltrationszone.

Fig. 6. Leukämie der Milz s. p. 215.
M. st. V. Unten im Bilde ein Trabekel. Statt des lymphatischen Gewebmantels sieht man hier ein an kurzen spindligen Zellen relativ reiches Gewebe.

Fig. 1.

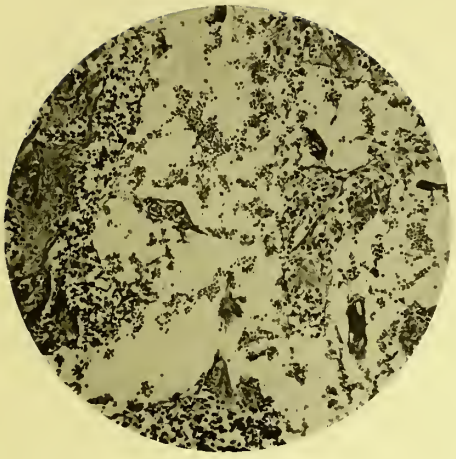

Fig. 2.

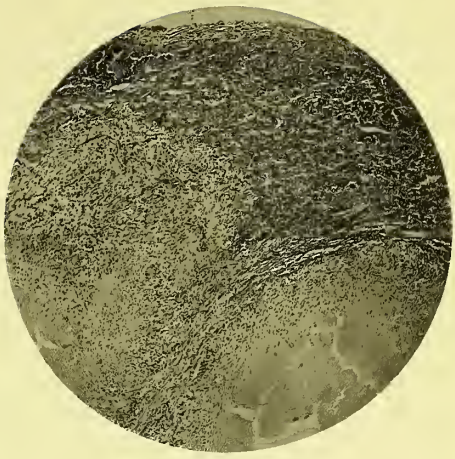

Fig. 3.

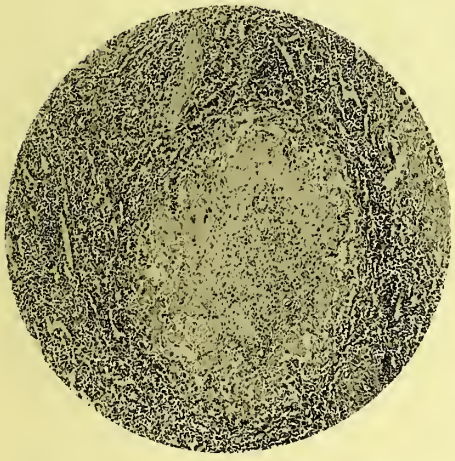

Fig. 4.

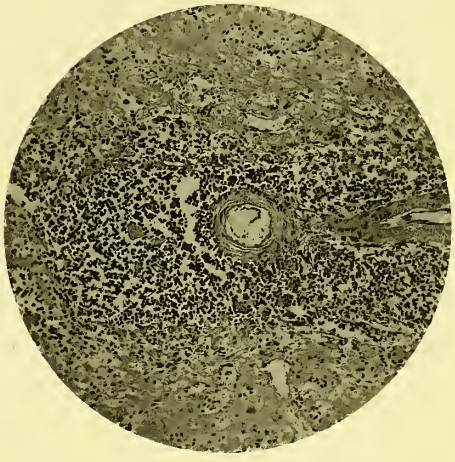

Fig. 5.



Fig. 6.

Tafel XVII.

Tafel XVII.

Malaria (Tertianfieber) s. p. 219.

Fig. 1. Junge, eben im Blutkörperchen eingedrungene Malariaparasiten. Nach links liegen drei Blutkörperchen neben einander. In dem mittleren deutlicher, siegelringförmiger Parasit.

Fig. 2. Weiteres Stadium der Entwickelung.

Fig. 3. Weiter entwickelte amöboide Form mit schwarzen Pigmentkörnchen.

Fig. 4. Beginnende Sporenbildung. Schatten des roten Blutkörperchens eben noch zu erkennen.

Fig. 5 u. 6. Völlige Auflösung des roten Blutkörperchens. Fertige Sporen.

Fig. 7. Frisch in Blutkörperchen eingedrungene Parasit (Ästivoautomnalfieber).

Fig. 8—12. Laveransche Halbmonde mit schwarzem Pigment.

Fig. 1.

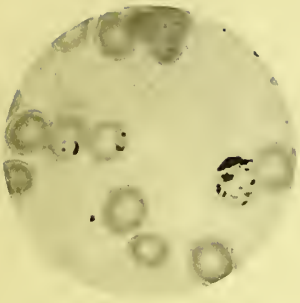

Fig. 2.

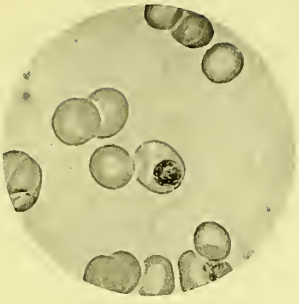

Fig. 3.

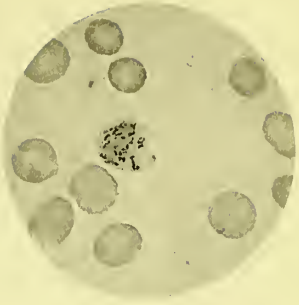

Fig. 4.

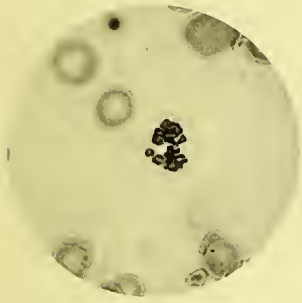

Fig. 5.

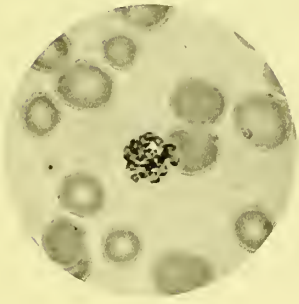

Fig. 6.

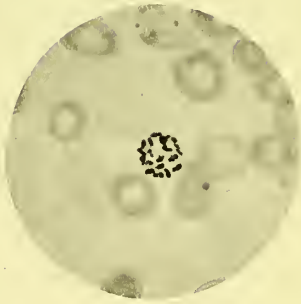

Fig. 7.

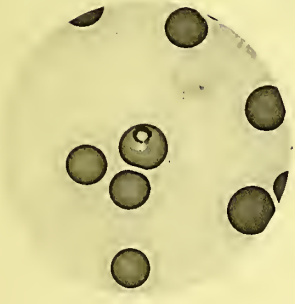

Fig. 8.

Fig. 9.

Fig. 10.

Fig. 11.

Fig. 12.

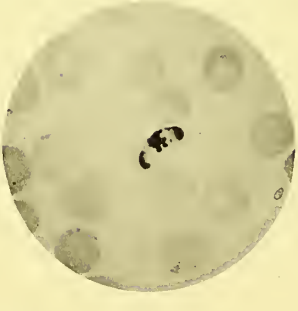

Verlag von J. F. Bergmann, Wiesbaden.

Tafel XVIII.

Tafel XVIII.

Fig. 1. Aktinomykose s. p. 157.
St. V. Links oben das dunkle mit feinen Kolben besetzte Aktinomyceskörnchen. Darum zahlreiche Leukocyten. In der weiteren Umgebung grosszelliges Granulationsgewebe.

Fig. 2. Rachitis der Rippe s. p. 225.
Ganz sch. V. Oben dunkler ruhender Knorpel. Nach unten zu folgt der tiefschwarze gewucherte Knorpel, der mit grossen Zacken gegen den eigentlichen Knochen vorspringt. Die schwarzen gewucherten Knorpelmassen sind von breiten hellen Säumen umgeben, die allmählich in die schmalen dunklen Knochenbälkchen in der unteren Hälfte des Präparats übergehen (metaplastische Verknöcherung). Im Gebiet der Knorpelwucherungszone besteht eine starke Auftreibung der Rippe (rachitischer Rosenkranz).

Fig. 3. Syphilis des Femur s. p. 224.
Ganz sch. V. Oben schwarzer ruhender Knorpel. Dann folgt die im Bilde nicht erkennbare schmale Wucherungszone des Knorpels. Darauf die im Bilde sichtbare, in diesem Falle hell aussehende zackige Verkalkungszone, die viel breiter als normal ist. Dann beginnt die Markraumbildung, bei der zahlreiche äusserst feine Bälkchen verkalkter Knorpelgrundsubstanz (im Bilde schwarz erscheinend) stehen bleiben. Erst spät beginnt, in den unteren Abschnitten des Bildes, die Auflagerung heller Knochensubstanz auf die schwarzen Knorpelbälkchen (neoplastische Knochenbildung).

Fig. 4. Normale Verknöcherung einer Rippe s. p. 222.
Ganz schwaches Übersichtsbild, um die scharfe Grenze zwischen Knorpel und Knochen im Gegensatz zur Rachitis, und die spärlicheren aber dickeren Bälkchen, welche im Gegensatz zur Syphilis von der Knorpelgrundsubstanz stehen bleiben und sehr schnell von Knochen umkleidet werden, hervorzuheben.

Fig. 1.



Fig. 2.

Fig. 3.

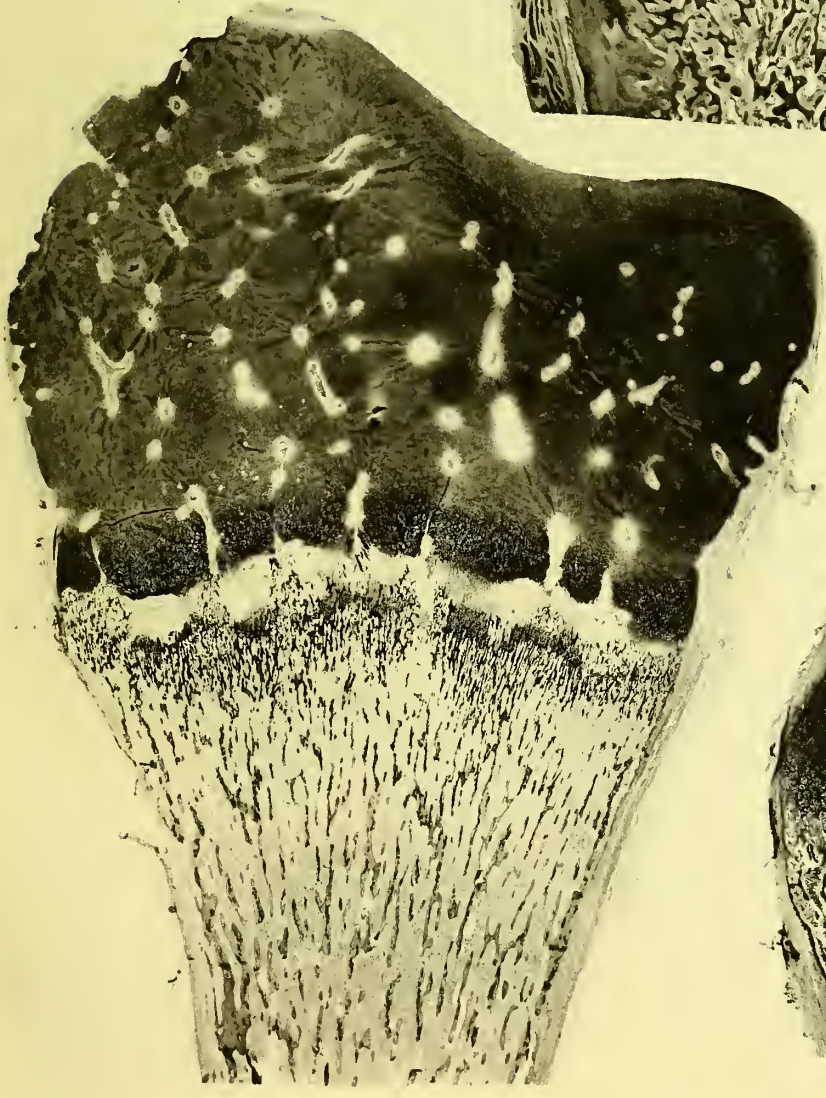

Fig. 4.

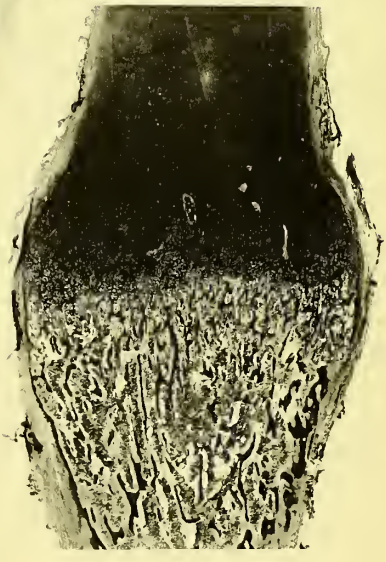

Tafel XIX.

Tafel XIX.

Fig. 1. Molluscum contagiosum s. p. 302.
Sch. V. Man sieht die tabaksbeutelartige Einsenkung des Epithels. Aus der Öffnung entleeren sich coccidienartige Gebilde.

Fig. 2. Lupus der Haut s. p. 233.
Sch. V. Oben das in unregelmässigen Zacken in die Tiefe hinabreichende Epithel. In der Kutis und Subkutis mehrere mit der **Lupe** gut erkennbare Tuberkelknötchen mit Riesenzellen, besonders gut rechts unten, nahe dem Rande.

Fig. 3. Wundheilung s. p. 232.
Sch. V. Spalt einer noch nicht völlig vernarbten Laparotomiewunde. In der Tiefe des Spaltes ein dunkler Sekretpfropf. Von oben her schiebt sich von beiden Seiten aus das Epithel in dünner Lage in den Wundspalt hinein, rechts auf eine längere, links auf eine kürzere Strecke. Rechts ist die Haut samt Papillarkörper und Epidermis etwas in den Wundspalt einbezogen.

Fig. 4. Rand einer apoplektischen Cyste s. p. 336.
St. V. In der Mitte des Gesichtsfeldes ein wirres aus neugebildeten Gliafasern bestehendes Gestrüpp.

Fig. 5. Vorderhornganglienzellen bei Polyomyelitis (Thioninfärbung) s. p. 240.

Fig. 6. Rand eines Gehirntuberkels s. p. 239.
M. V. Nach oben Nekrose, unten Granulationsgewebe mit Riesenzellen.

Fig. 1.

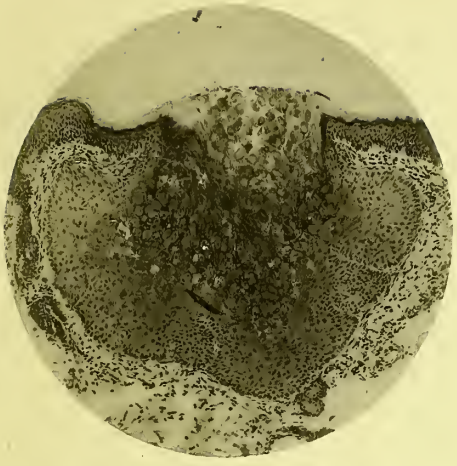

Fig. 2.

Fig. 3.

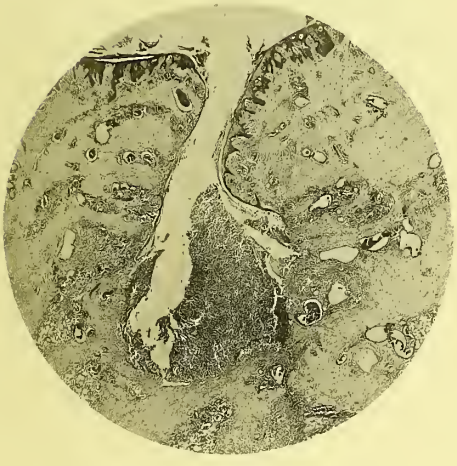

Fig. 4.

Fig. 5.

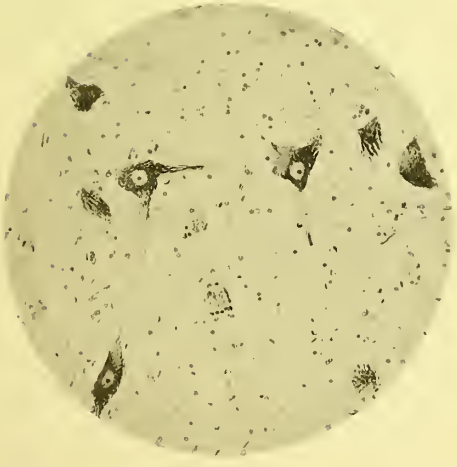

Fig. 6.

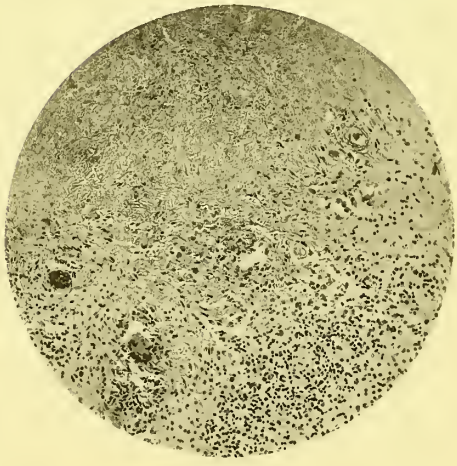

Verlag von J. F. Bergmann, Wiesbaden.

Heliotype Co., Boston.

Tafel XX.

Tafel XX.

Fig. 1. Beginnende aufsteigende Degeneration nach Rückenmarksquetschung s. p. 242.
Helles Degenerationsfeld in den Hintersträngen.

Fig. 2. Aufsteigende Degeneration (älteres Stadium) s. p. 242.
Helle Degenerationsfelder entsprechend den Gollschen Strängen und den Kleinhirnseitenstrangbahnen.

Fig. 3. Einseitige absteigende Degeneration s. p. 242.
Helle Degenerationsfelder entsprechend der rechten Pyramidenvorderstrangbahn und der linken Pyramidenseitenstrangbahn.

Fig. 4. Amyotrophische Lateralsklerose s. p. 242.
Helle Degenerationsfelder entsprechend den beiden Pyramidenseitenstrangbahnen.

Fig. 5. Tabes s. p. 241.
Degenerationsfelder entsprechend den Hintersträngen.

Fig. 6. Multiple Sklerose s. p. 242.
Unregelmässige Degenerationsflecke.

Fig. 7. Syringomyelie s. p. 243.

Fig. 8. Degeneration eines peripheren Nerven (Bleivergiftung).
Den degenerierten Fasern entsprechend sieht man in den sonst schwarz erscheinenden Faserquerschnitten helle Lücken.

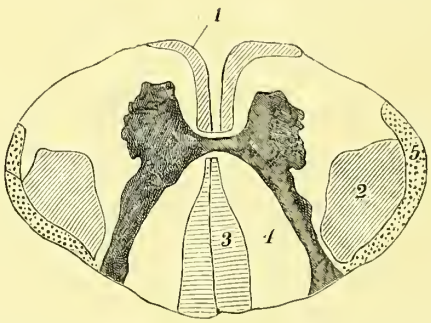

Schema der Faseranordnung im Rückenmark.

1. Pyramidenvorderstrangbahnen; 2. Pyramidenseitenstrangbahnen; 3. Gollschen Stränge; 4. Burdachschen Stränge; 5. Kleinhirnseitenstrangbahnen.

Fig. 1.

Fig. 2.

Fig. 3.

Fig. 4.

Fig. 5.

Fig. 6.

Fig. 7.

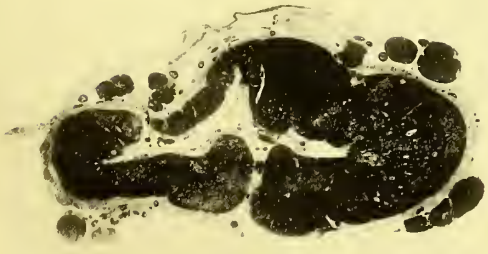

Fig. 8.

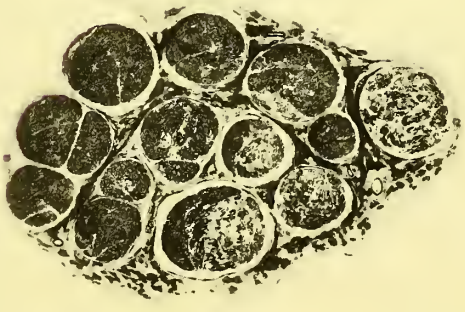

Schoff & Gaylord – Pathologische Histologie. Verlag von J. F. Bergmann, Wiesbaden. Heliotype Co. Boston.

Tafel XXI.

Tafel XXI.

Fig. 1. Endometritis glandularis cystica s. p. 244.
Sch. V. Unten die Muskulatur des Uterus noch eben sichtbar, darüber die verdickte Schleimhaut mit wellig verlaufenden Drüsen. Oben eine grössere Cyste.

Fig. 2. Fötale Zotten s. p. 250.
M. V. Quer- und Längsschnitte von Placentarzotten. Ein doppelter Epithelbesatz ist nicht deutlich ausgesprochen. Das Zottenstroma besteht aus sternförmig verästelten Bindegewebszellen. In der obersten Zotte ein Blutgefäss mit kernhaltigen roten Blutkörperchen.

Fig. 3. Decidua serotina s. p. 249.
M. st. V. In der Mitte eine Drüse. Das übrige Gewebe besteht, wie die **Lupe** zeigt, aus grossen blasigen Deciduazellen mit runden oder ovalen relativ kleinen Kernen. Links unten sieht man zwischen den mütterlichen Deciduazellen fötale Zellen mit grösseren unregelmässigen Kernen. Sie liegen in der Nähe von Gefässen. Ebenso am linken Rande etwas höher oben.

Fig. 4. Gonorrhoischer Eiter s. p. 255.
Immersion. Zahlreiche Leukocyten, von denen meist nur die stark gelappten Kerne sichtbar sind. Rechts und oben von der Mitte ein Leukocyt, der in seinem Leibe zahlreiche Gonokokken enthält (**Lupe**).

Fig. 5. Tuberkulose des Hodens s. p. 257.
Ganz sch. V. Oben im Bilde sieht man noch erhaltene Hodenkanälchen, am linken Rande ein Nebenhodenkanälchen. Im übrigen ist das Nebenhoden- und Hodengewebe von dicht stehenden Tuberkeln mit Riesenzellen durchsetzt.

Fig. 6. Rand eines Hodengummi s. p. 258.
St. V. Man sieht die auffällig lang gezogenen Kerne der Granulationsgewebszellen.

Fig. 1.

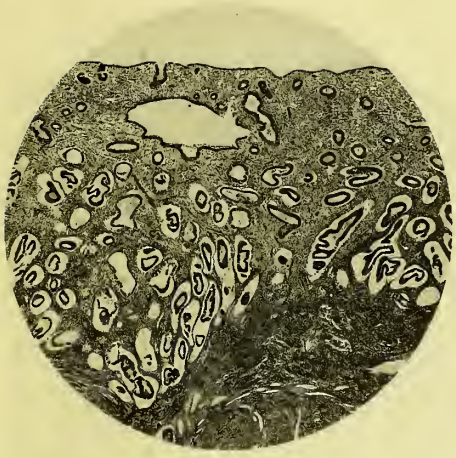

Fig. 2.

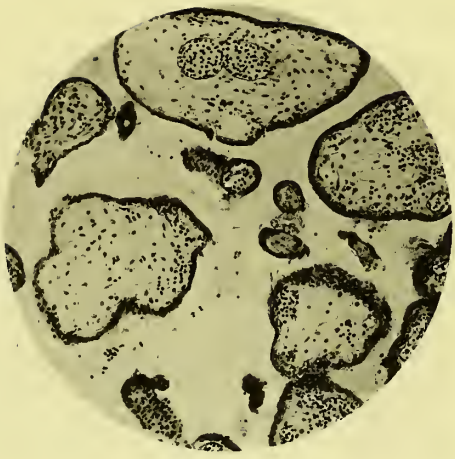

Fig. 3.

Fig. 4.

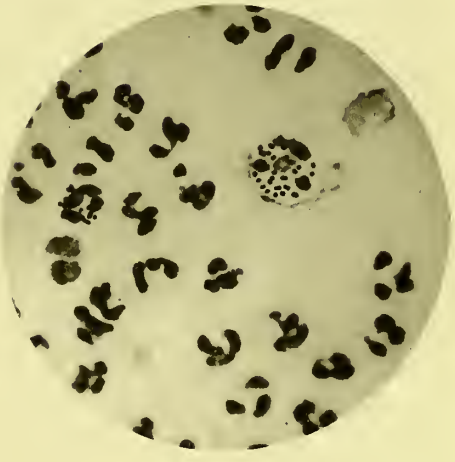

Fig. 5.

Fig. 6.

Verlag von J. F. Bergmann, Wiesbaden.

Heliotypie [illegible]

Tafel XXII.

Tafel XXII.

Fig. 1. Adenomatöse Prostatahypertrophie s. p. 256.
M. V. Zahlreiehe Prostatadrüsen, rechts ein grösseres geschichtetes Konkrement.

Fig. 2. Aus einer vorwiegend myomatösen Prostatahypertrophie s. p. 256.
M. V. Prostatadrüsen mit zahlreichen Konkrementen. Zwischen den Drüsen Muskelgewebe mit länglichen Kernen (**Lupe**).

Fig. 3. Geschichtetes Prostatakonkrement.

Fig. 4. Faserreiches, kernarmes Fibrom s. p. 262.

Fig. 5. Myom s. p. 263.
M. V. Man sieht hauptsäehlich längs verlaufende Muskelbündel, erkennbar an den langen stäbchenförmigen Kernen (**Lupe**).

Fig. 6. Spindelzellensarkom s. p. 268.
M. V. Unregelmässig dureh einander gefloehtene Züge von Spindelzellen mit ovalen oder kurzspindligen Kernen.

Fig. 1.

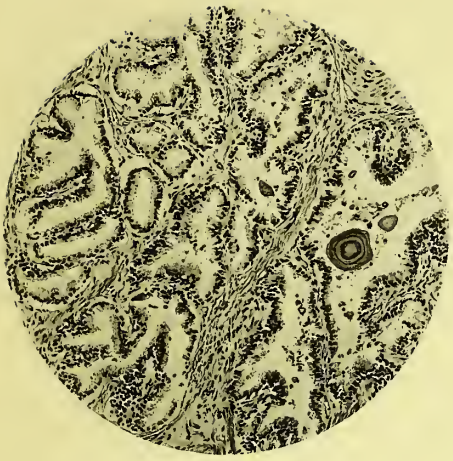

Fig. 2.

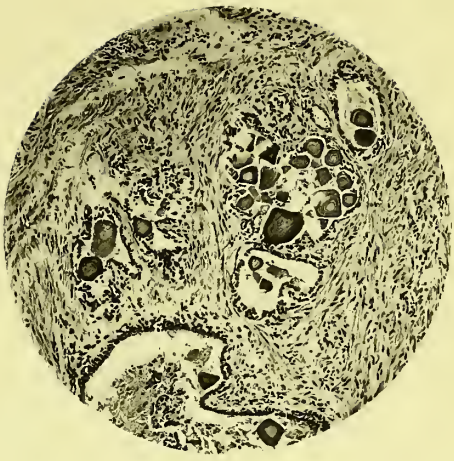

Fig. 3.



Fig. 4.

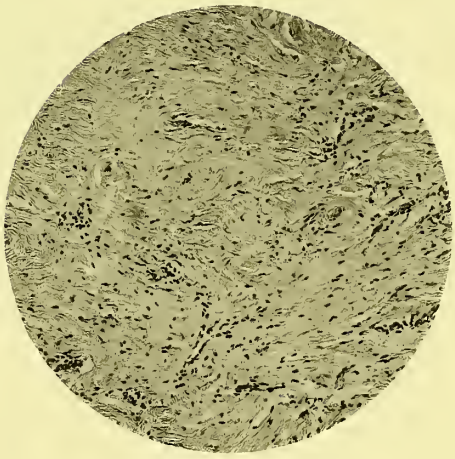

Fig. 5.



Fig. 6.



Tafel XXIII.

Tafel XXIII.

Fig. 1. Kleinzelliges Rundzellensarkom s. p. 269.

Fig. 2. Epulis. Riesenzellensarkom s. p. 271.
M. V. Ziemlich regelmässig zerstreute vielkernige Riesenzellen in dem sonst spindelzelligen Hauptgewebe.

Fig. 3. Vielkernige Riesenzelle aus Fig. 2.

Fig. 4. Angiosarkom s. p. 274.
M. V. Oben ein quer-, unten ein längsgetroffenes Gefäss. Beide sind mantelartig von Geschwulstzellen mit rundlichen Kernen umgeben.

Fig. 5. Melanom s. p. 277.
St. V. Die meist pigmentfreien grossen runden Geschwulstzellen sind haufenförmig in Alveolen angeordnet (alveoläres Sarkom). In den spindligen Zellen des Zwischengewebes dunkle Pigmentkörnchen.

Fig. 6. Myxochondrosarkom s. p. 272.
M. V. Oben im Bilde zwei, unten eine eben noch sichtbare Knorpelinsel. Man sieht besonders an derjenigen rechts oben hier und da deutliche Kapseln (**Lupe**). An der Grenze geht das Knorpelgewebe in ein rundzelliges Sarkomgewebe über. Schleimgewebe, am rechten Rande, nicht gut erkennbar.

Fig. 7. Osteofibrom s. p. 272.
M. V. Dunkle zackige Knochenbälkchen mit hellen Säumen (unverkalktes Knochengewebe, osteoide Säume). Zwischen ihnen Bindegewebe mit länglichen Kernen.

Fig. 1.



Fig. 2.

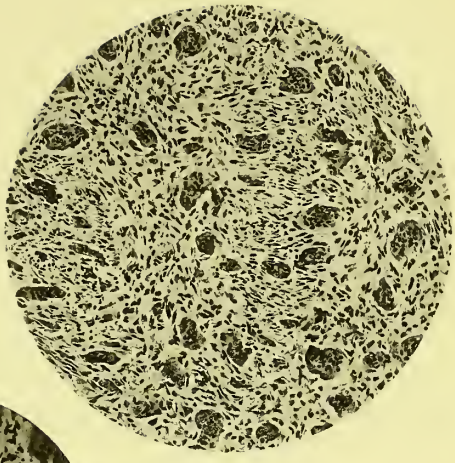

Fig. 3.

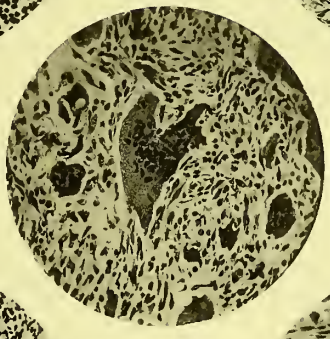

Fig. 4.

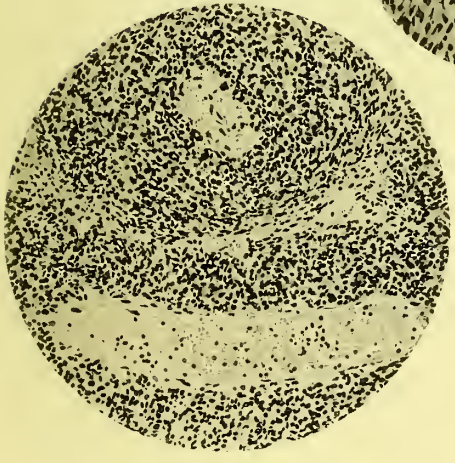

Fig. 5.

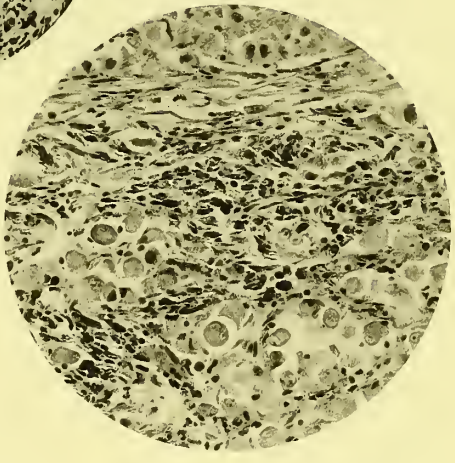

Fig. 6.

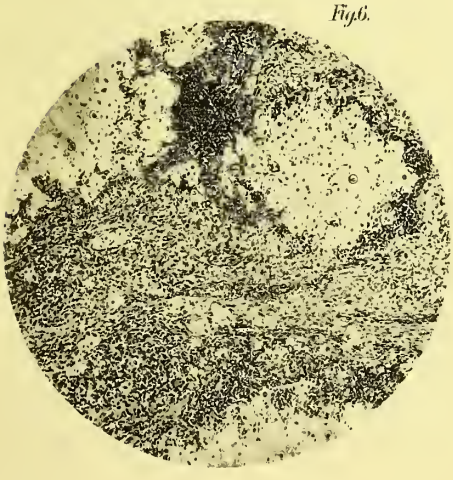

Fig. 7.

Aschoff & Gaylord — Pathologische Histologie. Verlag von J. F. Bergmann, Wiesbaden. Heliotype Co. Boston.

Tafel XXIV.

Tafel XXIV.

Fig. 1. Gliom der Retina s. p. 280.
St. V. Links normale Retina mit innerer und äusserer Körnerschicht. Rechts das Gliosarkom, wie ein Rundzellensarkom aussehend, mit der inneren Körnerschicht direkt zusammenhängend.

Fig. 2. Talgdrüsenadenom.

Fig. 3. Plattenepithelkrebs der äusseren Haut s. p. 294.
Sch. V. Am oberen Rande die Epidermis. Darunter der an dieser Stelle nicht mit ihr zusammenhängende Plattenepithelkrebs. Man sieht die einzelnen Krebsstränge, in vielen von ihnen geschichteten Körperchen, die Cancroidperlen.

Fig. 4. Cancroidperle s. p. 294.
St. V. Man erkennt sehr deutlich die Schichtung der platten Epithelzellen, die zum Teil mangelhafte Kernfärbung zeigen (Verhornung). Am Rande der Perle auch kubische Zellen, ebenso in den links unten und rechts oben auftauchenden Krebssträngen (entsprechend den basalen Cylinderzellen der normalen Epidermis).

Fig. 5. Endotheliom s. p. 273.
Man sieht die teils soliden, teils drüsenartig ausgehöhlten Zellstränge, die von den Endothelien gebildet sind. In den Hohlräumen hyaline Massen.

Fig. 6. Weicher Mammakrebs s. p. 293.
Man sieht (**Lupe**) die unregelmässigen, bald schmäleren, bald dickeren alveolär und strangförmig angeordneten Krebsmassen.

Fig. 1.



Fig. 2.

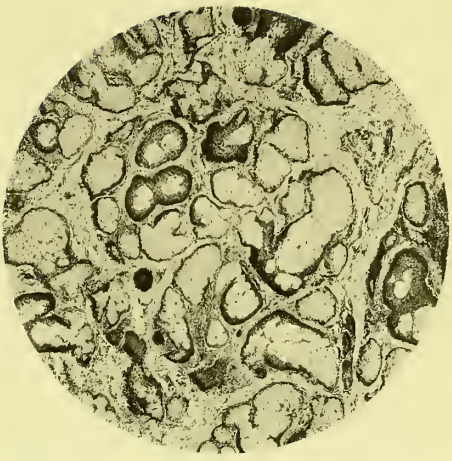

Fig. 3.

Fig. 4.

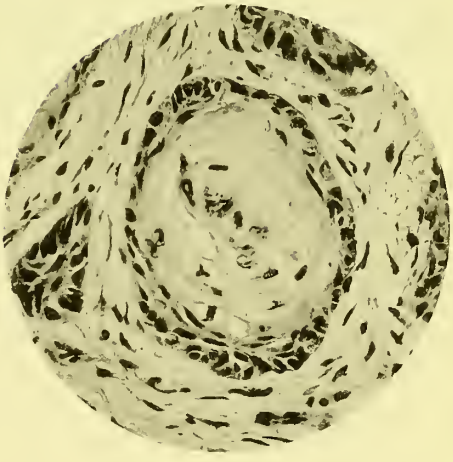

Fig. 5.

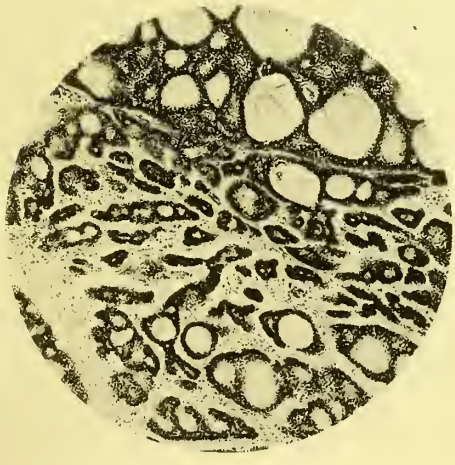

Fig. 6.

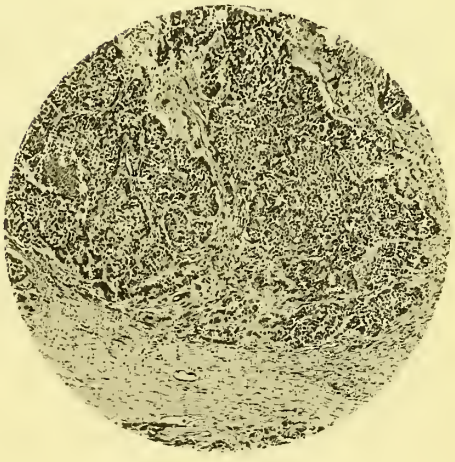

Tafel XXIV a.

Tafel XXIVa.

Fig. 1. Struma eolloides s. p. 285.
Seh. V. Man sieht die versehieden grossen epithelbekleideten Hohlräume der Sehilddrüse, die durch Einlagerung einer homogenen Masse (Kolloid) stark erweitert sind.

Fig. 2. Struma eolloides s. p. 285.
St. V. In dem oberen kleinen Hohlraum sieht man einen deutliehen Spalt zwisehen dem Epithel und der kolloiden Masse.

Fig. 3. Fibroadenom der Mamma s. p. 283.
Seh. V. Reehts unten ein Drüsenläppchen. Naeh oben und links mehrere kleinere und grössere, sehräg und quer getroffene Ausführungsgänge, umgeben von streifig angeordnetem derberen Bindegewebe.

Fig. 4. Kavernom der Leber s. p. 279.
Sch. V. Nach unten zu Lebergewebe, ohne jede Verdrängungserseheinungen, naeh oben zu die kavernösen z. Teil mit Blutkörperehen gefüllten Hohlräume.

Fig. 5. Fibroepitheliom der Haut s. p. 282.
Sch. V. Unten Cutis, darüber den etwas sehräg gesehnittenen Papillarkörper mit den verlängerten Papillen, die überall als helle, kernhaltige (Lupe) Inseln in dem dunklen Netzwerk der epithelialen Leisten hervortreten. In diesen epithelialen Strängen sieht man mehrere kernlose verhornte Sehichtungskugeln (Lupe). Nach oben zu sieht man die breite Schieht der verhornten Epithelmassen.

Fig. 6. Polypöses Fibroepitheliom d. Haut. Seh. V.

Fig. 1.

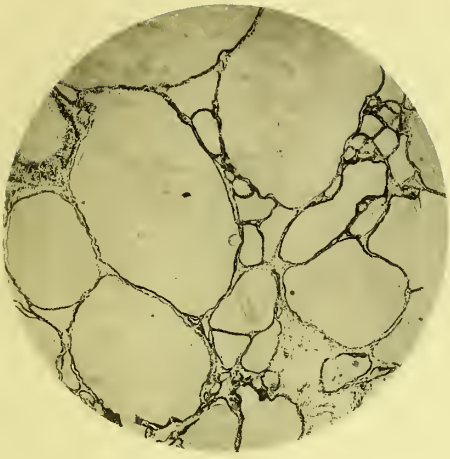

Fig. 2.

Fig. 3.

Fig. 4.

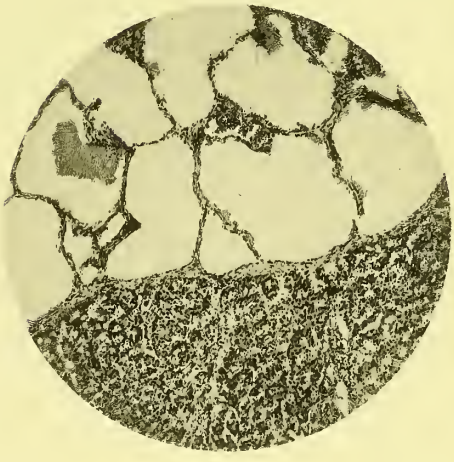

Fig. 5.

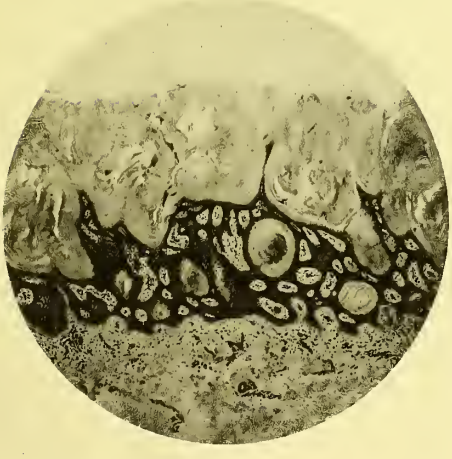

Fig. 6.

Verlag von J. F. Bergmann, Wiesbaden

Heliotype Co. Boston

Tafel XXV.

Tafel XXV.

Fig. 1. Weicher Mammakrebs s. p. 293.
Sch. V. Links der Krebs, dessen Zellen, wie die **Lupe** zeigt, zum Teil deutlich in kleinen Alveolen oder als Stränge angeordnet sind. Zwischen den Krebsmassen die rundlichen Lücken des Fettgewebes, in welches der Krebs eingewachsen ist. Rechts unten Ausführungsgang der Milchdrüse.

Fig. 2. Scirrhus mammae s. p. 294.
St. V. Man sieht die schmalen, drüsenartigen Krebszellenzüge in ein derbes Bindegewebe mit länglichen, zum Teil spindligen Kernen eingebettet.

Fig. 3. Gutartiges papilläres Kystom des Ovariums s. p. 287.

Fig. 4. Bösartiges papilläres Kystom des Ovariums s. p. 288.
St. V. Der Epithel ist deutlich mehrschichtig, die Kerne sehr verschieden gestaltet.

Fig. 5. Krebsmetastase in der Leber. Knotige Form, s. p. 296.
Sch. V. Oben im Bilde der Krebs mit einem feinen Gerüst und grossen Maschen, die mit Krebszellen gefüllt sind. Unten Lebergewebe, welches gegen den Krebs zu eine deutliche Abplattung und koncentrische Schichtung der Leberzellenbalken zeigt.

Fig. 6. Lebermetastase eines malignen Chorionepithelioms s. p. 297.
Sch. V. Rechts im Bilde die Geschwulst mit auffällig weiten, anscheinend wandungslosen Gefässen, wie es für die Chorionepitheliome sehr charakteristisch ist. Nach links zu Lebergewebe, in dessen Kapillaren, wie man besonders unten mit der **Lupe** sieht, die einzelnen fötalen Zellen eingewandert sind. Durch ihre grossen dunklen unregelmässigen Kerne scheiden sie sich scharf von den blassen Leberzellen mit relativ kleinem rundem Kern.

Fig. 1.

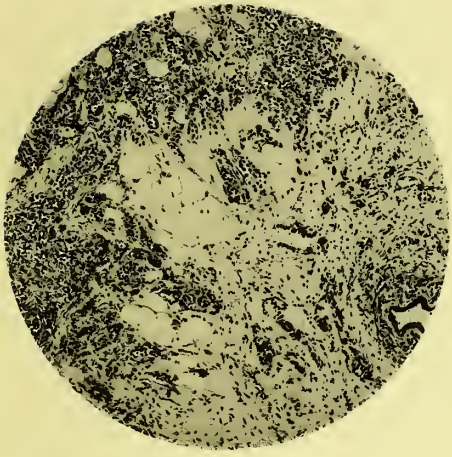

Fig. 2.

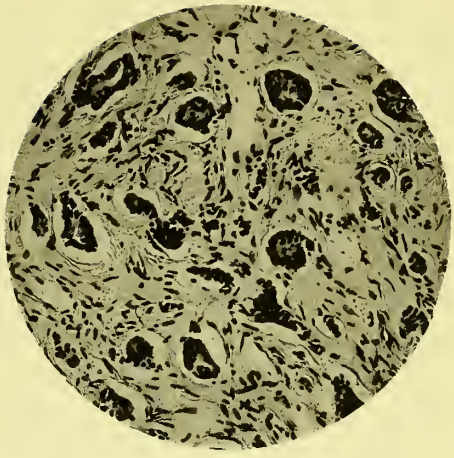

Fig. 3.

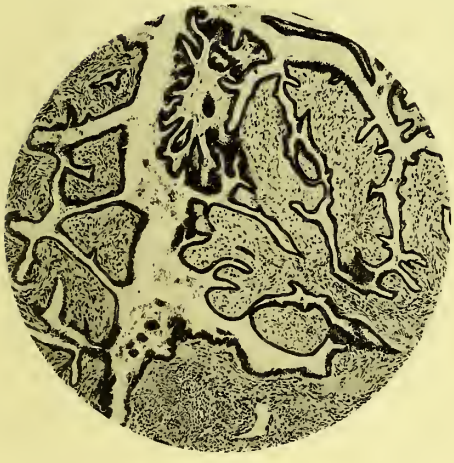

Fig. 4.

Fig. 5.

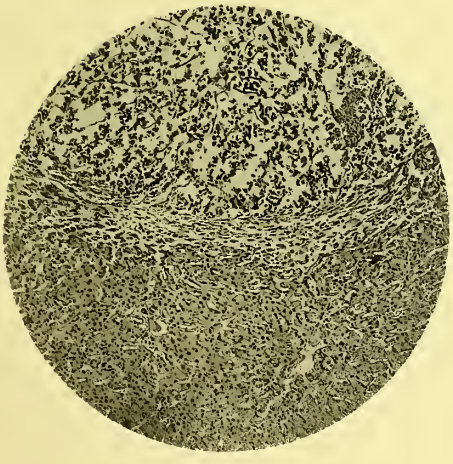

Fig. 6.

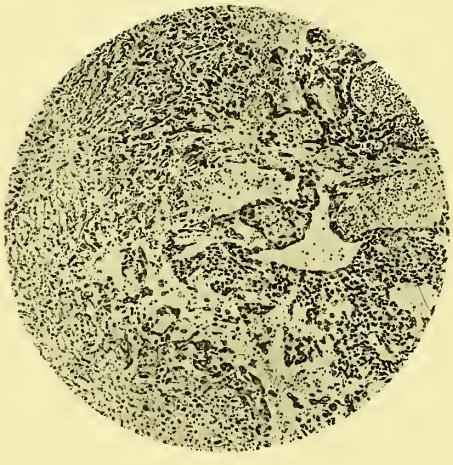

Tafel XXVI.

Tafel XXVI.

Fig. 1. Schleimkrebs des Magens s. p. 293.
Sch. V. Der Schleim ist mit Methylenblau dunkel gefärbt. Daher erscheinen auch alle Krebsalveolen dunkel.

Fig. 2. Schleimkrebs des Magens s. p. 293.
M. st. V. Carminfärbung. Der Schleim ist farblos. Man sieht unten ein Bündel glatter Muskelfasern, ebenso oben am Rande. Zwischen diesen beiden Muskelbündeln liegen die hellen, mit farblosem Schleim gefüllten Krebsalveolen. Die meisten Krebszellen sind zu Grunde gegangen. Doch sieht man überall, in den Schleimmassen zerstreut, Krebszellen liegen.

Fig. 3. Malignes Adenom des Rectums s. p. 290.
Sch. V. Links Durchschnitt durch den normalen Dickdarm. Nach rechts zu verdickt sich die Submucosa ausserordentlich und man sieht zahlreiche Krebsstränge in Drüsenform von oben her in sie eingelagert. Die normale Schleimhaut überzieht noch den seitlichen Abhang der verdickten krebsigen Partie und hört dann scharf auf. Ein direkter Übergang von Schleimhautdrüsen in Krebs besteht hier nicht. Die krebsige Natur der rechtsseitigen Drüsenwucherungen ist dadurch bewiesen, dass dieselben die Muscularis mucosae durchbrochen haben und in die Submucosa vorgedrungen sind.

Fig. 4. Malignes Adenom des Rectum s. p. 290.
St. V. Mehrschichtiges, unregelmässige Knospen bildendes Epithel in den drüsenförmigen Schläuchen.

Fig. 5. Schleimige Degeneration der Krebszellen (Cöcumcarcinom) s. p. 293.
St. V. Man sieht die abgestossenen im Schleim liegenden Krebszellen. Rechts Krebszellen mit Schleimtropfen im Leib und an die Wand gepressten Kerne; zwischen den Krebszellen gelapptkernige Leucocyten.

Fig. 1.

Fig. 2.



Fig. 3.

Fig. 4.

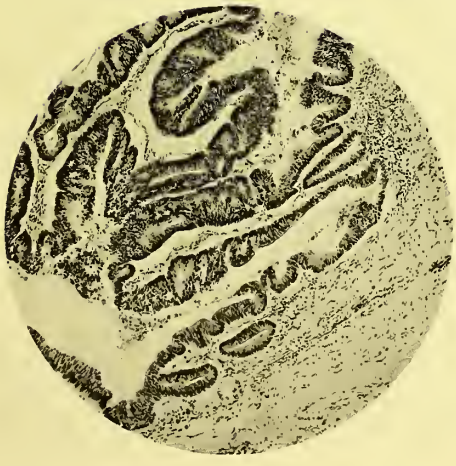

Fig. 5.

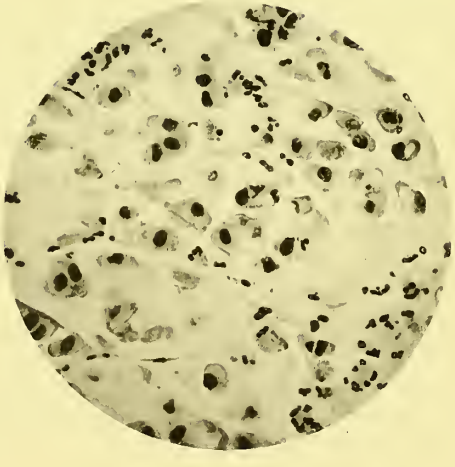

Tafel XXVII.

Tafel XXVII.

Fig. 1—5 Kernteilungsfiguren s. p. 260.

Fig. 1. Knäuel und beginnende Schleifenbildung.

Fig. 2. Eben getrennte Tochterzellen. An den Kernen Übergang in Knäuelbildung.

Fig. 3. Diaster.

Fig. 4. Multipolare Kernteilungsfigur. Tetraederteilung.

Fig. 5. Kernteilungsspindel. In der Mitte der Kernspindel die dunkle Äquatorialplatte. An den beiden Polen der Kernspindel die Polstrahlung.

Fig. 6. Teratom des Hodens s. p. 300.

Ganz sch. V. In der Photographie kommt die Vielseitigkeit der Gewebe bei der sch. V. nur schwer zum Ausdruck. Links unten mit Methylenblau dunkel gefärbte Knorpelinseln. Sehr deutlich tritt der cystische Charakter der Geschwulst hervor. Rechts, nahe dem unteren Rande eine grössere, von links oben nach rechts unten schräg verlaufende Cyste, die mit Plattenepithel ausgekleidet ist. In dem oberen Abschnitte mehrere grössere mit Cylinderepithel ausgekleidete Cysten.

Fig. 1.

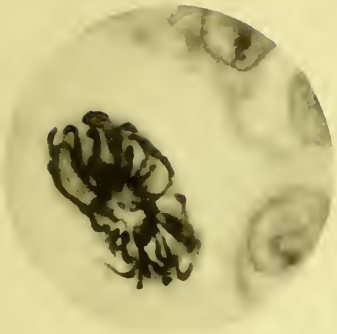

Fig. 2.

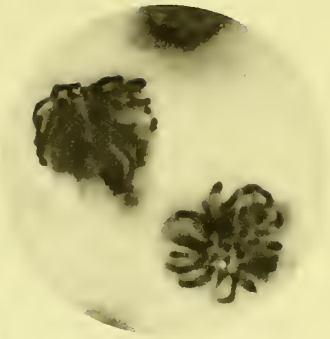

Fig. 3.

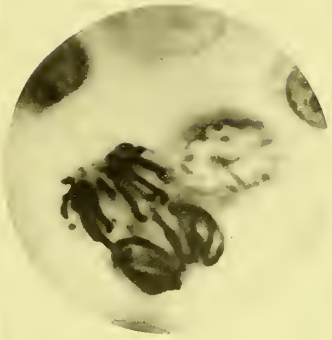

Fig. 4.

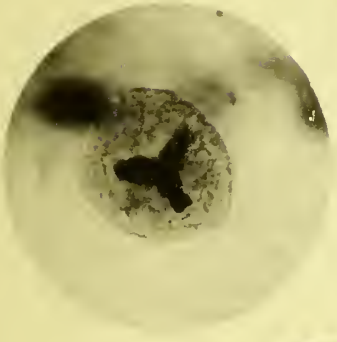

Fig. 5.

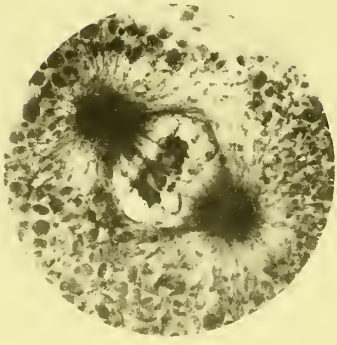

Fig. 6.

Tafel XXVIII.

Tafel XXVIII.

Fig. 1. Braune Atrophie der Leber s. p. 76.
St. V. Frisches Abstrichpräparat. Zusammenhängende Leberzellen mit gelben Pigmentkörnchen und hellen rundlichen Fetttröpfchen gefüllt.

Fig. 2. Ikterus der Leber s. p. 77.
St. V. Grünlich gefärbte, verzweigte, wurstartig gebildete, zellige Ausfüllungsmassen in den Gallenkapillaren und in den Sekretröhrchen der Leberzellen selbst.

Fig. 3. Pigmentleber s. p. 78.
Gelbes Pigment in Kupfferschen Sternzellen.

Fig. 4. Ikterus der Leber s. p. 77.
Sch. V. Gestaute Galle in den Gallenkapillaren des centralen Läppchengebietes. In der Mitte die der Centralvene entsprechende Lücke.

Fig. 5. Amyloid der Leber s. p. 83.
M. V. Jodfärbung. Die amyloiden Massen sind braun gefärbt.

Fig. 6. Amyloid der Leber s. p. 83
M. V. Methylviolettfärbung. Die amyloiden Massen sind rot, die Leberzellenbalken blaugrünlich gefärbt (ähnliche Färbung giebt Methylgrün).

Fig. 7. Amyloid der Leber s. p. 83.
M. V. Färbung mit polychromem Methylenblau. Amyloid hellrosa gefärbt.

1.

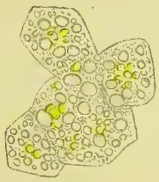

2.

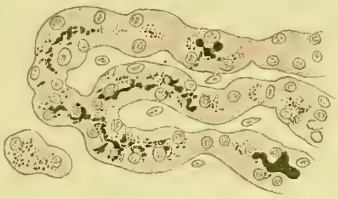

3.

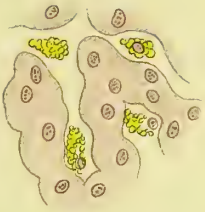

4.

5.

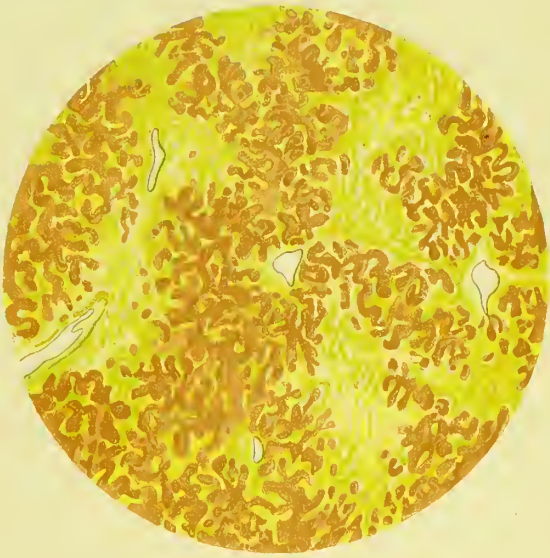

6.



7.

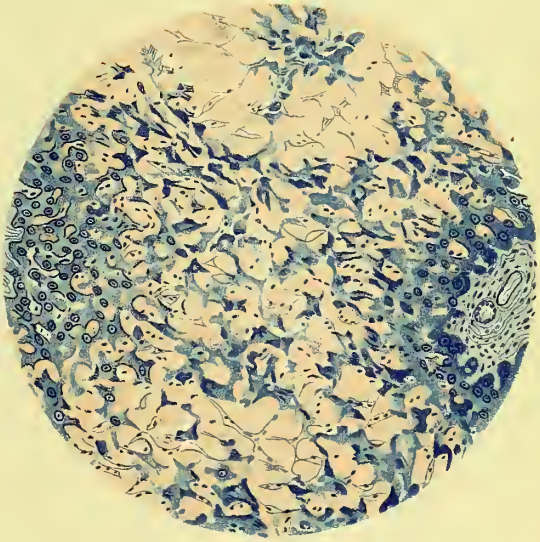

Verlag von J. F. Bergmann, Wiesbaden.

Kgl. Universitäts-Druckerei v. H. Stürtz, Würzburg.

Tafel XXIX.

Tafel XXIX.

Fig. 1. Glykogeninfiltration der Nierenepithelien bei Diabetes s. p. 128.
St. V. Jodfärbung. Die veränderten Epithelien gelblich gefärbt.

Fig. 2. Hämatoidininfarkt der Niere s. p. 125.
M. V. Zahlreiche kleine, braune Krystalle zwischen den Epithelien der Harnkanälchen.

Fig. 3. Staubzellen in einer mit Blut gefüllten Lungenalveole s. p. 160.

Fig. 4. Fibrinöse Pneumonie s. p. 140.
M. V. Das Fibrin nach Weigert blau gefärbt. Man sieht die durch die Alveolarwände hindurchtretenden Verbindungsfäden der Fibrinpfröpfe.

Fig. 5. Pigmentzellen in einer Stauungslunge s. p. 133.

Fig. 6. Septischer Infarkt der Lunge s. p. 137.
Sch. V. Elastische Faserfärbung. Gram. In der Mitte der bis an die Pleura reichende nekrotische Herd. Die blauen Flecke unter der Pleura und in den nekrotischen Massen sind Bakterien. Am Rande des Infarkts eitrige Infiltration. Der Infarkt ist von einer stark hämorrhagischen Zone umgeben.

1.

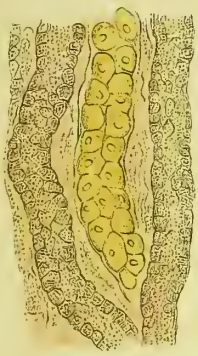

2.

3.

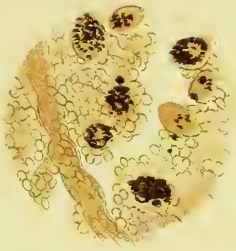

4.

5.

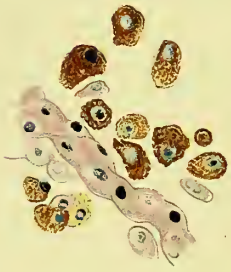

6.

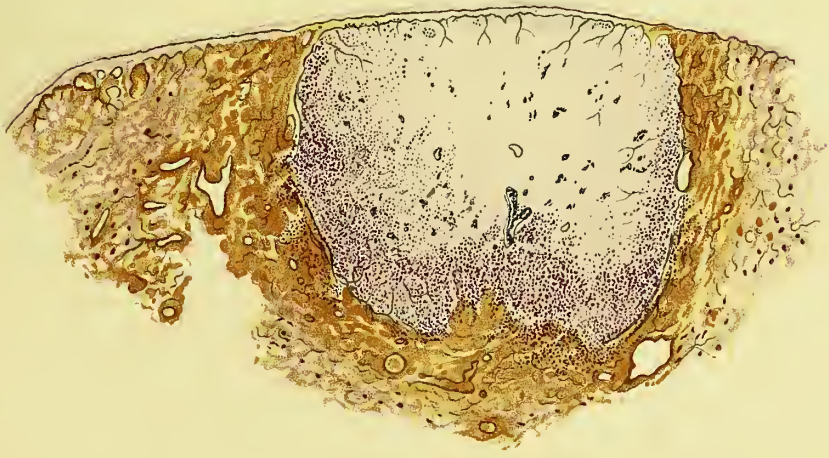

Tafel XXX.

Tafel XXX.

Fig. 1. Diphtherie des Zäpfchens s. p. 169.
Sch. V. Der Schleimhaut sitzt die aus dicken knorrigen, nach Weigert blaugefärbten Fibrinbalken bestehende Pseudomembran fest auf und ragt mit einzelnen Fäden in sie hinein. In der Tiefe und in einzelnen Gefässen ebenfalls Fibrinausscheidungen.

Fig. 2. Verwachsuug der Perikardblätter s. p. 190.
Sch. V. Unten Myocardium, darüber das subperikardiale Fettgewebe. Darauf folgt das an neugebildeten Gefässen reiche Granulationsgewebe, welches links im Bilde mit dem aus dem parietalen Perikard hervorgewachsenen Granulationsgewebe bereits innig verbunden ist und überall starke faserige Umwandlung zeigt. Zwischen den beiden Blättern liegt noch etwas nicht organisiertes, mit Alizerin rötlich gelb gefärbtes Fibrin.

Fig. 3. Chron. Pleuritis s. p. 192.
St. V. van Gieson-Färbung. Elastische Faserfärbung. In der Mitte zieht die ursprüngliche elastische Grenzlamelle der Pleura als dunkler Streifen hindurch. Alles darüber Liegende ist neugebildetes Bindegewebe, in welchem man zahlreiche leuchtend rote Bänder eingelagert sieht. Es sind das die hyalin umgewandelten Reste des alten Fibrins bezw. hyalin degenerierte Bindegewebsbündel.

1.

2.

3.

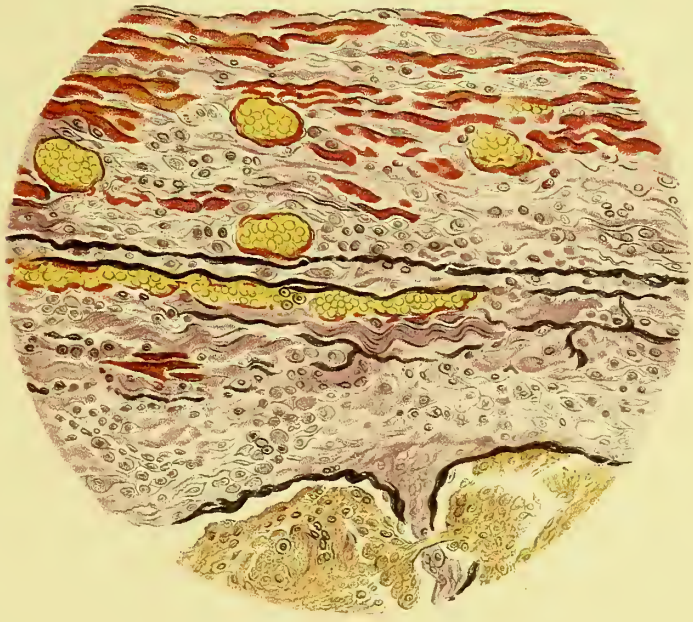

Tafel XXXI.

Tafel XXXI.

Fig. 1. Arteriosklerose s. p. 196.
Sch. V. Verkalkungsherd in der Media, dunkelblau gefärbt.

Fig. 2. Blutkörperchenhaltige Zellen aus einer Typhusmilz s. p. 211.
St. V. Man sieht zwei grosse mit gelben Blutkörperchen vollgepfropfte Pulpazellen.

Fig. 3. Anthrakosis der Lymphknoten (frisches Stadium) s. p. 208.
Sch. V. Reichliche Ablagerung von Kohle in den Lymphsinus. Die Follikel sind nahezu frei von Kohlenablagerungen.

Fig. 4. Anthrakosis der Lymphknoten (altes Stadium) s. p. 208.
St. V. Derbes hyalines Bindegewebe. In den schmalen spindelförmigen Leibern der Bindegewebszellen die abgelagerten Kohlenpartikelchen.

Fig. 5. Pigmentmilz (nach Typhus) s. p. 212.

Fig. 6. Rotgekörnte Mastzellen (Unnas Färbung mit polychromem Methylenblau) s. p. 233.

Fig. 7. Plasmazellen (Unnas Färbung mit polychromem Methylenblau) s. p. 233.
Der Zellleib ist mit groben dunkelblauen Schollen erfüllt. Die Kerne sind in dem Bilde zu dunkel gezeichnet.

1.



2.

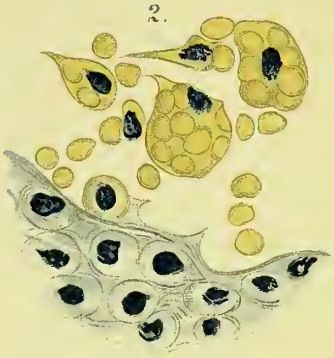

3.

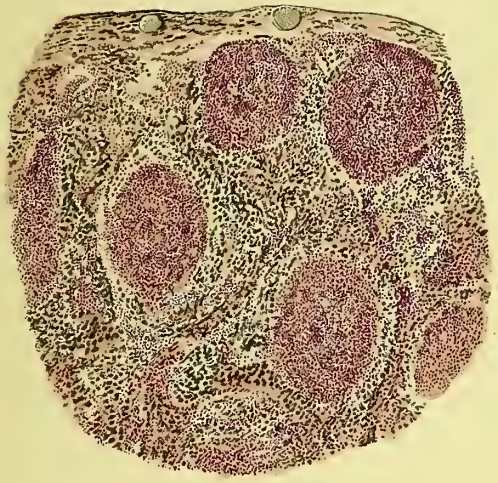

4.

5.

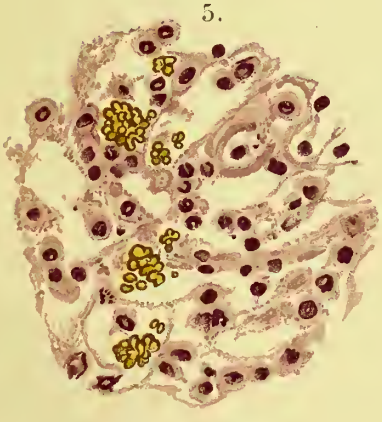

6.

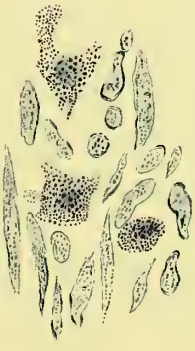

7.

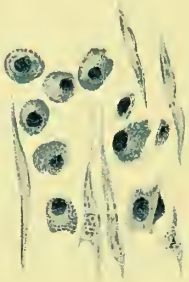

Verlag von J. F. Bergmann, Wiesbaden. Kgl. b. Univers.-Druckerei v. H. Stürtz, Würzburg.

Tafel XXXII.

Tafel XXXII.

Fig. 1. Osteomalacie s. p. 228.
Sch. V. Pikrokarminfärbung. Die kalklosen Partien sind leuchtend rot, die kalkhaltigen gelb gefärbt.
Fig. 2. Pachymeningitis haemorrhagica s. p. 234.
Fig. 3. Hämatoidinkrystalle s. p. 217.
Fig. 4. Pigmentnaevus s. p. 277.

1.

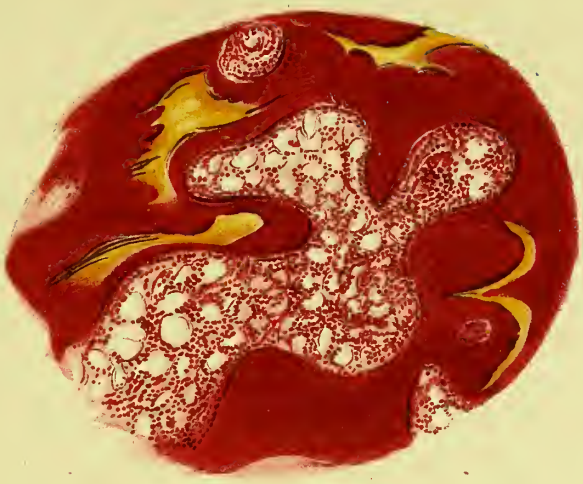

2.

3.

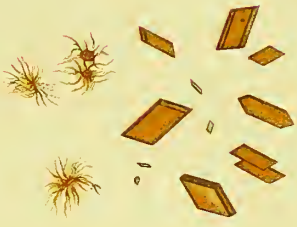

4.

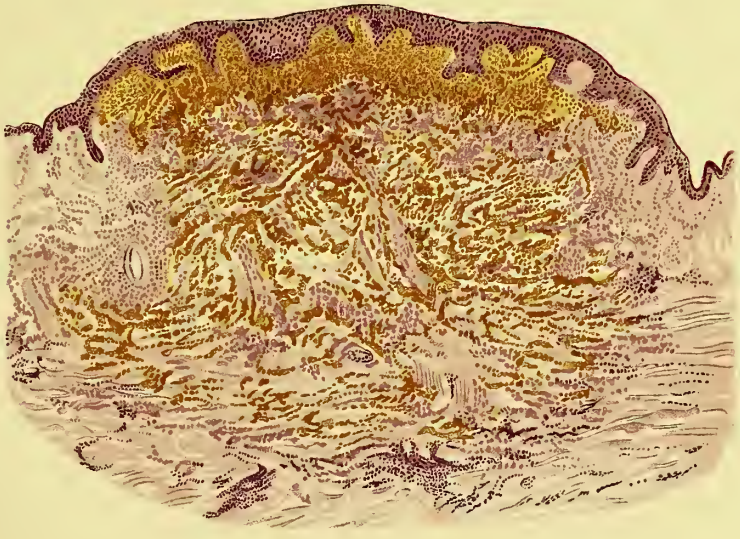

Verlag von J. F. Bergmann, Wiesbaden. Kgl. Universitäts-Druckerei v. H. Stürtz, Würzburg.

Tafel XXXIII.

Tafel XXXIII.

Hämorrhagischer Lungeninfarkt (Dreifarbenmikrophotographie). p. 135.

Ganz schwache V. Der keilförmige Infarkt leuchtend rot gefärbt. Die Alveolen innerhalb des Infarktes mit Blut gefüllt. Rechts wird der Infarkt von einem Septum begrenzt. Rechts und links lufthaltiges z. Teil emphysematöses Lungengewebe. Unten im Bilde nahe der Infarktspitze zwei grössere mit geschichteten Thrombusmassen gefüllte Arterien (Emboli).

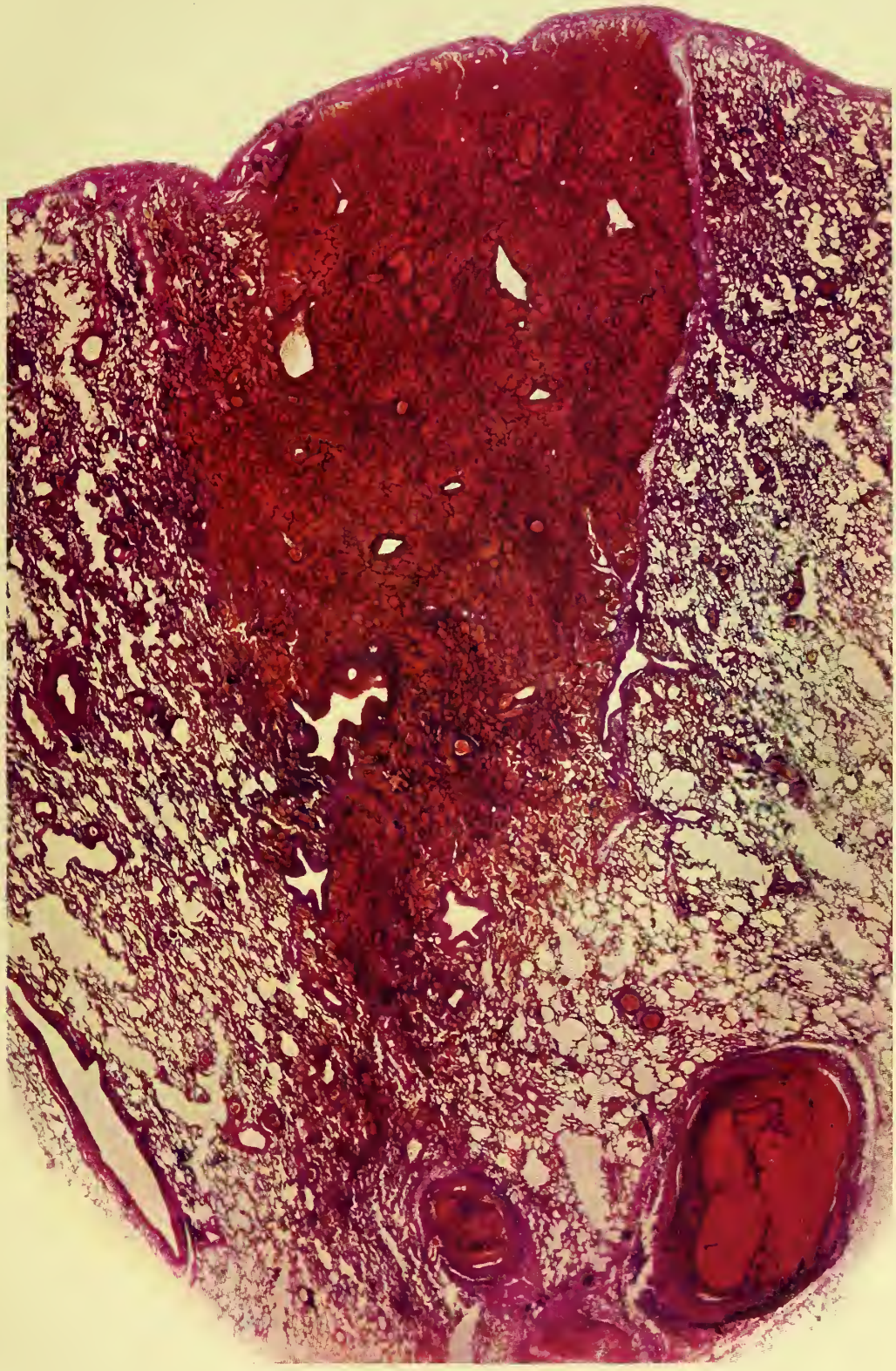

Aschoff-Gaylord — Pathologische Histologie

The Matthews-Northrup Co., Buffalo, N. Y., U. S. A.

Verlag von J. F. Bergmann, Wiesbaden

Tafel XXXIV.

Tafel XXXIV.

Pseudomembranöse Tracheitis (Dreifarbenmikrophotographie). p. 172.

Ganz schw. V. Nach innen von dem hufeisenförmig gebogenen bläulich-violett gefärbten Knorpel liegt die Schleimhaut mit ihren zahlreichen gut erkennbaren Schleimdrüsenkörpern. Der Schleimhaut ist eine dicke, etwas dunkler gefärbte, z. Teil deutlich streifig-fädige Pseudomembran aufgelagert, die besonders rechts und unten im Bilde von der Oberfläche der Schleimhaut abgehoben und nur durch feine Zacken, die in die Mündungen der Schleimdrüsenausführungsgänge hineinragen, mit ihr verbunden ist.

Aschoff & Gaylord — Pathologische Histologie

The Matthews-Northrup Co., Buffalo, N. Y., U. S. A.

Verlag von J. F. Bergmann, Wiesbaden.

Tafel XXXV.

Tafel XXXV.

(Dreifarbenmikrophotographie.)

Fig. 1. Lymphatische Leukämie. p. 219.
Zahlreiche Lymphocyten mit dunklen Kernen und kaum sichtbaren Protoplasmaleib zwischen den roten Blutkörperchen.

Fig. 2. Lienal-myelogene Leukämie. p. 219.
Zahlreiche auffallend grosse weisse Blutkörperchen (Myelocyten) zwischen den roten Blutkörperchen. Rechts und unten, nahe dem Rand, je ein kernhaltiges rotes Blutkörperchen.

Fig. 3. Filaria sanguinis. p. 221.

Fig. 4. Eosinophile Zellen im Blut bei Trichinosis. p. 219.
Man sieht 6 eosinophile Zellen in dem Gesichtsfeld, von denen die rechts gelegenen die leuchtend roten Granula am besten erkennen lassen.

Fig. 5. Perniciöse Anämie. p. 222.
Man sieht die verschiedenen Degenerationsformen der roten Blutkörperchen (Microcyten, Poikilocyten, Megalocyten).

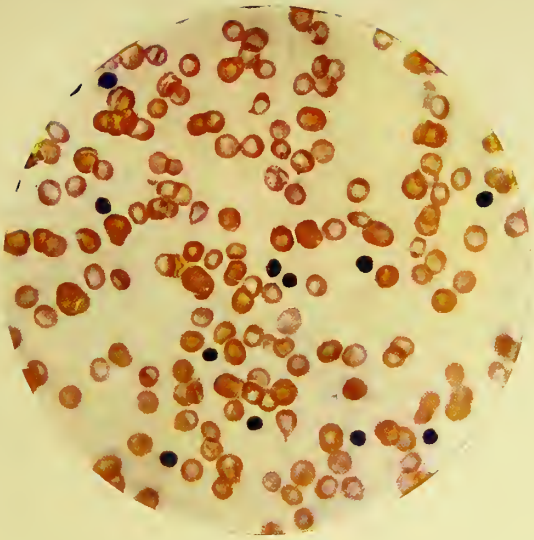

Fig. 1.

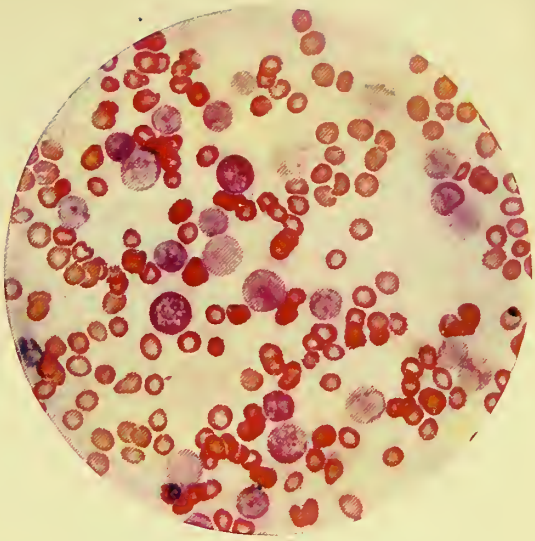

Fig. 2.

Fig. 3.

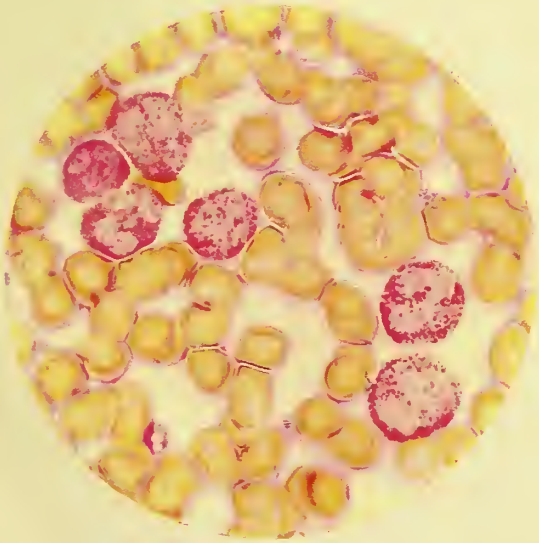

Fig. 4.

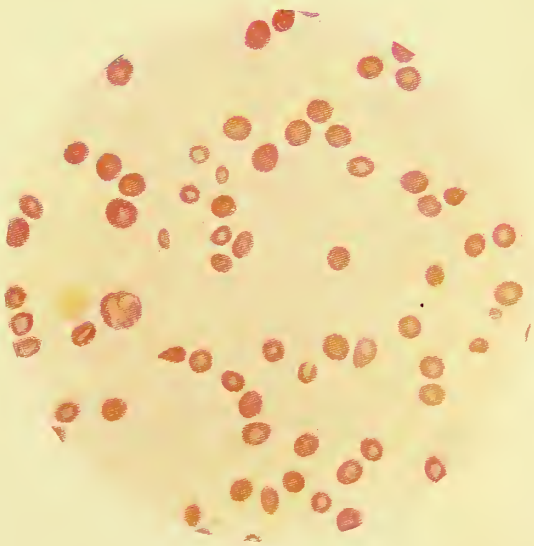

Fig. 5.

Aschoff & Gaylord — Pathologische Histologie.

The Matthews-Northrup Co., Buffalo, N. Y., U. S. A.

Verlag von J. F. Bergmann, Wiesbaden.

Weitere

Beiträge zur Blutlehre.

Von

Dr. Alexander Schmidt,

Professor ord. der Physiologie an der kaiserl. Universität Dorpat.

Nach des Verfassers Tode herausgegeben.

Inhalt:

I. Ueber den kolloidalen Faserstoff.
II. Ueber die Abspaltung des Thrombins von seiner unwirksamen Vorstufe (Prothrombin) und die Beeinflussung dieses Vorganges durch die Neutralsalze der Alkalien und Erdalkalien.
III. Ueber die angebliche specifische Bedeutung der Kalksalze für die Faserstoffgerinnung.
IV. Ueber die Abhängigkeit der Mengen des Faserstoffes von gewissen äusseren die Gerinnung beeinflussenden Einwirkungen.
V. Zur Kenntniss des Protoplasmas und seiner Derivate.

Preis M. 7.—.

Die

Arbeit der Verdauungsdrüsen.

Vorlesungen

von Professor **J. P. Pawlow**
in St. Petersburg.

Autorisirte Uebersetzung aus dem Russischen

von Dr. **A. Walther**
in St. Petersburg.

Mit einem Vorwort und Zusätzen des Verfassers.

Mit 17 Textabbildungen.

Preis M. 4.60.

In Form von 8 Vorlesungen sind die Resultate zahlreicher Arbeiten Pawlow's und seiner Schüler zusammengefasst und von einem einheitlichen Gesichtspunkte aus behandelt. Das Buch beschäftigt sich mit den Verhältnissen der Magensaft- und Pankreassekretion. Die Versuche wurden an Thieren, denen ein sogen. Magenblindsack, resp. eine Pankreasfistel angelegt wurde, angestellt. Erstere Operation besteht darin, dass ein Lappen aus der Magenwand geschnitten wird und zu einem vollständigen, vom Magen abgetrennten Blindsacke zusammengenäht und mit seiner Oeffnung in die Bauchwunde eingepflanzt wird. Durch Untersuchung des aus dieser Fistel fliessenden Saftes bekommt man eine klare Vorstellung über quantitative und qualitative Verhältnisse der Sekretion. Auf diese Weise sind nun so wichtige und neue Thatsachen, die theils strittig waren, theils nur behauptet, aber nie bewiesen wurden, festgestellt worden, so dass dieses Buch als eine der wichtigsten litterarischen Erscheinungen auf diesem Gebiete angesehen werden muss . . . .

. . . . Kurz, es handelt sich um eine Fülle von Thatsachen und neuen Gesichtspunkten und kann Ref. nur eindringlichst das Studium dieses Buches anrathen. *Dr. H. W. i. d. Prager med. Wochenschrift.*

Verlag von J. F. Bergmann in Wiesbaden.

Ergebnisse

der

Allgemeinen Pathologie

und der

pathologischen Anatomie.

Unter Mitwirkung von Fachgenossen

herausgegeben von

O. Lubarsch, in Posen. und **R. Ostertag,** in Berlin.

Erster Jahrgang: 1894.

I. Abteilung: **Ergebnisse der allgemeinen Ätiologie der Menschen- und Tierkrankheiten.** Preis M. 27.—.

II. Abteilung: **Ergebnisse der allgemeinen pathologischen Morphologie und Physiologie.** Preis M. 18.65.

III. Abteilung: **Ergebnisse der speziellen pathologischen Morphologie und Physiologie des Menschen und der Tiere.** Preis M. 22.—.

IV. Abteilung: **Ergebnisse der speziellen pathologischen Anatomie und Physiologie der Sinnesorgane.** Preis M. 15.40.

Zweiter Jahrgang: 1895. M. 25.—.

Dritter Jahrgang: 1896. 2 Bände. M. 48.—.

Vierter Jahrgang: 1897. M. 27.—.

Fünfter Jahrgang: 1898. M. 28.—.

. . . . . Die Lebensfähigkeit des von Lubarsch und Ostertag gegründeten Unternehmens ist, nachdem die ideelle Bedürfnisfrage für dasselbe allgemein in bejahendem Sinne beantwortet wurde, durch die bisherige Durchführung des Programms der Herausgeber erwiesen. Möge sich das Werk in seinen weiteren Jahrgängen gleich günstig fortentwickeln zu Gunsten der Förderung eines Forschungsgebietes, auf dem sich alle Spezialfächer der Heilkunde in ihrer Beziehung zu den gemeinsamen wissenschaftlichen Grundlagen berühren.

Berl. Klin. Wochenschr.

. . . . . Mit diesen beiden Bänden (Jahrgang II und III) haben die Herausgeber im Vereine mit ihren ausgezeichneten Mitarbeitern thatsächlich eine fast vollständige Zusammenstellung des Lehrgebäudes ihrer Wissenschaft erreicht. Beide Bände füllen sehr wesentliche Lücken aus und helfen damit den „Lubarsch-Ostertag“ zu einem Standardwork zu machen, das heute kein Arbeiter auf dem Gebiete der allgemeinen Pathologie mehr entbehren kann.

Wiener klinische Rundschau.

. . . . . Der vorliegende dritte Jahrgang der Ergebnisse der allgemeinen Pathologie bietet wiederum eine schöne Anzahl wertvoller zusammenfassender kritischer Referate aus dem Gebiete der allgemeinen Aetiologie und der pathologischen Morphologie und Physiologie, welche die von dieser Publikation in der medizinischen Litteratur bereits behauptete Stellung nur noch befestigen werden, so dass nach und nach die „Ergebnisse“ zum unentbehrlichen Ratgeber von jedem auf pathologischem Gebiete thätigen Forscher und Lehrer sich gestalten werden

Korrespondenzblatt f. Schweizer Aerzte.

Verlag von J. F. Bergmann in Wiesbaden.

Neubauer und Vogel.

Anleitung zur qualitativen und quantitativen

ANALYSE DES HARNS.

Zehnte umgearbeitete und vermehrte Auflage.

Analytischer Theil

in dritter Auflage bearbeitet von

Dr. H. Huppert,
o. ö. Professor der Medic. Chemie an der k. k. deutschen Universität in Prag.

Mit 4 lithographirten Tafeln und 55 Holzschnitten.

Preis: 17 Mark 65 Pfg., gebunden in Halbfranz 19 Mark 60 Pfg.

. . . . Der Anfänger sowohl wie der Geübte finden in dem übersichtlich und klar geschriebenen Buche ihre Rechnung, der Erstere, weil ihm die nöthige eingehende genaue Belehrung und Unterweisung zu Theil wird, der Letztere, weil das Werk in Bezug auf Vollständigkeit in der Wiedergabe der in Betracht kommenden Angaben und Methoden und der Litteratur allen Ansprüchen genügt.

Die 10. Auflage ist ein schönes Jubiläum und, wie sie vor uns liegt, ein stattliches Zeugniss für das Werk, dessen guten Namen Andere begründet haben, das aber ganz auch einer so sicheren Weiterführung und vielfach völligen Neugestaltung als sie ihm seither durch H. Huppert zu Theil wurde, bedurfte, um den sehr grossen Anforderungen, die man jetzt an ein solches Lehrbuch stellt, gewachsen zu bleiben. *Moritz-München i. d. Münch. med. Wochenschr.*

. . . . Das vorliegende Werk ist ein Meisterstück der medizinischen Unterrichtslitteratur; seine Vollständigkeit und Klarheit machen es zu einem dem Studirenden wie dem Forscher gleich wertvollen Behelf. Mit voller Kenntniss der Bedürfnisse des praktischen Arztes wie des „Arbeiters" im Laboratorium geschrieben, bringt es beiden Rath und Belehrung . . . .

Pohl i. d. Prager med. Wochenschrift.

. . . . Unbestritten steht, zumal seit 1882 von Salkowski-Leube's trefflicher „Lehre vom Harn" eine neue Auflage nicht mehr erschienen ist, das vorliegende Werk an der Spitze der die Harnuntersuchung behandelnden Lehrbücher. Wie kaum ein anderes ist es geeignet, den mächtigen Aufschwung zu illustriren, den die physiologische Chemie in den letzten Jahrzehnten genommen, und zugleich den grossen Einfluss, den sie auf die theoretische und praktische Medizin gewonnen . . . . So wird das Werk auch in Zukunft allen denen in erster Linie, die auf dem Gebiete der Lehre vom Harn selbständig arbeiten, ein unentbehrliches Hilfsmittel ihrer Studien, allen aber, die mit der Untersuchung des Harnes zu thun haben, ein in jedem Falle verlässlicher Rathgeber in allen Nöthen sein. *Deutsche Medizinal-Zeitung.*

*

Verlag von J. F. Bergmann in Wiesbaden.

Kurzgefasstes Lehrbuch

der

Mikroskopisch-gynäkologischen Diagnostik

von

Dr. Josef Albert Amann jr.,
Privatdozent der Gynäkologie an der Universität München.

Mit 94 Abbildungen, zum grössten Theil nach eigenen Präparaten.

Preis M. 5.40.

Auszug aus dem Inhaltsverzeichniss.

Technik. Gewinnung des Materials und Auswahl der Stücke. — Vorbereitung des Materials zur Untersuchung. — Bakteriennachweis. — Untersuchung der fertigen Schnittpräparate von Gewebstheilen.

Mikroorganismen. Staphylo- und Streptococcen. — Gonococcen. — Die Gonococceninfektion des weiblichen Genitaltractus. — Bacterium coli commune. — Tuberkelbacillen. — Die Untersuchung der Sekrete des weiblichen Genitalapparates. — Die Lochien.

Organe. Vulva. — Hymnen. — Vagina, Uterus. — Tuben. — Ovarium. — Reste der Urniere und der Urnierengänge.

Besprechungen.

In überaus präziser und übersichtlicher Darstellung findet der Leser nach einer Uebersicht über die Technik einerseits, andererseits die Bakteriologie des Genitalschlauches die pathologisch-anatomischen Veränderungen des gesammten Genitaltractus vor; durch zahlreiche grösstenteils der Hand des bekannten Münchener Malers Krapf entstammende Zeichnungen wird der Text entsprechend erläutert; was dem Lehrbuch in dieser Hinsicht zu einem besonderen Vorzug gereicht, ist nicht nur die Art der Ausführung der Zeichnungen, sondern die fast ausschliessliche Benutzung von Originalpräparaten des Verf.'s; wir finden hier nicht die bekannten, von einem Lehrbuch zum anderen sich vererbenden, vielfach in schlechterer Reproduktion erscheinenden mikroskopischen Bilder, sondern wirklich neue histologische Abbildungen, was in der That sehr angenehm berührt. *Zeitschr. f. prakt. Aerzte.*

Die Ausstattung ist gut; die meist nach eigenen Präparaten angefertigten Zeichnungen sind grösstentheils vorzüglich ausgeführt.
Schmidt's Jahrbücher.

Das Buch ist das erste, welches eine den ganzen Genitaltraktus umfassende mikroskopisch-diagnostische Darstellung giebt. Der Verfasser ist bekannt durch Arbeiten in diesem Gebiet, welche allgemeine Anerkennung gefunden haben, und man merkt der ganzen Bearbeitung die selbständige Forschung an. Die vielen ausgezeichneten Abbildungen sind fast ausnahmslos nach eigenen Präparaten gezeichnet. *Aerztl. Sachverständigen-Zeitung.*

Verlag von J. F. Bergmann in Wiesbaden.

Soeben erschien:

Taschenbuch

der

Medizinisch-Klinischen Diagnostik.

Von

Dr. Otto Seifert,
Professor in Würzburg.

und

Dr. Friedr. Müller,
Professor in Basel.

Zehnte gänzlich umgearbeitete Auflage.

Mit Abbildungen. In englischem Einband. Preis M. 4.—.

Aus dem Vorwort zur 10. Auflage:

Bei der Herausgabe der zehnten Auflage hielten wir es für unsere Pflicht, das Buch einer gründlichen Umarbeitung zu unterziehen.

Ausser einer zeitgemässen Vervollständigung der einzelnen Kapitel wurde angestrebt, den Stoff zweckmässiger anzuordnen und leichter verständlich zu machen. Neu wurde unter anderem aufgenommen eine Anleitung für die Abfassung der Krankengeschichten, eine kurze Propädeutik der Hautkrankheiten, sowie eine kurze Uebersicht der akuten Vergiftungen. Obwohl der Inhalt der neuen Auflage eine erhebliche Zunahme erfahren hat, wurde durch eine entsprechende Einrichtung des Drucksatzes erreicht, dass die Seitenzahl des Buches fast unverändert und damit seine Handlichkeit erhalten blieb. Das Entgegenkommen der Verlagsbuchhandlung hat es ermöglicht, die farbigen Abbildungen zu vermehren und in den Text einzuordnen. . . . . .

Inhaltsverzeichniss. Einleitung. — Körpertemperatur. — Respirationsorgane. — Das Sputum. — Untersuchung der Nase, des Rachens und des Kehlkopfes. — Cirkulationsapparat. — Das Blut. — Untersuchung mittelst der Röntgenstrahlen. — Verdauungs- und Unterleibsorgane. — Uropoëtisches System. — Normale Harnbestandtheile. — Pathologische Harnbestandtheile. — Punktionsflüssigkeiten. — Parasiten. — Nervensystem. — Die klinisch wichtigsten Punkte aus der Anatomie des Nervensystems. — Analyse der pathologischen Konkremente. — Stoffwechsel und Ernährung. — Einige Daten über die Entwickelung und Ernährung des Kindes. — Die Grundbegriffe der Hautkrankheiten. — Zusammenstellung der wichtigsten Heilquellen. — Maximaldosen der Arzneimittel. — Tabelle über die Löslichkeit der Arzneimittel. — Tahelle der akuten Vergiftungen. — Alphabetisches Register.

Verlag von J. F. Bergmann in Wiesbaden.

Lehrbuch

der

gesammten Psychotherapie.

Mit einer

Einleitenden Darstellung der Hauptthatsachen

der

Medizinischen Psychologie

von

Dr. L. Löwenfeld,
Spezialarzt für Nervenkrankheiten in München.

M. 6.40.

Ein Buch von ganz hervorragender Bedeutung. Es ist das einzige, das diesem Titel entspricht, indem es nicht nur die praktische Verwendung der Hypnose, sondern die Psychotherapie in ihrem ganzen Umfange behandelt. Auf den Kliniken wird dieser Zweig der Therapie noch fast ganz ignorirt, obgleich er, besonders jetzt, wo die durch die Gesetzgebung gezüchteten autosuggestiven Unfallsneurosen zu einer wahren Kalamität geworden sind, wohl so wichtig ist, wie die Pharmakologie oder die chirurgische Behandlung. Verfasser bietet nun dem praktischen Arzt, dem Studirenden, der sich auch in dieser Beziehung auf der Höhe halten will, in sehr hübscher, leicht fassbarer und streng wissenschaftlicher Weise die zur Ausübung der Psychotherapie nöthigen Kenntnisse . . .

. . . . An der Zukunft ist es, unsere Kenntnisse der Psychotherapie zu ergänzen und zu erweitern, aber alles Wesentliche, was der vorsichtige Verfasser uns hier bietet, wird eine dauernde Errungenschaft unseres Wissens bleiben.

Bleuler-Rheinau i. d. Münchener med. Wochenschrift.

. . . . Was an dem Buche besonders sympathisch berührt, das ist die Ruhe und Objektivität, mit der der Autor an die Prüfung von Fragen herantritt, die so leicht in das Bereich der uferlosen Phantasie führen. Hier findet man nichts von blindem Enthusiasmus, aber auch nichts von jenem Skepticismus, der, wenigstens in Deutschland, dem Hypnotismus noch immer so gern den Weg verlegt. — Das Werk wird den Fachgenossen, besonders den jüngeren, von grossem Nutzen sein. *Kron i. d. Deutsch. med. Wochenschrift.*

Ohwohl es an Schriften über die Hypnose und über die Behandlung mit der Suggestion nicht mangelt, so fehlte ein Buch, welches das Gesammtgebiet der Psychotherapie umfassste. . . . .

. . . . Jeder Arzt muss sich des Einflusses der seelischen Vorgänge auf die körperlichen Zustände bewusst werden und darnach sein Handeln einrichten. Je mehr in den Kreisen der praktischen Aerzte die Psychotherapie Eingang findet, um so mehr wird die individualisirende Behandlung Platz greifen und das Selbstbewusstsein der Aerzte wachsen, welches unter der Last der Anpreisuug neuer Heilmittel und Kurmethoden erstickt.

In diesem Sinne ist das Löwenfeld'sche Buch freudig zu begrüssen und demselben in den Kreisen der Aerzte die weiteste Verbreitung zu wünschen. Es ist einfach und fasslich geschrieben und enthält vortreffliche Bemerkungen über den Verkehr des Arztes mit seinen Kranken, über den Einfluss von Krankheiten auf die Stimmung, über die Untersuchung der Kranken, wie weit der Arzt seine Patienten über ihre Krankheiten aufklären darf, u. v. a. m.

Behr (Riga) i. Centralblatt f. Nervenheilkunde.

Verlag von J. F. Bergmann in Wiesbaden.

Lehrbuch

der

Physiologischen Chemie

von

Olof Hammarsten,

o. ö. Professor der medizinischen und physiologischen Chemie an der Universität Upsala.

Vierte völlig umgearbeitete Auflage.

Preis M. 15.—.

Inhalt: I. Einleitung. — II. Die Proteïnstoffe. — III. Die Kohlehydrate. — IV. Das Thierfett. — V. Die thierische Zelle. — VI. Das Blut. — VII. Chylus, Lymphe, Transsudate und Exsudate. — VIII. Die Leber. — IX. Die Verdauung. — X. Gewebe- und Bindesubstanzgruppe. — XI. Die Muskeln. — XII. Gehirn und Nerven. — XIII. Die Fortpflanzungsorgane. — XIV. Die Milch. — XV. Der Harn. — XVI. Die Haut und ihre Ausscheidungen. — XVII. Chemie der Athmung. — XVIII. Der Stoffwechsel bei verschiedener Nahrung und der Bedarf des Menschen an Nahrungsstoffen.

. . . . Es ist ein Vergnügen, sich an der Hand eines so klar geschriebenen Buches, wie das vorliegende, über beliebige physiologisch-chemische Fragen zu orientiren. Selbst so komplizirte Vorgänge wie die Blutgerinnung, über welche die verschiedensten Meinungen bestehen, werden so klar und ruhig auseinandergesetzt, dass Jeder danach eine Vorstellung der wirklich feststehenden Thatsachen bekommt. Möge das Buch zu den Freunden, welche es schon hat, noch recht viele neue hinzuerwerben.

Chemiker-Zeitung.

. . . . . Zweifellos wird sich das treffliche Werk auch in seiner neuen, erweiterten Form eines grossen Leserkreises erfreuen.

Münchener med. Wochenschrift.

. . . . . Rasch folgen die Auflagen dieses unter Aerzten so beliebten Werkes aufeinander. Und mit Recht! Greifen doch die Kenntnisse, die hier dargestellt werden, ebenso in die letzten Fragen des Lebens ein, wie sie Anweisungen geben, von denen der Praktiker täglich Gebrauch machen muss. In lichtvoller Schilderung findet man diese Materien hier wiedergegeben und nirgends vermisst man den Eindruck der meisterhaften Beherrschung des Stoffes.

Deutsche Medizinal-Zeitung.

Verlag von J. F. Bergmann in Wiesbaden.

Vorlesungen
über
Pathologie und Therapie der Syphilis.

Von

Prof. Dr. **Eduard Lang,**

k. k. Primärarzt im allgemeinen Krankenhause in Wien, Mitglied der Kaiserl. Leopoldinisch-Carolinischen Akademie, auswärtiges Mitglied der Soc. Franç. de Dermat. et de Syphiligr. etc.

Zweite umgearbeitete und erweiterte Auflage.

Mit 122 Abbildungen im Texte. — Preis M. 25.—.

I. Allgemeiner Theil.

A. Entwickelung der Kenntnisse der venerischen Krankheiten.

I. Periode: Die venerischen Krankheiten im Alterthum und Mittelalter.

II. Periode: Contagienlehre der venerischen Krankheiten von der Neuzeit (Ende des XV. Säculums) bis Philipp Ricord.

III. Periode: Contagienlehre der venerischen Krankheiten von Philipp Ricord bis auf unsere Tage.

Philipp Ricord. — Experimente. — Tripper wird von Syphilis ausgeschlossen. — Primäre, sekundäre, tertiäre Syphilis. — Dualitätslehre der Franzosen. — Clerc's „Chancroid". — Dualitätslehre der Deutschen etc. etc.

B. Gegenwärtige Vorstellung von den Contagien der venerischen Krankheiten.

C. Ueber die durch das Syphiliscontagium gesetzten pathologischen Veränderungen und über Syphilis-Infektion.

II. Spezieller Theil.

Pathologie der acquirirten Syphilis.
Konstitutionelle Syphilis.
Die syphilitischen Erkrankungen der Verdauungsorgane.
Syphilitische Erkrankungen des Athmungsapparates.
Syphilitische Erkrankungen des Blutgefässsystems.
Veränderungen des Blutes im Verlaufe der Syphilis.
Syphilitische Erkrankungen des Lymphapparates, der Milz, Thymus Schilddrüse, Nebennieren und der Glandula pinealis.
Syphilitische Erkrankung der Urogenitalorgane.
Syphilitische Erkrankung der Knochen.
Syphilitische Erkrankung der Gelenke, Muskeln, Sehnen, Schleimbeutel und Fascien.
Syphilitische Erkrankungen des centralen und peripheren Nervensystems und der Sinnesorgane.
Abnorme Verlaufsweise der Syphilis. — Syphilitische Kachexie und amyloide Degeneration.
Pathologie der hereditären Syphilis.
Therapie der Syphilis.

Verlag von J. F. Bergmann in Wiesbaden.

Lehrbuch
der
Nachbehandlung nach Operationen.

Bearbeitet von

Dr. Paul Reichel,

Chefarzt des Stadtkrankenhauses in Chemnitz.

Mit 44 Abbildungen im Texte. — Preis M. 8.60.

Auszug aus den Besprechungen.

. . . Der verdienstvolle Verfasser hat sich die dankbare Aufgabe gestellt, das in den meisten chirurgischen Lehrbüchern etwas stiefmütterlich behandelte Gebiet der Nachbehandlung nach Operationen in ausführlicher Weise zu beleuchten, weil er selbst als klinischer Assistent diese Lücke der Bücher empfunden hat. Ist doch gerade die Nachbehandlung für den Erfolg der Operation häufig bestimmend und vielfach wichtiger und grössere Erfahrung erfordernd, als der Eingriff selbst.

Das Buch wird sich in der ärztlichen Praxis viele Freunde erwerben.

Aerztliche Sachverständigen-Zeitung.

. . . . Das Werk soll der grössten Zahl der praktischen Aerzte und der Anfänger in der Chirurgie ein Rathgeber sein für das ärztliche Verhalten vom Schlusse der Operation bis zur Vollendung der Heilung des Operirten. Die Wundbehandlung und die Störungen der Wundheilung, die bei etwaigen Komplikationen zu ergreifenden Massnahmen, sowie endlich eine genaue klinische Schilderung der möglichen Komplikationen bilden den Inhalt dieses eigenartigen Lehrbuches. Die Gefahr, hierbei allzu weit in das Gebiet der allgemeinen und speziellen chirurgischen Pathologie hinüberzugreifen, hat R. meist geschickt vermieden.

Das Buch verdient entschieden eine weite Verbreitung unter den praktischen Aerzten.

Schmidt's Jahrbücher.

Das Buch bietet mit seinem reichen Inhalt etwas völlig Neues. Noch nie ist in so gediegener Weise und aus der Feder eines so erfahrenen Chirurgen der Versuch gemacht worden, dem praktischen Arzte eine Darstellung der bei der Nachbehandlung nach Operationen verfügbaren Hilfsmittel zu geben. In jedem Kapitel tritt die reiche Erfahrung, die sorgfältige Krankenbeobachtung und die kritische Verwerthung des Selbsterlebten zu Tage. Für Assistenzärzte an Krankenhausabtheilungen, für praktische Aerzte, welche früher oder später nach einer Operation die Patienten zur Weiterbehandlung übernehmen, ist das Buch unentbehrlich. Und für alle diejenigen Aerzte, welche die praktische Schulung an einer chirurgischen Krankenhausabtheilung vermissen, bietet das Buch in gewisser Weise einen Ersatz für das Entbehrte. So wünschen wir dem Buche grosse Verbreitung in der Ueberzeugung, dass die Aerzte durch das Studium desselben reichen Gewinn für den praktischen Beruf davon haben werden.

Professor Dr. Helferich i. d. Münchener med. Wochenschrift.

Verlag von J. F. Bergmann in Wiesbaden.

Die

Verletzungen des Auges.

Ein Handbuch für den Praktiker.

Von

Dr. med. E. Praun,
Augenarzt in Darmstadt.

Mk. 12.—.

. . . Durch das vorliegende Werk ist eine empfindliche Lücke in der deutschen ophthalmologischen Litteratur ausgefüllt. Seit der Einführung der anti- und aseptischen Wundbehandlung fehlte es an einer erschöpfenden Darstellung dieses praktischen hochwichtigen Abschnittes der Augenheilkunde. Die einzige grössere Monographie über das gleiche Thema, das bekannte Buch von Zander und Geissler, stammt aus dem Jahre 1864, und aus späterer Zeit liegen nur kompendiöse Bearbeitungen des Gegenstandes oder encyklopädische, mehr für das Bedürfniss des praktischen Arztes geschriebene Abhandlungen vor. . . .

. . . Der Autor ist zu seiner Arbeit durch genügende eigene klinische und operative Thätigkeit befähigt, was seine zahlreichen Krankengeschichten, unter denen sich kasuistische Unica finden, beweisen. Er ist in der ungeheueren Litteratur der Augenverletzungen vollkommen bewandert, findet in der Stofffülle sicher das Werthvolle, beherrscht die einschlägigen theoretischen Fragen und zeigt, was kaum hervorzuheben nöthig, für die wichtigen operativen Fortschritte, mit denen gerade die letzten Jahrzehnte das Gebiet der Augenverletzungen förderten, volles und theilnehmendes Verständniss.

So ist ein erschöpfendes, übersichtliches, modernes Handbuch entstanden. . .

Die praktisch wichtigen Punkte, Befund, Verlauf, Diagnose und Therapie sind in grossem Drucke wiedergegeben; der kleinere Druck findet für theoretische Fragen, pathologisch-anatomische Untersuchungen und für die Kasuistik Verwendung. Der Befund und Verlauf ist meist sehr treffend geschildert, bei der Diagnose ist die sorgfältige Differentialdiagnose hervorzuheben, die operativen Indikationen sind klar dargestellt, die Therapie ist mit gebührender Ausführlichkeit behandelt. Auf die spezielle operative Technik wurde, wie auch zu billigen, nicht näher eingegangen; bei allgemeinen, namentlich neueren operativen Massnahmen, wie der Skleralnaht, den Magnetoperationen u. a., ist auch die Technik, zum Theil mit den eigenen Worten der sie begründenden Autoren, eingehend wiedergegeben. . . .

. . . Wir wollen zum Lobe des Textes nur noch die gleichmässig genaue Behandlung aller Abschnitte, wie sie besonders angenehm bei den Orbitalverletzungen auffällt, die Berücksichtigung auch sonst schwer zugänglicher Gebiete, wie der Kriegsverletzungen, der Dynamitverletzungen, und schliesslich die sorgfältige vielseitige Statistik hervorheben. In dem theoretischen Theile sind alle einschlägigen Untersuchungen übersichtlich besprochen. Wir finden lebendig geschriebene, erschöpfende Sammelreferate über die traumatischen Entzündungen, über die Mikroorganismen der Wundinfektionen, die Abhängigkeit des klinischen Bildes vom bakteriologischen Befunde, über sympathische Ophthalmie, über Unfallrenten u. s. w.

Wir stellen dem Buche eine gute Prognose. Es wird dem Augenarzte in seiner Verletzungspraxis erspriessliche Dienste leisten. Ueber alles, was mit einer Augenverletzung zusammenhängt, findet er hier schnelle, erschöpfende und zuverlässige Auskunft, bei seltenen und komplizirten Fällen für sein Handeln Anregung und Vorbilder. Der „Praun“ wird für den Praktiker bald ein wirkliches „Handbuch“ werden.

Schrader (Gera) i. d. Zeitschrift f. Augenheilkunde.

Verlag von J. F. Bergmann in Wiesbaden.

Lehrbuch

der

Histologie des Menschen

einschliesslich der

Mikroskopischen Technik

von

A. A. Böhm, Prosektor und **M. von Davidoff,** vorm. Assistent

am Anatomischen Institut zu München.

Mit 246 Abbildungen. Preis: M. 7.—, geb. M. 8.—.

Zweite umgearbeitete Auflage.

. . . . Unter den in letzter Zeit erschienenen Lehrbüchern der Histologie wird sich das vorliegende Werk schon bei seinem ersten Erscheinen einen hervorragenden Platz erobern. Das Buch ist unter der Aegide des Münchener Anatomen von Kupffer von dessen obengenannten Schülern verfasst, die neben ihren bekannten wissenschaftlichen und didaktischen Erfahrungen über eine eingehende Kenntniss der ganzen Litteratur verfügen.

Ausserdem wurden die Verfasser durch einen hervorragenden Zeichner wesentlich gefördert, so dass man das Werk mit nicht gering gespannter Erwartung zur Hand nehmen konnte. Sie wird auch vollauf durch das Gebotene befriedigt.

Druck und Ausstattung sind vorzüglich, dabei der Preis so bescheiden, dass mit Recht die Hoffnung ausgesprochen werden kann, das schöne Werk werde die weiteste Verbreitung finden.

Dr. Schaffer in der „Wiener klin. Wochenschrift".

Das Werk giebt, den Bedürfnissen des Studenten sich in bester Weise anpassend, den neuesten Stand der Histologie des Menschen und der histologischen Technik wieder. In vielen Abschnitten übrigens stossen wir auf ganz neue, bisher noch nirgends beschriebene Thatsachen. Der wesentlichste Charakter des Werkes aber, wie es die Autoren selbst in der Vorrede andeuten, besteht darin, dass die Verfasser bei der Ausarbeitung des Lehrbuches denjenigen Methoden des Unterrichts der praktischen und theoretischen Histologie gefolgt sind, welche in dem berühmten histologischen Institute von C. v. Kupffer in München geübt werden. Beide Autoren sind offiziell angestellte, wissenschaftliche Beamte der erwähnten Anstalt und wurden bei ihrer dem Herrn Professor v. Kupffer gewidmeten Arbeit durch letzteren in sachlicher und formeller Hinsicht unterstützt. *Prof. A. Rauber in der „Medizin" Jahrg. 7, Nr. 3.*

. . . . Unter den zahlreichen Lehrbüchern der Histologie, über welche der deutsche Büchermarkt verfügt, scheint uns das vorliegende einen ersten Platz zu verdienen. Es thut wohl, ein wirkliches Lehrbuch zu finden, das nicht mehr als ein Lehrbuch sein will und den Studierenden das reiche Material der Histologie übersichtlich angeordnet und mit instruktiven, sich von der Schematisierung glücklich fernhaltenden Abbildungen darbietet.

Wiener med. Presse.

Verlag von J. F. Bergmann in Wiesbaden.

Soeben erschien:

Grundriss

der

pathologischen Anatomie.

Von

Dr. Hans Schmaus,
Professor an der Universität München.

Fünfte vermehrte Auflage.

Mit 270 teilweise farbigen Abbildungen. — Preis Mk. 12.—.

Von den Urtheilen der Presse seien u. a. nachfolgende wiedergegeben:

Auch die vorliegende fünfte Auflage des Schmaus'schen Grundrisses hat wieder wesentliche Erweiterungen und Verbesserungen erfahren, indem verschiedene Kapitel, wie diejenigen über die Circulationsstörungen, Pigmententartung, über Lungentuberculose und andere umgearbeitet und in einzelnen Abschnitten noch ausführlicher behandelt worden sind. Im allgemeinen Theil wurde ein völlig neues Kapitel: „Ueber die nach Ausfall von Drüsenfunctionen entstandenen Allgemeinerkrankungen und Autointoxicationen" hinzugefügt. Die Zahl der Abbildungen wurde abermals um 10 vermehrt und zahlreiche ältere Figuren wurden durch neue, theils farbige ersetzt.

Vergleicht man die früheren Auflagen des Schmaus'schen Grundrisses mit der jetzt vorliegenden, so muss man in hohem Grade das Bestreben des Verfassers anerkennen, das Werk allmählich vollkommener zu gestalten. Das Buch entspricht in seiner jetzigen Form allen Anforderungen eines guten Grundrisses, in welchem in kurzer und übersichtlicher Form, aber doch auch mit einer der Sache entsprechenden Gründlichkeit alle wichtigeren Kapitel der pathologischen Anatomie behandelt sind. Möge der Verfasser auch bei der folgenden Auflage des Buches, welche bei der grossen Beliebtheit desselben bei den Studirenden voraussichtlich in nicht zu ferner Zeit zu erwarten ist, auf dem Bestreben beharren, den Grundriss immer grösserer Vollkommenheit zuzuführen und ihn auf der Höhe der Wissenschaft zu erhalten.

Hauser in der *„Münch. Med. Wochenschrift."*

. . . Der Inhalt zeigt in der That bei aller Kürze und doch angenehmen Darstellung eine ausreichende Vollständigkeit . . . Die **zahlreichen Illustrationen** sind meist **nach Originalzeichnungen** sauber und **schön wiedergegeben** und **werden dem Anfänger das Verständniss ausserordentlich erleichtern.**

Das Werk kann also dem jungen Mediziner in jeder Beziehung auf's Angelegentlichste empfohlen werden. **Es ist ein sehr glücklicher Mittelweg von dem Verf. geliefert worden zwischen den umfangreichen Lehrbüchern und den meist nichts weiter als Definitionen enthaltenden Compendien.** *Berl. klin. Wochenschrift.*

. . . . Das Buch soll die Mitte einhalten zwischen den grösseren Lehrbüchern der pathologischen Anatomie und den kleinen Abrissen. **Es ist in erster Linie für den Anfänger bestimmt und soll ihm in compendiöser Form neben einer Uebersicht über Inhalt und Zusammenhang des Gesammtgebietes auch die Möglichkeit bieten, sich die wichtigsten Detailkenntnisse** anzueignen.

. . . . Alles in Allem ist daher nicht zu bezweifeln, dass das Buch in den Kreisen, für die es bestimmt ist, viele Anhänger gewinnen wird.
Deutsche med. Wochenschrift.

Verlag von J. F. Bergmann in Wiesbaden.

Soeben erschien:

Grundriss

der

Chirurgisch-topographischen Anatomie

mit Einschluss der

Untersuchungen am Lebenden.

Von

Prof. Dr. Otto Hildebrand.
ord. Professor der Chirurgie an der Universität Basel.

Mit einem Vorwort von

Dr. Franz König,
ord. Professor der Chirurgie, Geh. Med.-Rath, Direktor der Chirurg. Klinik in Berlin.

Zweite gänzlich umgearbeitete Auflage.

Mit 98 theilweise mehrfarbigen Abbildungen im Texte.

Preis: Mk. 7.—, geb. Mk. 8.—.

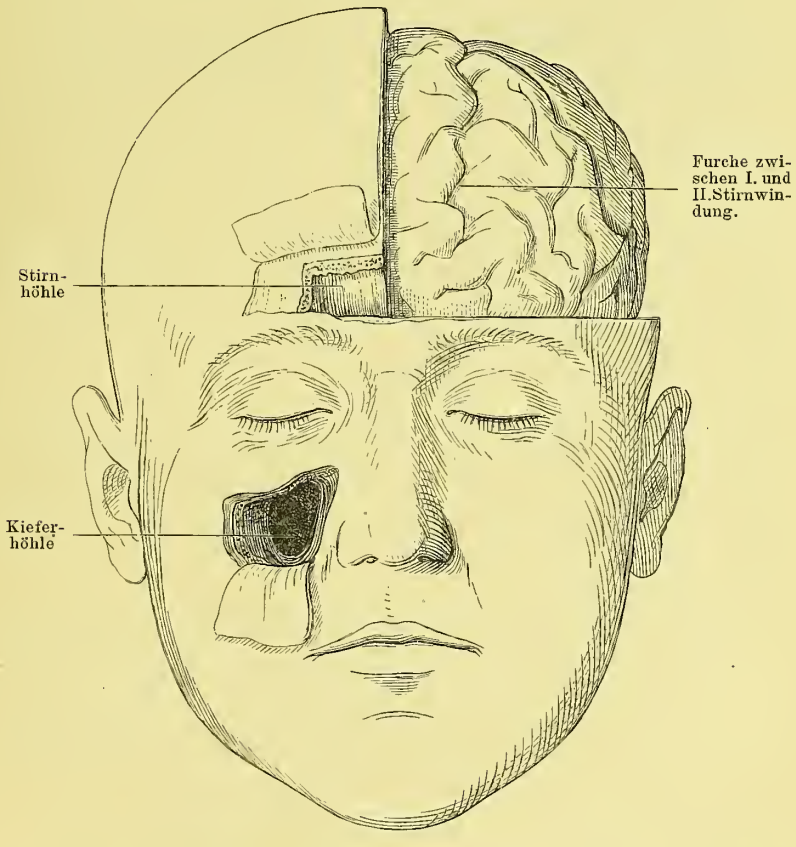

Fig. 3. Rechts die Stirn- und Kieferhöhle von vorn her geöffnet. Links der Schädelknochen weggenommen, um das Stirnhirn zu zeigen.

Verlag von J. F. Bergmann in Wiesbaden.

Sexualleben und Nervenleiden.

Die

nervösen Störungen sexuellen Ursprungs.

Nebst einem Anhang über

Prophylaxe und Behandlung der sexuellen Neurasthenie.

Von

Dr. Leopold Löwenfeld,

Specialarzt für Nervenkrankheiten in München.

Zweite völlig umgearbeitete und sehr vermehrte Auflage.

Preis M. 5.—.

Inhaltsübersicht:

Vorwort zur ersten Auflage.

Vorwort zur zweiten Auflage.

Vorbemerkungen.

I. Sexualtrieb und Pubertätsentwickelung.
II. Die nervösen Störungen der Pubertätszeit.
III. Die menstruellen nervösen Störungen.
Anhang. Einfluss der Menstruation auf bestehende Nervenkrankheiten.
IV. Die nervösen Störungen im natürlichen und künstlichen Klimakterium (Klimakterische Neurose.)
V. Die sexuelle Abstineuz beim Manne.
VI. Sexuelle Abstinenz und Mangel sexueller Befriedigung beim Weibe.
VII. Sexuelle Excesse und ähnliche Schädlichkeiten.
VIII. Onanie.
IX. Der sexuelle Präventivverkehr.
X. Ueber den Einfluss sexuellen Verkehrs auf bestehende Nervenkrankheiten und die Disposition zu solchen.
XI. Erkrankungen der Sexualorgane bei Männern als Ursache von Nervenleiden.
Anhang. Ueber Pollutionen und pollutionsartige Vorgänge.
XII. Erkrankungen der Sexualorgane bei Frauen als Ursache von Nervenleiden.
XIII. Die Freud'sche Theorie von der Sexualität in der Aetiologie der Neurosen.
XIV. Eigene Untersuchungen über die sexuelle Aetiologie der neurotischen Angstzustände.
XV. Prophylaxe und Behandlung der sexuellen Neurasthenie.

Literatur.

Sachregister.

Verlag von J. F. Bergmann in Wiesbaden.

Klinischer Leitfaden

der

Augenheilkunde

von

Dr. Julius von Michel,
o. ö. Professor der Augenheilkunde an der Universität zu Berlin.

Zweite umgearbeitete Auflage.

Gebunden Mk. 6.—.

A well-priuted, very handy, small octavo volume of 310 pages, with a good index. This little hoock is well arranged, remarkably complete, presenting the whole range of ophthalmology in the most comprehensive manner, especially the connection of ophthalmic with general diseases. There are no figures in this otherwise very recommendahle compend. *Archives of Ophthalmology.*

Es giebt grosse, mittlere, kleine und kleinste Lehrbücher. Die ersten sind zu kosthar und zu umfangreich für den Studirenden, sowie für den praktischen Arzt, die letzten sind unbrauchhar für jeden Zweck, ausser dem Einpauken, die zweiteu und dritten liefern für die Mehrzahl der angehenden Aerzte den Quell der Belehrung. Michel's Lehrhuch gehört zu den hesten und neuesten. *Centralblatt für praktische Augenheilkunde.*

Der bekannte Würzhurger Professor der Augenheilkunde, dessen im gleichen Verlage erschienenes Lehrbuch mit Recht eines der verbreitesten geworden ist, hat im vorliegenden, sehr gut ausgestatteten Buche für Studirende und Aerzte einen orientirenden Leitfaden gegeben, welcher an der Hand der bereits gesehenen Einzelfälle eine Gesammtübersicht über die Augenheilkunde ermöglicht und, was als ganz besonderer Vorzug hervorgehohen zu werden verdient, überall auf die Beziehungen zwischen allgemeiner Medizin und Augenheilkunde Bezug nimmt. Das Werkchen verdient die heste Empfehlung. *Aerztliche Rundschau.*

Dieses Compendium will nicht Lehrbuch der Augenheilkunde sein, und Michel, von dem wir ja ein grösseres ausgezeichnetes Lehrbuch besitzen, übergiebt diesen Leitfaden den Studirenden zur Wiederholung des in der Klinik Gelernten und dem Arzt, damit er darin rasch das Neueste finden könne. Der ausgesprochene Zweck ist in dem vorliegenden Compendium erreicht, das hei möglichster Kürze doch alles Nöthige in klarster Kürze enthält. Druck und Ausstattung ist sehr gut. *Schmidt's medizin. Jahrbücher.*

Lehrbuch der Augenheilkunde.

Von

Dr. Julius von Michel,
o. ö. Professor der Augenheilknnde an der Universität Berlin.

Mit zahlreichen Holzschnitten.

Zweite vollständig umgearbeitete Auflage.

Preis Mk. 20.—.

Verlag von J. F. Bergmann in Wiesbaden.

Spezielle Pathologie und Therapie

der

Magen- und Darmkrankheiten

von

Professor Dr. **Richard Fleischer** in Erlangen.

Preis M. 12.—.

Das vorliegende Werk, das einen — besonders käuflichen — Abschnitt des Fleischer'schen Lehrbuchs der inneren Medizin darstellt, ist in Bezug auf Durchführung einer wirklich systematischen Darstellung vielleicht das Hervorragendste, was in den letzten Jahrzehnten in der klinischen Mediziu geschrieben worden ist. Es ist keineswegs nur eine „Pathologie und Therapie" der betreffenden Krankheiten, sondern es enthält neben ausführlichen und sehr dankenswerthen geschichtlichen Einführungen in die einzelnen Kapitel noch jedesmal eine durchaus erschöpfende Abhandlung über die dazu gehörigen physiologischen Verhältnisse, sodass in dem Rahmen der Klinik auch noch eine Physiologie der Verdauung, Assimilation und Ernährung eingefügt ist. Dabei wird man bei genauerem Durchlesen der einzelnen Abschnitte, sowohl der physiologischen wie der diagnostischen und therapeutischen entnehmen, welchen Antheil der Autor an dem Ausbau der modernen Lehre der Verdauungspathologie hat. Besonders die Diätetik, die ja seit langer Zeit in Erlangen Gegenstand weit angelegter, wissenschaftlicher Untersuchungen ist, lässt dies in ihrer mannigfachen Bearbeitung deutlich erkennen. — An Anschaulichkeit verliert das Buch durch seine Gründlichkeit keineswegs, es ist klar und durchsichtig geschriebeu, zudem erleichtert eine geschickte und glückliche Einteilung und Benennung der einzelnen Unterabschnitte, sowie die verschiedene Druckart, die Uebersichtlichkeit ungemein. — Auf diese Weise ermöglicht das Werk das eingehendste Studium der betreffenden Krankheiten vielleicht eingehender, als es durch irgend eines der anderen modernen Lehrbücher über Magenkrankheiten erworben werden kann. Der Preis ist übrigens im Verhältniss zu dem Umfang des Werkes auffallend niedrig. *Dr. G. Honigmann i. d. Zeitschrift für prakt. Aerzte.*

Verlag von J. F. Bergmann in Wiesbaden.

Soeben erschien:

Handatlas

der

Sensiblen und Motorischen Gebiete

der

Hirn- und Rückenmarksnerven.

Von

Prof. Dr. C. Hasse,
Geh. Med.-Rath und Direktor der Kgl. Anatomie zu Breslau.

Zweite vermehrte Auflage. Vierzig Farbentafeln.

Preis geb. ca. Mk. 14.—.

I. Abtheilung:

Tafel I uud II: Pschycho-sensible Gehirn-Territorien. — Tafel III und IV: Sensible Territorien des Kopfes und des Halses. — Tafel V und VI: Sensible Territorien der Kopf- und Halshöhleu. — Tafel VII und VIII: Sensible Territorien des äusseren und mittleren Ohres. — Tafel IX und X: Sensible Territorien des Rumpfes. — Tafel XI: Sensible Territorien der oberen Extremität. — Tafel XII: Sensible Territorien der Beckenorgane. — Tafel XIII: Sensible Territorien der äusseren Geschlechtstheile. — Tafel XIV uud XV: Sensible Territorien der uuteren Extremität. — Tafel XVI: Sensible Territorien der serösen Höhlen. — Tafel XVII und XVIII: Sensible Territorien der Extremitäten-Gelenke. — Tafel XIX: Sensible Territorien des Periostes und der Markhöhlen der oberen Extremität. — Tafel XX: Sensible Territorien des Periostes und der Markhöhlen der unteren Extremität.

II. Abtheilung:

Tafel XXI und XXII: Psycho-motorische Gehirn-Territorien. — Tafel XXIII: Motorische Territorien der Augenhöhle und des Mittelohrs. — Tafel XXIV und XXV: Motorische Territorien des Kopfes. — Tafel XXVI und XXVII: Motorische Territorien des Gaumens, Rachens, Kehlkopfes und Halses. — Tafel XXVIII: Motorische Territorien des Halses. — Tafel XXIX: Territorien der Speichel- und Thränendrüsennerven. — Tafel XXX, XXXI, XXXII, XXXIII: Motorische Territorien des Rumpfes. — Tafel XXXIV: Motorische Territorien der Brust- und Baucheingeweide. — Tafel XXXV: Motorische Territorien der männlichen und weiblichen Beckenorgane. — Tafel XXXVI: Motorische Territorien des mäuulichen und weiblichen Dammes. — Tafel XXXVII und XXXVIII: Motorische Territorien der oberen Extremität. — Tafel XXXIX uud XL: Motorische Territorien der unteren Extremität.

Der Verfasser, dessen Name für die Genauigkeit der Darstellung volle Gewähr bietet, gieht uns hier sehr übersichtliche und deutliche Bilder, welche die Aushreitung der einzelnen sensiblen Nerven an der Hautoherfläche und den inueren Theilen, sowie die Vertheilung der motorischen Nerven in die einzelnen Muskeln zur Anschauung bringen. Auch die Eintrittsstelle der Nerven in die Haut, resp. iu die Muskeln ist durch besondere Zeichen kenntlich gemacht. Besouders dankenswerth sind die Tafeln, welche die sensible Innervation der Gelenkflächen verzeichnet. Mehrere Tafeln sind auch der Vertheilung der motorischen und sensorischen Centren an der Gehirnoberfläche gewidmet.

Ref. zweifelt übrigens nicht, dass der Hasse'sche Atlas in seiner schönen zweckmässigen Ausstattung sich hald bei den Nervenärzten und in den Kliniken einbürgeru und sich oft als werthvolles Hülfsmittel hei der Krankenuntersuchung erweisen wird.

Professor Strümpell in der „Zeitschrift für Nervenheilkunde".